

증례

말초신경병증으로 추정되는 痺證 치험 1례

정상현, 노기환, 강경숙, 문상관, 조기호, 배형섭
경희대학교 한의과대학 심계내과학교실

Case of Treating the Paresthesia Suggested from Peripheral Neuropathy

Sang-Hyeon Jeong, Gi-Hwan Roh, Kyung-Suk Kang, Sang Kwan Moon
Ki-Ho Joh, Hyung-Sup Bae

Department of Circulatory Internal Medicine, College of Oriental Medicine, Kyunghee University

Tingling, pins-and-needles, numbness, burning and raw sensations are the words frequently used by patients to describe such conditions as paresthesia and obstruction syndrome of Ki and blood(痺證). Obstruction syndrome of Ki and blood(痺證) results from the complex elements of wind, cold and dampness(風寒濕) and has a process of stagnating Ki, blood and meridian system.

The subject was a male patient who had obstructive syndrome of Ki and blood(痺證). We administered the medication with dispelling the pathogenic factor(祛邪), adjusting the constructive and defensive energy(調營衛), tonifying the Ki and blood(補氣血) by stage. The subject reported reduced pain, an increased range of motion and improved hyperlipidemia. (*J Korean Oriental Med 2000;22(1):242-247*)

Key Words: Paresthesia, Obstruction syndrome of Ki and blood(痺證), Hyperlipidemia, Peripheral neuropathy

서론

환자가 호소하는 증상중 '저리다' '시리다' '바늘로 찌르는 듯 쑤시고 찌릿찌릿하다' '남의 살처럼 느껴진다' '쥐가 잘 난다' 등의 이상감각은 자주 볼 수 있으면서도 주요 기능적인 장애로 남아 지속적인 문제점으로 등장하고 있다¹⁾.

이러한 감각장애는 한의학적인 관점에서는 痺證의 범주에서 볼 수 있다. 痺證은 감각의 모든 이상 상태를 말하며, 아울러 관절의 변형, 동통, 활동장애, 감각 등을 특징으로 한다. 痺證은 원인론적으로 風寒濕三氣가 혼합되어 痺證이 되며 그 병리과정은 氣血이 막히고 經絡이 不暢하여 五臟六腑, 筋肉, 肌肉, 피부가 酸楚, 疼痛, 重着, 麻木되는 증상이 생긴다고 보았다. 그 病情은 原因과 正邪의 虛實에 따라 다양한 변화가 있다^{2,3)}.

기존 연구에서는 정 등⁴⁾의 痺證의 분류와 치료에 대한 고찰, 김 등⁵⁾의 痺證의 동서의학적 고찰, 임 등⁶⁾

· 접수 : 2000년 10월 6일 · 채택 : 12월 10일
· 교신저자 : 정상현, 서울시 동대문구 회기동1. 경희의료원 한방병원 심계내과
(Tel. 02-958-9129, Fax. 02-958-9132 E-mail : blackwel@unitel.co.kr)

의 痺證의 임상적 양상 등에 관한 보고가 있었으나 임상실례에 있어서의 치험보고는 없었다.

본 증례는 한방적으로 痺證으로 진단되고 고지혈증과 관련된 근골격계의 통증으로 의심되는 말초신경병증 환자로 祛邪, 調營衛, 養氣血하는 단계적 처방을 사용하여 현저한 호전을 보여 보고하는 바이다.

증례

성별 : 남자 연령 : 51 직업 : 자영업

주증 : 四肢痺痛(左肩痛 尤甚, 저리며 쭈시고 아파서 만질 수 없음) 및 屈伸不利

겸증 : 左半身不全麻痺, 多汗出, 食慾不振, 消化不良

발병일 : 1998년 4월 10일

과거력 : 1997년 8월 K대학교 부속병원에서 입파선염 진단후 수술치료 받았으며 고혈압이나 당뇨병, 폐결핵은 없었음.

가족력 : 부친 중풍

진단명 : 1. 말초신경병증(임상적 추정)

- 2. 고지혈증
- 3. 전교통동맥 동맥류 결찰술의 후유증
- 4. 뇌수두증 단락치료의 후유증
- 5. 빈혈

현병력 : 51세의 보통체격과 내성적 성격의 남자환자로 1997년 8월 K대학교 부속병원에서 입파선염 진단후 수술치료 받았으며 1997년 12월 9일 卒然昏倒 발하여 의정부 S병원에 입원, Brain Magnetic resonance image상 Anterior communicating artery aneurysm 진단후 1997년 12월 10일 결찰(clipping)치료, 1998년 2월 17일 Hydrocephalus 진단후 2차례 단락(shunt)치료, 1998년 4월 10일 四肢痺痛(左肩痛 尤甚, 저리며 쭈시고 아파서 만질 수 없음) 과 屈伸不利의 증상이 발하여 의정부 S병원 정형외과에서 Frozen shoulder 진단, 물리치료 받던 중 상기 주소증 치료받기 위하여 1998년 4월 20일 본원에 내원하였다.

사회력 : 흡연력이나 음주력은 없었다.

이학적 소견 : 입원당시 168cm, 55kg으로 혈압은 130/90mmHg, 체온은 36℃, 맥박수는 분당 80회, 호

흡수는 분당 20회였다. 그의 두경부, 복부, 흉부, 사지의 이상소견은 없었다.

검사소견 :

1. 방사선 소견

1) Brain CT&MRI(1997 12/9 12/12) : Aneurysmal clipping state with left cranioplasty and right extra-ventricular drainage and post operation. Malatic change on left frontal lobe.

2) Chest X-ray(1998 4/21) No active lung lesion.

3) Shoulder X-ray(1998 4/21) Osteoporosis of left shoulder

2. 심전도 검사소견(1998. 4. 21) 정상박동 소견을 보였다.

3. 검사실 소견

1) 내원시 혈액검사소견은 백혈구 5,200/mm³, 적혈구 3.81(×10⁶/mm³), 혈색소 12.5g/dL, 헤마토크리트 35.9% 였으며 그의 정상소견이었다.

2) 생화학검사소견은 Triglyceride 369, Phospholipid 238, Total lipid 830(mg/DL) 이외는 정상이었다(Table 3).

3) C-reactive protein은 1+, RA factor는 <20 이었고, ASO titer, 소변검사는 정상이었다.

양약투여 : 의정부 S병원에서의 퇴원약인 Etodolac (소염진통제, 600mg#3), Levodopa(파킨슨 증후군 치료제, 300mg#3)를 투여하였으나 입원후 중단하였고 이후 별도의 양약은 복용하지 않았다.

초진소견은 Table 1과 같았다.

투여처방은 Table 2와 같았다.

치료경과

입원시 : 1998년 4월 20일 사지가 저리고 쭈시며 아파서 만질 수 없으며 무겁게 느껴지며 좌견통 및 상지통이 특히 심하여 진통제를 바르고 자야만 하고 그 통증으로 淺眠상태였다. 靜的일 때도 통증있으며 운동시 더욱 심하였다. 근육이 굳는 것 같고 감각 둔하였으며 머리부터 발목 윗부분까지 젖을 정도의 自汗증세를 호소하였으며 배변상태와 소변은 정상이었

Table 1. The Comparison of Patient's Conditions by Stage

	입원시(4월20일)	입원중(5월1일)	퇴원시(6월8일)
睡眠	痺證으로 인한 淺眠	痺證으로 인한 淺眠	安眠
頭	頭暈	頭暈, 微頭痛	頭暈無
腰	腰痛	腰痛	腰痛微減
四肢	左半身不全麻痺Gr I/III 및 四肢痺證	左半身不全麻痺Gr I/III 및 四肢痺證	左半身不全麻痺Gr I/III 및 四肢痺證
口渴	口渴而不欲飲	口渴而不欲飲	口渴減少
食慾	不振	不振	普通
消化	不良	不良	良好
大便	1회/1일	1회/1일	1회/1일
小便	6-7회/1일	6-7회/1일	6-7회/1일
汗	多汗出	多汗出	微汗出
舌	舌淡紅苔無	舌淡紅苔無	舌淡潤
脈	滑	微細緩	微緩
辨證	濕痰兼瘀血(着痺)	氣血兩虛(氣血虛痺)	

Table 2. Mainly Administrated Prescriptions

투여기간	처방명	처방내용(1첩)	주 치
4.25-5.2 (1일 3첩 투여)	五積散 加減	蒼朮 8g, 陳皮 防己 三稜 蓬朮 4g, 厚朴 桔梗 枳殼 當歸 乾薑 白芍藥 白茯苓 川芎 各 3g, 白芷 半夏 桂皮 各 2.5g, 甘草 2g	<太平惠民和劑局方> 治脾胃宿冷 腹脇脹痛, 外感風寒 內傷生冷 肩背拘急, 肢體怠惰 ⁹⁾
5.3-6.8 (1일 3첩 투여)	補中 益氣湯 加減	黃芪 12g, 白芍藥 10g, 當歸身 6g, 熟地黃 川 芎 人蔘 白朮 甘草 各 4g, 桂皮 陳皮 各 2g, 升麻 柴胡 酒洗 各 1.5g, 大棗 甘草 各 6g	<脾胃論> 治脾胃氣虛 氣虛下陷 ⁶⁾

Table 3. Lipid Variations

Date	4.21	5.14	6.7	Normal range
Triglyceride, mg/DL	369	146	121	50-130
Total cholesterol, mg/DL	191	202	199	130-250
Phospholipid, mg/DL	238	205	210	150-250
Total lipid, mg/DL	830	600	580	400-700

다. 전신피로감을 호소하며 눕기를 좋아하고 식사량은 1/3공기(70g)정도였다(Table 1). 견관절의 ROM(Range of motion)은 10°였다(Fig. 1).

主處方 투여전 : 저자들은 입원시 한방치료가 시작되는 시점이어서 調氣, 順氣의 목적으로 星香正氣散⁷⁾을 1일 3첩씩 3일간 투여하였다. 痺證의 호소는 주간뿐만 아니라 야간에도 지속적인 입원시의 증상을 호소하였으며 脈狀이 滑하고 汗出은 약간 粘膩한 편이었다.

五積散加味方 투여 : 치료개시 4일째에는 통증의 양상이 무겁고 汗出이 粘膩하며 야간에 더 심하며

맥상이 滑하여 濕痰兼瘀血로 보아 五積散(Table 2)에 防己 三稜 蓬朮을 加하고 麻黃은 祛한 상태로 1일 3첩씩 투여하였다. 濕式附缸은 2회 실시하였으나 환자가 통증을 호소하여 이후 시행하지 않았고, 침치료는 中風七處穴과 肺正格(補:太白 太淵, 瀉:少府, 魚際)을 主穴로 하고 기타 통증이 심한 경우 阿是穴 및 局所取穴 위주로 선택하여 1일 1회 퇴원후까지 지속적으로 시행하였다. 별도의 양약은 복용하지 않았다. 식이는 일반식을 원하여 일반식으로 섭취하였다.

치료 개시 7일째의 수면의 상태는 痺證상태가 초저녁에는 잠이 들 수 있으나 새벽에는 痺證으로 인

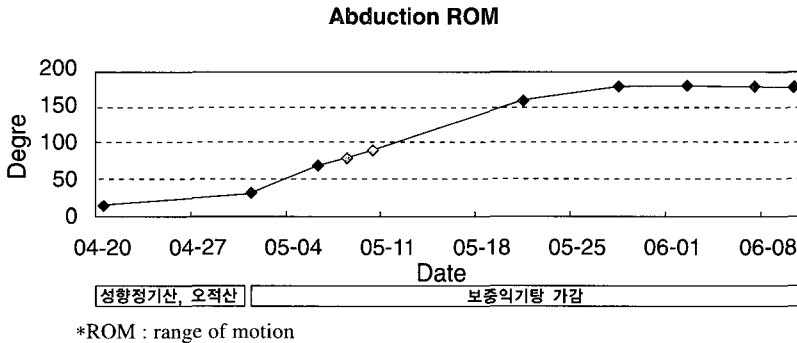


Fig. 1. Variations in abduction ROM of left shoulder by stage.

하여 6-7차례 깨어야 하였다. 肩痛은 여전하고 어깨 外轉의 ROM은 15° (Fig. 1)로 약간의 변화만 있었다.

補中益氣湯加味方 투여후 : 補中益氣湯加味方 (Table 2)이 투여된 지 4일째인 5월 6일(치료개시 16 일째)에는 痺證으로 인한 수면방해가 6-7차례에서 2-3차례로 줄어 들었으며 식사량도 1/2공기(100g)로 늘 게 되었다. 산책후 돌아와서 쉬려만 하던 전신쇠약감 의 상태는 걷는 운동을 지속 시행하려 하는 상태로 의 호전을 보였다. 견부외전은 70° (Fig. 1)상태의 호 전을 보였다.

5월 16일(치료개시 26일째)에는 견부외전을 90° (Fig. 1)까지 할 수 있었으며 汗出 증상이 호전되었 다. 6월 1일에는 견통이 호전되어 진통제를 바르지 않아도 잘 수 있으며, 정적인 상태나 운동시에도 거 의 통증을 느끼지 않았다. 汗出은 없었고, 식사량은 2/3공기(130g)정도이며 180° ROM을 보였다(Fig. 1). 6 월 8일 퇴원시까지 현처방을 지속적으로 투여하였고 투여기간 부작용으로 의심될 만한 증상은 호소하지 않았다.

고찰 및 요약

환자가 호소하는 증상중 ‘저리다’ ‘시리다’ ‘바늘 로 찌르는 듯 쑤시고 찌릿찌릿하다’ ‘남의 살처럼 느껴진다’ ‘쥐가 잘 난다’ 등의 이상감각은 자주 볼 수 있으면서도 주요 기능적인 장애로 남아 지속적인

문제점으로 등장하고 있다¹⁾.

異狀感覺은 한의학적으로 痺證에 해당되며, 痺證 은 <內經素問·痺論>에서 “風寒濕三氣雜至合而爲痺也, 其風氣勝者爲行痺, 寒氣勝者爲痛痺 濕氣勝者爲着痺也.”⁸⁾로 처음으로 언급되었다. 痺證은 風寒濕熱邪 등 제반 원인에 의하여 經絡이 막히고 氣血이 운행 하지 못하여 五臟六腑, 筋肉, 肌肉, 四肢關節이 疼痛, 酸楚, 麻木, 重着, 屈伸不利하며 심할 때는 관절이 붓 고 발열이 나며 강직, 변형이 나타나는 것을 주요 임 상표현으로 하고 대개 점차 악화되거나 반복 발작하 는 특징이 있다^{2,9)}.

痺證은 인체의 陽氣陰精不足의 內因과 風寒濕熱之 邪가 外因으로 인해 發病이 되어, 發病時는 邪實이 주가 되고 病位는 肢體皮肉經絡에 있으며 久病에는 대부분 正虛邪變 또는 虛實挾雜하며 病位는 深部の 筋骨과 臟腑에 있다. 痺證은 氣血遮閉不通하여 “不通則痛”한 것이므로 宣通이 痺證의 공통 治法이다. 氣血이 流通하고 營衛復常하면 痺痛은 점점 치유된다. 痺證은 대개 불규칙적인 발작성을 가지는데 일반적 으로 發作期에는 祛邪를 주로 하고, 緩解期에는 調營衛·養氣血·補肝腎을 주로 하여 치료한다. 痺證의 치료에서는 實痺와 虛痺로 구분하여 實痺는 風寒濕 (行痛着)痺, 熱痺, 頑痺로 나누고 虛痺는 氣血虛痺, 陰虛痺, 陽虛痺로 나눈다. 風痺(行痺)는 祛風通絡 散寒利濕시키며, 寒痺(痛痺)는 溫經散寒 祛風除濕하는 치 법으로 濕痺(着痺)는 健脾燥濕 祛風散寒시킨다. 熱痺

는 淸熱解毒 活血通絡시키며 頑痺는 活血化痰 化痰通絡 補腎養肝扶正的 처방을 쓴다. 虛痺중 氣血虛痺는 調補氣血하며 陽虛痺는 溫陽益氣시키고 陰虛痺는 滋腎養肝시킨다⁹⁾. 본 증례에서는 痺證의 분류에서도 초기에는 濕痰兼瘀血에 해당되는 着痺에 속하여 祛邪법을 먼저 사용하고 후기에는 氣血虛痺에 속하여 調營衛, 補氣血法을 사용하였다.

痺證을 서양의학의 관점에서 본다면, 양성감각증후(positive sensory symptoms) 중 스스로 유발되는 이상감각(paresthesias)에 해당된다고 할 수 있다. 증후가 나타나는 질환을 보면 크게 말초성 신경질환과 비말초성 신경질환으로 구분할 수 있다. 말초성 신경질환에는 당뇨병성 신경병증, 유독성 신경병증, 간질환으로 생기는 신경병증, 갑상선기능저하로 인한 신경병증, 영양상태와 관련된 신경병증, 치료제제로 인한 신경병증, 중금속 중독에 의한 신경병증, 부수종양성 신경병증, 유전성 말초신경질환 등이 있다¹⁰⁾.

본 환자는 1997년 12월 9일 Brain MRI 상에서는 뇌출혈이나 뇌경색의 소견은 없었다. 환자의 左半身不全麻痺는 1998년 2월 17일 우측단락치료(Right extra-ventricular drainage)이후 나타났으며 痺證의 양상은 1998년 4월 10일부터 전신관절 주위로 대칭적, 양측성으로 나타났으며 수술 2개월 이후 증상을 호소한 것으로 보아 편측성으로 나타나는 시상증후군(thalamic syndrome)이나 척수시상로(spinothalamic tract)의 병변은 배제되었다. 또한 환자가 痺證을 호소하는 부위가 주로 좌측 견관절이어서 치료경과를 관찰하기 위해 좌측 견관절의 운동범위 호전도를 측정하였으나(Fig. 1), 양측성이고 대칭적이며 전신관절의 痺證을 호소하여 오십견(Frozen shoulder)은 배제되었다. 그 외 痺證을 유발할 수 있는 히스테리증상, 불안증, 과호흡 등의 소견은 보이지 않았다¹⁰⁾. 그리고 동맥경화증에서 혈관성 병변(Vascular disease)이 있는 경우 사지의 통증, 저림과 피로감, 운동시 심해지고 휴식시 감소되는 임상증상이 나타나는 것은 본 증례의 환자와 유사하지만 본 증례의 환자에서 혈관폐색에 따른 증후는 나타나지 않았다.

본 증례의 환자는 입원당시 혈중 지질중 중성지방

과 총지질이 정상보다 높았으며, 임상증상으로는 전신적으로 무릎, 기타 말초성 대관절 및 일부 말초성 소관절에 통증이 나타나고 저리고 쑤시는 등의 지각과민 증상도 나타났으며 침범된 관절은 따뜻하며 흥반성이고 붓기도 하였고 관절의 활액은 염증성은 없는 상태였다. 관절의 검사에서도 백혈구나 결정도 보이지 않은 상태였다. 이상태는 염증성 관절 주위염이거나 건주위염의 소견으로 고지혈증과 관련된 근골격계질환으로 의심되었다¹¹⁾.

환자는 초기에 全身關節痛症과 全身關節의 屈伸不利를 주증으로 하였는데, 통증양상은 遊走性이었으며 시간적으로 야간의 통증을 호소하였다. 이외에 無力感, 自汗, 食慾不振을 호소하였으며 舌은 淡紅無苔하고 脈滑하여 濕痰, 瘀血로 辨證하고 補氣消痰하는 香砂六君子湯¹²⁾을 투여하였으나 증상의 변화가 없었다. 따라서 처방을 五積散加減方으로 바꾸어 투여하였다.

五積散加減方을 투여하고 3일 후 환자의 주증인 전신관절의 통증이 감소되어 수면을 취할 수 있게 되었지만, 自汗이 지속되고 맥이 滑脈에서 微細緩으로 변하여 氣血을 補하고 營衛를 조절하는 補中益氣湯에 補血活血劑를 가미한 처방(Table 2)을 투여하였다. 치료 1개월 후에 환자의 痺證은 없어졌으며 관절의 운동범위는 0°에서 180°로 정상범위의 관절운동범위로 호전되었다(Fig. 1). 그리고 환자의 痺證의 원인으로 추정되는 혈중 지질의 수치도 중성지방은 369mg/DL에서 121mg/DL로 총지질은 830mg/DL에서 580mg/DL로 개선되었다(Table 3).

본 증례의 환자는 痺證의 처방으로 초기에는 祛邪法으로 五積散加減方을 사용하고 후기에는 補氣하면서 活血시키는 補中益氣湯에 補血活血劑를 가미한 처방을 투여하여 임상증상이 호전되었으며 痺證의 원인으로 의심되는 고지혈증이 개선되었다.

痺證은 임상증상이 다양하며 회복도가 느린 난치성 질환이다. 그리고 발병의 원인도 여러 가지인데 발병인자에 대한 임상보고가 잘 이루어지지 않고 있다. 따라서 향후에는 痺證을 호소하는 원인을 구분하고 이에 대한 임상보고가 더욱 활발히 진행되어야

할 것으로 사료된다.

참고문헌

1. 권도익, 고창남, 조기호, 김영석, 배형섭, 이경섭. 한방병원 심계내과 입원 환자에 대한 임상 연구. 경희의학. 1996;12(2):200-213.
2. 김상수, 고성규, 조기호, 김영석, 배형섭, 이경섭. 痺證에 관한 동서의학적 고찰(원인, 증상을 위주로). 한방내과학회지. 1994;15(1):116-127.
3. 전국한외과대학 심계내과학교실. 심계내과학. 서울:서원당. 1999:212,436-447.
4. 정석희 외. 痺證의 분류와 치료에 대한 고찰. 동의물리요법과학회. 1992:181-190.
5. 임장신, 김영석, 문상관, 고창남, 조기호, 배형섭, 이경섭. 중풍(뇌졸중)환자의 이상감각에 대한 임상적 연구. 한방내과학회지. 1999;19(2별책부록):29-40.
6. 江克明, 包明蕙. 簡明方劑辭典. 중국:상해과학기술출판사. 1989:177,567.
7. 경희대학교 한외과대학 부속한방병원. 경희한방처방집. 2nd ed. 서울:경희대학교 한외과대학 부속한방병원. 1997:227,271.
8. 홍원식. 정교황제내경소문. 서울:동양의학연구원. 1985:20.
9. 김현제 외. 한의학사전. 서울:성보사. 1983:478,652.
10. 정경천. 손, 발 저림증상에 대한 원인 및 치료. 2000 전국한외과학술대회초록집. 2000:239-245.
11. 해리슨내과학편찬위원회. 해리슨내과학 13판. 정답. 1997;2:1839.