

흰쥐에서 반회후두신경 손상 후 만성적 전기자극이 후두 기능 회복에 미치는 영향

이화여자대학교 의과대학 이비인후과학교실, 생리학교실,* 해부학교실**
정성민 · 김지연 · 조선희* · 한후재** · 박수경 · 신유리

= Abstract =

Effects of Chronic Electrical Stimulation on Functional Recovery Following Laryngeal Reinnervation in the Rat

Sung Min Chung, M.D., Jee Yun Kim, M.D., Sun Hee Cho, Ph.D.,*
Hoo Jae Hann, M.D.,** Su Kyoung Park M.D., You Ree Shin, M.D.

Department of Otolaryngology, Physiology, Anatomy,** College of Medicine,
Ewha Womans University, Seoul, Korea*

Background and Objectives : Until now, various attempts have been made for reinnervating paralyzed vocal cord. Nevertheless, the most cases did not produce satisfactory outcome due to occurrence of synkinesis of larynx secondary to misdirected axonal regeneration. Accordingly, the purpose of this investigation is to learn the effect of chronic electrical stimulation on regeneration of the recurrent laryngeal nerve.

Material and Methods : Using 20 healthy male Sprague-Dawley rats(250 – 300g) with normal vocal functions, transections were made on their left recurrent laryngeal nerves and then primary anastomosis were performed under the operating microscope and they were divided into an experimental group and a control group each having 10 rats. After the procedure, for the experimental group, chronic electrical stimulation was carried out until vocal cord movement was functionally recovered. For the control group, only chronic electrical stimulation was not given.

Result : In experimental group, the number of functionally recovered rats was two and in control group, that of functionally recovered rate was same. The reorganization of posterior cricoarytenoid muscle motoneuron in nucleus ambiguus appeared in the case of directed reinnervation of recurrent laryngeal nerve.

Conclusion : The chronic electrical stimulation does not a direct beneficial effect on the early functional recovery in rats with injured recurrent laryngeal nerve.

KEY WORDS : Chronic electrical stimulation · Recurrent laryngeal nerve · Posterior cricoarytenoid muscle.

논문접수일 : 2000년 10월 15일

심사완료일 : 2000년 11월 30일

책임저자 : 정성민, 158-056 서울 양천구 목6동 911-1 이화여자대학교 의과대학 이비인후과학교실

전화 : (02) 650-6163 · 전송 : (02) 2648-5604 E-mail : sungmin@mm.ewha.co.kr

서 론

성대 마비의 이상적인 치료는 성대의 역동적인 움직임을 회복시켜 정상적인 목소리를 찾도록 하는 것이다. 성대마비의 원인으로는 악성종양, 염증, 외상 또는 두경부 영역의 수술도중 부득이하게 발생하는 경우가 있을 수 있다. 반회후두신경의 손상에 의한 후두마비후의 신경재지배(reinnervation)는 보통 후두의 공동운동(synkinesis)을 일으키게 된다. 후두의 공동운동은 정상적으로는 함께 수축하지 않는 근육들이 함께 동시에 수축하는 것을 의미한다. 후두에서 길항작용은 하는 근육들이 동시에 수축하게 되면 서로 상반되는 힘에 의해 성대는 움직이지 않고 고정되게 된다. 만약 양측의 성대가 마비되면 호흡 곤란을 일으키게 된다. 후두신경이 손상된 후 신경재지배가 되었을 때 공동운동을 일으키는 빈도는 동물실험에서 66~88%까지도 보고되고 있다. 후두에서 이와 같이 후두 공동운동이 일어나는 이유는 misdirected axonal regeneration으로 내전근에 외전근에 가는 신경섬유로 신경재지배 되고 외전근에 내전근으로 가는 신경섬유가 신경재지배 되기 때문으로 추측하고 있다.¹⁾²⁾

반회후두신경 손상에 의한 성대마비의 치료는 편측 마비의 경우 마비된 성대를 내측으로 이동시켜 발생시 성대가 닫힐 수 있도록 도와주는 것이며 양측마비인 경우 즉각적으로 호흡곤란이 생기기 때문에 호흡을 할 수 있게 하기 위해서 성대를 외전시켜 호흡을 가능하게 해주지만 목소리를 희생시키는 방법으로 치료해야 한다. 이와 같이 기존의 성대마비의 치료방법이 아직은 비가역적인 수술방법에 의해서 후두자체의 생리적 기능을 무시하는 비효율적인 방법에 의하고 있는 실정이다. 성대마비를 소생시킬 수 있는 가장 좋은 방법을 신경재지배이다. 따라서 그 동안 신경재지배를 위해 여러 가지 방법으로 반회후두신경을 신경 문합해서 마비된 성대의 신경재지배를 시도하였으나 대부분이 잘못된 방향된 신경섬유의 재생으로 후두의 공동운동을 일으켰다. 최근에는 마비된 성대의 재활을 위해 성대근육의 기능적 전기자극(functional electrical stimulation)을 시도하고 있으나 아직까지는 임상적으로 활용되지 못하고 있는 실정이다. 그러나 신경마비에 대한 기능적 전기자극을 주는 것이 마비된 근육을 기능적으로 수축시킬 수

있다는 것 외에는 근육의 수축력을 보존하고 근육질량을 유지할 수 있으며 근위축을 방지할 수 있는 등 근육에 유리한 영향을 미칠 수 있다는 것은 이미 알려진 사실이다.³⁻⁵⁾

따라서 본 연구의 목적은 실험적으로 쥐의 한쪽 반회 후두신경을 절단하고 신경말단끼리 서로 문합시켜 신경재지배를 유도하는 과정에서 성대를 여는 중요한 후두근육인 후운상피열근을 일정기간동안 직접 전기적으로 자극한 다음 후두 내시경을 통한 성대운동의 직접적인 확인과 HRP(Horseradish peroxidase)염색을 시행하여 신경재지배 상태를 뇌간의 의핵에서 확인함으로써 후두근육을 기능적으로 전기 자극하는 것이 반회 후두신경의 자연스럽고 신경재지배가 발생되는지를 알아보고자 하였다.

대상 및 방법

1. 연구대상

체중 250~300g의 수컷 Sprague-Dawley계 흰쥐를 사용하였다.

2. 방 법

1) 실험동물의 시술

쥐를 크게 두 가지 군으로 나누어 반회후두신경을 절단 봉합 후 자극을 받지 않는 군(대조군)과 반회후두신경의 절단 봉합 후 전기적 자극을 받는 군(실험군)으로 정하였다. 수술은 다음과 같이 시행하였다. 쥐를 ketamine(10mg/100g)으로 복강내 주사하여 마취시킨 후 사지를 고정하여 전경부 정중앙에 피부 절개를 하고, 악하선과 후두근을 박리하여 기관을 노출시킨 후 왼쪽에 있는 하인두수축근을 절단하여 왼쪽 갑상 연골의 날개를 hook로 당겨서 운상연골 뒤쪽의 왼쪽 후운상피열근을 확인하였다. Hooked-wire 전극(stainless steel, teflon)을 왼쪽 후운상피열근에 삽입하고 고정한 후 oscilloscope 또는 Cyber control(Cybctrl version 1.1.0.12, Axon instruments, USA)과 Axoscope(version 1.1.2.04, Axon instruments, USA)로 후운상피열근의 근전도 결과를 확인하였다. 턱에는 기준전극을 위치시키고 수술 후 후운상피열근의 전극과 같이 쥐의 머리 뒤에서 나오도록 터널을 만들어 접지전극과 함께 두개골의 전정(bregma)과 람다(lambda)사이에서 시멘트로

고정하였다. 기관과 식도사이에 주행하고 하인두수축근의 하연부에서 후두로 들어가는 반회후두신경을 확인하고 윤상연골에서 아래로 0.5cm되는 부분에서 회귀후두신경을 확인 및 절단한 후 silk 10-0로 신경을 봉합하였다. 후에 후운상피열근과 반회후두신경의 근전도 및 반회후두신경의 자극 후 후운상피열근에서의 후두유발 근전도를 측정하게 위한 반회후두신경을 nerve cuff 전극(silicone tube diameter 0.058"X 0.077"X 0.0095", stainless steel : teflon)사이에 삽입하였고 후에 주위 조직과의 유착과 신경종의 형성을 방지한다. 근육과 피부를 봉합하고 수술을 끝냈다.

2) 전기적 자극

실험군의 흰쥐를 기간별로 각각 2마리씩을 사용하여 전기적 자극을 주었다(Fig. 1). 전기적 자극은 상체의 치유를 위해 수술 후 2주후에 시작하였으며 8-channel programmable pulse generator without computer interface(Master-8, A.M.P.I.), Stimulus Isolator(ISO-Flex, A.M.P.I.)를 사용하여 자극의 강도는 1초당 2msec, 빈도는 30Hz, 크기는 2mA로 주었으며, 한번에 30분씩 일주일에 3회씩 자극하였다.

3) 후두내시경 관찰

기능회복의 여부를 알기 위해 2주마다 후두내시경을 실시하였다. 흰쥐를 ketamine chloride(ketalar, 10mg/100g) 복강내 주사로 마취한 다음 2.7mm 경성내시경(Karl Storz, Model 27018A, Germany)을 이용하여 후두내시경검사를 시행하였다. 후두내시경검사 결과는 성대고정, 호흡시 성대의 떨림, 호흡시 성대가 외전되는지의 3가지 형태로 구분하여 성대고정과 떨림은 회복




Fig. 1. The rat is stimulated by stimulator isolator.

이 되지 않은 것으로, 호흡하는 동안 외전이 정상적으로 일어나는 경우는 회복이 된 것으로 분류하였다.

4) 자발 후두 근전도 측정

실험과정이 끝난 흰쥐를 희생시키기 전에 근전도를 통해 병변쪽인 좌측의 후운상피열근과 정상쪽인 우측의 후운상피열근의 호흡시 활동전위가 일치하는지를 관찰하여 전기생리학적 기능회복의 정도를 확인하였다. 흰쥐를 ketamine hydrochloride(ketalar, 10mg/100g) 복강내 주사로 마취시킨 후 과정 1과 동일한 방법으로 양측의 후운상피열근을 찾아 hooked-wire 전극을 후운상피열근에 삽입하고 고정한 후 근전도 결과를 확인하고 저장하였다.

5) 실험동물 및 검체의 저지

쥐들을 만성적인 전기적 자극을 받은 후 희생될 때까지의 기간에 따라 6, 4, 2개월 및 4, 2주 군으로 나눴다. 정해진 시기에 도달하였을 때 쥐를 다시 ketamine으로 마취시켜 HRP(Horseradish peroxidase Type VI-A, Sigma, USA)를 20~30% aqueous solution으로 만들어 0.5~1μl를 micropipette을 이용하여 왼쪽 후운상피열근에 주입한다. 48시간 후 다시 ketamine(10mg/100g)과 sodium pentobarbital(20mg/kg)로 복강내 주사하여 마취한 후 개흉하여 심장을 노출시키고 좌심실에 주사바늘(17gauge)을 삽입한 후 우심방을 절제하여 유출케 하였다. 먼저 생리식염수(0.9% NaCl, 0.1M phosphate buffer solution) 50~100cc정도로 관류하여 혈액을 씻어내고 계속하여 고정액(4% glutaraldehyde, 1% paraformaldehyde in phosphate buffer solution, pH7.4) 500cc로 30분 동안 관류 고정 한 후 마지막으로 10% sucrose solution(phosphate buffer solution, pH7.4, 4°C) 500cc로 마무리하였다. 검체(뇌)를 조심스럽게 제거하고 조직의 급속 동결로 인한 손상을 막기 위하여 연속적으로 10%, 20%, 30% sucrose phosphate buffer solution에 2~3일 동안 냉장 보관한다. Sucrose solution을 침투시킨 후 조직을 OCT Compound로 embedding시켜 조직냉동절편(40μm 두께)을 만들고 준비된 뇌의 의학을 포함하기 위해서 bregma에서 1.5cm되는 부위로부터 아래로 3mm를 연속적인 횡절편으로 제작한다. 그 후 모든 조직을 sucrose가 포함되지 않는 0.1M, pH7.4 phosphate buffer solution에 보관하였다.

6) 면역조직화학적 염색

모든 과정은 free floating section으로 시행하며 먼저 증류수로 15~30초 동안 여섯 차례 세척한다. 92.5ml의 증류수, 100mg의 sodium nitroferricyanide(Sigma, USA)과 5ml의 0.2M acetate buffer(pH3.3)를 섞은 후 2.5ml의 absolute alcohol에 녹인 5mg의 TMB(3', 5,5'-Tetramethylbenzidine, Sigma, USA)와 혼합을 하였다. 이 용액으로 조직절편을 19~23°C에서 20분동안 처리하고 효소반응을 위해서 2.0~4.0ml의 0.3% H₂O₂를 첨가한 후 세척 없이 stabilization bath(증류수 45ml+absolute alcohol 50ml+sodium nitroferricyanide 9gm+pH3.3 acetate buffer 5ml)로 옮긴다. Stabilization 후 증류수로 세척하고 chrom-alum으로 coating된 slide에 mounting 하였다. 대조염색은 핵

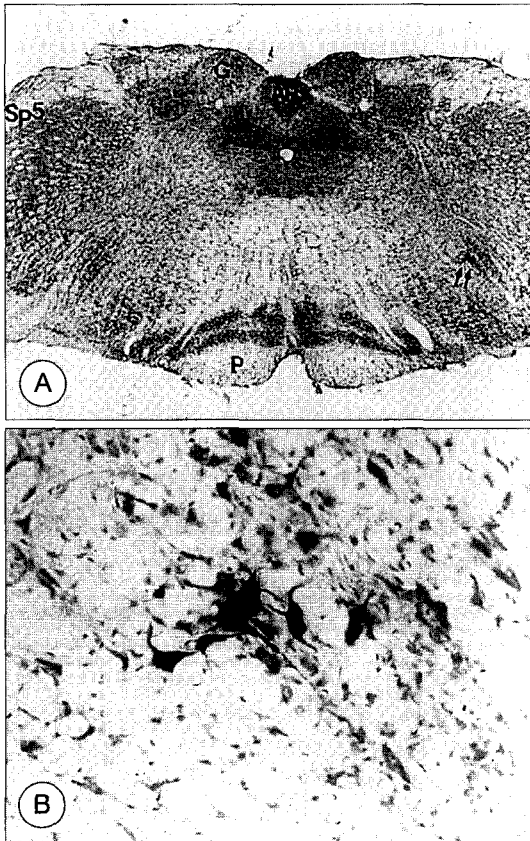


Fig. 2. Nucleus ambiguus following retrograde HRP labeling of motoneurons. A : Arrow points to the Nucleus ambiguus(Sp5 : spinal tract of trigeminal nerve, AP : area postrema, P : pyramid). B : The PCA motoneurons were stained by retrograde HRP staining in Nucleus Ambiguus($\times 200$).

구조의 자세한 식별을 위하여 1% neutral red로 3분 동안 염색한다. 계열 ethanol(70%,95%,100%)로 탈수 하고 xylene으로 2회의 탈지 과정을 거쳐 영구적으로 coverslipping하여 모든 절편에서 HRP에 반응하는 신경핵을 광학현미경으로 관찰하였다.

결 과

대조군 총 10마리 중 2마리에서 2개월째 기능적 회복을 보였으며 8마리에서는 회복되지 않았고 실험군 총 10마리중 2마리에서 4개월째 기능이 회복됨을 보였다. 성대의 기능이 회복된 4마리에서는 모두 의핵에서 후윤상피열근의 운동신경핵에 염색됨을 보였다(Fig. 2).

고 찰

성대마비로 인한 음성의 변화는 이비인후과 영역에서 흔히 관찰되는 질환으로 성대마비의 원인으로는 중추성 마비와 말초성 마비가 있으며, 말초성 마비중에서는 반회후두신경마비가 가장 흔히 볼 수 있는 질환이다. 성대마비의 이상적인 치료는 정상적인 성대의 움직임을 회복시키는 것이며 그 목적을 달성하기 위해서 연구의 필요성이 요구되었다. 성대의 고유기능의 회복을 위해서는 후두의 감각신경과 운동신경이 정상화되어야 한다. 감각신경의 연결을 그리 어렵지 않으나 운동신경의 경우에는 신경자체만을 완전하게 연결한다 하더라도 기능을 회복하는 것이 매우 어렵기 때문에 신경재지배의 성공여부가 성대마비 치료에 중요한 역할을 해왔다. 여러 가지 방법으로 신경재지배를 시도하였으나 대부분이 후두의 공동운동을 발생시켰다. 공동운동의 정의는 정상적으로는 함께 수축하지 않는 근육들이 동시에 수축하는 것을 의미하는데, 후두에서 길항작용을 하는 근육들이 동시에 수축하게 되므로 서로 반대되는 힘에 의해 성대는 움직이지 않고 고정되게 된다. 공동운동이 일어나는 원인은 하나의 신경 속에 반대로 움직이는 성대 내전근과 성대 외전근으로 분포되는 신경 다발들이 불규칙하게 분포되어 있기 때문에 잘려진 신경의 줄기의 양끝을 재문합하는 경우 성대 내전근 또는 성대 외전근으로 분포하여야 하는 신경섬유들이 서로 잘못된 방향으로 신경재분포를 하기 때문인 것으로 생각되고 있다. 반회후두신경의 손상 후 신경재지배 되었

을 때 공동운동을 일으키는 빈도는 동물실험에서 66~88%까지도 보고되고 있다.¹⁾ 공동운동의 문제점에 신경재지배를 위해 횡격막 신경이나, 설하신경, 미주신경 등을 이용하여 반회후두신경과 연결하여 일부 기능의 회복을 보았으나 이는 다른 부분의 기능을 희생시켜야 하는 문제점을 가지고 있다.⁶⁾

이런 공동운동의 문제점을 줄이고자 여러 가지 방법이 사용되었는데 그중 이번 실험에 사용한 방법은 전기적 자극을 이용하여 신경의 재활을 돕는 방법을 시도하였다. 전기적 자극을 이용한 방법 중 가장 성공적인 것은 심장 질환시 사용하는 cardiac pacing으로 알려져 있다. 그 외에도 운동장애가 있는 경우에 전기적 자극을 사용하고 있다.³⁾ 이번 실험에서는 자극을 주는 방법으로는 후운상피열근에 전기전극을 삽입하고 그것을 터널을 만들어 머리의 전정과 람다 사이에 왕관과 같은 모양소켓트를 제작하여 시멘트로 전극을 고정시켜 자극기와 증폭기를 바깥쪽으로 연결하여 자극을 주었다. 자극을 주는 기간은 1주일에 3회씩 일정한 시간에 일정한 양의 자극을 주었다. 전기적 자극의 양과 크기는 Ira의 보고를 참조하였다.³⁾ 그러나 본 연구에서 장기간 전기적 자극을 주었으나 자극을 주지 않은 쥐에 비해 기능이 빠르게 회복되지 않았으며 기능이 회복된 쥐의 수에도 차이가 없었다.

후두는 구조가 복잡하고 미세하기 때문에 큰 동물에서 실험하여 왔으나 비용과 장기사육의 어려움이 있어 흰쥐를 사용하였다. 경부의 미세구조에 대하여서는 현미경을 사용하여 정확성을 기하였다. 장기간 대량사육의 장점으로 흰쥐를 사용하였으나 실험자체가 침습적이어서 많은 쥐들이 실험과정을 견디지 못하고 사망하는 경우가 많았다. 이런 이유로 이번 실험에서 대조군과 실험군의 전체적 대상 수가 적었다.

기능 회복의 정도를 후두내시경과 자발 후두 근전도로 평가하였는데 이는 서로 상호보완적으로 성대 마비의 진단과 추적관찰에 사용될 수 있는 유용한 방법이다. 후두내시경은 성대의 움직임을 관찰할 수 있으며 근전도는 신경과 근육의 보전정도를 평가할 수 있다. 성대의 기능적 회복을 보기 위해 첫째, 내시경으로 성대의 움직임이 있는지를 관찰하고, 둘째, 후운상피열근의 근전도로 호흡과 함께 일어나는 후운상피열근의 전기적 활동전위가 있는지를 확인하였다. 마취를 시행한 후 검사하였으므로 후두내시경검사상 발생시 성대 내

전과 점막 파동은 확인하기 힘들었기 때문에⁸⁾⁹⁾ 호흡시에 나타나는 성대의 외전 운동으로 기능의 회복을 평가하였다. 성대의 외전으로 기능의 회복을 평가하는 이유는 반회후두신경의 신경줄기내의 신경다발 중 외전근인 후운상피열근으로 가는 부분이 25%정도이고 나머지 75%정도가 그밖의 내전근으로 향하기 때문에⁷⁾ 후운상피열근의 기능회복이 더 어렵다고 생각되기 때문이다. 따라서 호흡시 외전이 되면 기능이 회복된 것으로 판정할 수 있다. 그러나 호흡시 공기 흐름의 영향, 상후두신경이 지배하는 갑상운상근의 영향, 양측에서 신경지배를 받는 피열간근의 영향으로 내시경 검사상 진단에 혼동을 줄 수가 있었고, 갑상운상근의 영향을 배제하기 위해 반회후두신경 절단시 동측의 상후두신경을 절단하는 방법을 사용하는 것이 내시경 검사상 보이는 소견에 미치는 영향과 근전도 검사시 갑상운상근의 전기적 활동의 영향을 배제할 수 있다고 한다.¹⁾ 고정된 성대와 기능이 회복된 성대는 후두내시경상 명확히 구별이 가능하였지만 본 연구에서는 후두내시경을 실시한 후 영상을 기록하지 못했으며 성대의 내전과 외전의 유무로만 판단하였다. 어떤 객관적인 기준과 영상화를 통한 운동을 정량화하여 분석하는 것이 필요할 것으로 여겨진다.¹⁰⁾

후두 근전도는 그 검사자체로는 특정한 임상진단을 할 수는 없지만 성대의 기능이상을 평가하고 성대 마비와 관련된 병변 부위를 감별하는데 도움을 주며, 후두의 신경병변이 있는 경우 회복과 변화의 정도를 결정하는데 유용한 것으로 알려져 있다. 본 연구에서는 매일 1mm 정도씩 반회후두신경이 재생된다고 할 때⁶⁾ 재문합 후 12주에 근전도를 실시할 경우에 기능이 회복되었다면 충분히 결과가 나올 수 있으리라 생각되었다. 재문합후 실제로 기능이 돌아온 쥐 모두가 회복기 2주를 더하여 모두 10주 이후에 정상과 마찬가지로 흡기시에 후운상피열근의 활동전위가 나타나는 것을 볼 수 있었다. 그러나 손상 후 기능이 회복되지 않은 흰쥐에서는 좌측의 후운상피열근의 근전도는 수의적인 운동단위의 활동전위가 없거나 아주 미미하게 세동전위처럼 나타나거나 어느 정도의 전위가 관찰된다고 하더라도 호흡과 관계없이 일어났다.⁸⁾¹¹⁾

쥐에서 후운상피열근의 운동신경핵의 위치는 의핵의 아래쪽 반에 위치하고 있으며 특히 내측에 위치하고 있음은 여러 가지 연구에서 나타나고 있다.¹²⁾¹³⁾ 본 연구에

서 기능이 회복된 쥐의 후운상피열근의 HRP 염색 결과는 의핵의 아래쪽, 내측에 위치함을 보여 주었으나 기능이 회복되지 않은 경우에는 전혀 염색된 것이 없거나 의핵의 다른 부분에 염색되어 있는 것을 보여주었다. 그러나 기능이 회복된 쥐의 수가 적기 때문에 단정하기 어려운 것으로 여겨진다.

결 론

본 연구는 성대마비의 기능회복에 다른 분야에서는 효과를 보고있는 전기적 자극이 성대의 재문합에 미치는 영향을 알아보았다. 그러나 실제적으로 기능의 회복에 유의한 영향은 없는 것으로 여겨지며 기능이 회복된 경우에는 의핵의 후운상피열근의 운동신경핵에 HRP가 염색되는 소견을 보였다.

중심 단어 : 만성 전기자극 · 후두 기능 회복.

이 논문은 1999년도 한국의학 장학회에 의하여 연구되었음.

References

- 1) Flint PW, Downs DH, Coltrete MD : *Laryngeal synkinesis following reinnervation in the rat - neuroanatomic and physiologic study using retrograde and fluorescent tracers and electromyography.* *Ann Otol Rhinol Laryngol.* 1991 ; 100 : 797-806
- 2) Crumley R : *Laryngeal synkinesis : its significance to the laryngologist.* *Ann Otol Rhinol Laryngol.* 1989 ; 90 : 442-447
- 3) Ira Sanders : *Electrical stimulation of laryngeal muscles.* *Otolaryngologic Clinics of North America.* 1991 ; 24 : 1253-1275
- 4) Warren M Kraus, Ira Sanders : *Laryngeal electrode platform : an indwelling device for mobilizing the vocal cords.* *Ann Oto Rhinol Laryngol.* 1987 ; 96 : 674-679
- 5) Ira Sanders, Warren M Kraus, Bruce Morel : *Transmucosal electrical stimulation of laryngeal muscles.* *Ann Oto Rhinol Laryngol.* 1989 ; 98 : 339-345
- 6) Rice DH : *Laryngeal reinnervation.* *Laryngoscope.* 1982 ; 92 : 1049-1059
- 7) Paniello RC, Lee P, Dahm JD : *Hypoglossal nerve transfer for laryngeal reinnervation : a preliminary study.* *Ann Otol Rhinol Laryngol.* 1999 ; 108(3) : 239-244
- 8) Kokesh J, Flint PW, Robinson LR, Cummings CW : *Correlation between stroboscopy and electromyography in laryngeal paralysis.* *Ann Otol Rhinol Laryngol.* 1992 ; 102 : 852-857
- 9) Isshiki N, Tanabe M, Ishizaka K, Broad D : *Clinical significance of asymmetrical vocal cord tension.* *Ann Otol Rhinol Laryngol.* 1977 ; 86 : 58-66
- 10) Peterson KL, Andrew R, Manek A, Ye M, Sercaez JA : *Objective measures of laryngeal function after reinnervation of the anterior and posterior recurrent laryngeal nerve branches.* *Laryngoscope.* 1998 ; 108 : 889-898
- 11) Nahm I, Shin T, Watanabe H, Maeyama T : *Misdirected regeneration of injured recurrent laryngeal nerve in the rat.* *Am J Otolaryngol.* 1993 ; 14(1) : 43-48
- 12) Lars Thomander : *Reorganization of the facial motor nucleus after peripheral nerve regeneration-an HRP study in the rat.* *Acta Otolaryngol.* 1984 ; 97 : 619-626
- 13) Leslie T Malmaren, Michael J Lyon, Richard R Gacek : *Localization of abductor and adductor fibers in the kitten recurrent laryngeal nerve : use of a variation of the HRP technique.* *Experimental Neurology.* 1977 ; 55 : 187-198