

두개강내 종양의 확산강조자기공명영상: 임상적 유용성

이영철¹ · 서정진¹ · 정광우¹ · 강형근¹ · 김윤현¹ · 김재규¹ · 박진균¹ · 문재동²

목적: 두개강내 종양의 감별진단에 있어서 확산강조자기공명영상(DWI: diffusion weighted MR imaging)의 임상적 유용성을 알아 보고자 하였다.

대상 및 방법: 19예의 두개강내 종양(전이암 10예, 고등급 교종 4예, 저등급 성상세포종 4예, 피지교종 1예)을 대상으로 1.5T 장치를 이용하여 통상적인 자기공명영상과 EPI기법을 사용한 DWI(TR/TE=6500/107, b value 1000)를 얻었다. DWI에서 종양을 고형성분, 피사나 낭성 부위, 주위 부종으로 나누어 신호강도(뇌실과 뇌실질을 기준으로 5등급으로 나눔)와 병변과 반대쪽 정상 뇌실질의 상대적 신호강도비(SIR: signal intensity ratio)를 구하였다. 이렇게 얻어진 종양간의 신호강도와 신호강도비의 차이를 독립표본 T 검정을 이용하여 비교 분석하였다.

결과: DWI에서 고형성분의 경우 전이암과 고등급 교종은 전예에서 뇌실질보다 고신호강도를 보였으며, 저등급 성상세포종과 피지교종은 뇌실질과 등신호 또는 약간 높은 신호강도를 보였다. 각각의 고형성분에서 평균 신호강도비는 전이암 1.52, 고등급 교종 1.48, 저등급 성상세포종 1.16, 피지교종 1.31로 측정되어서 전반적으로 악성도가 증가할수록 높은 신호강도비를 보였다(P<0.05). 종양 주위 부종은 전이암 10예와 고등급 교종 4예에서 관찰되었으며 이중 전이암 7예, 고등급 교종 2예에서는 뇌실질과 유사한 신호강도를 보인 반면 나머지 5예들에서는 뇌실질보다 높은 신호강도로 관찰되었다. 부종에서의 평균 신호강도비는 전이암이 1.14, 고등급 교종 1.31로 전이암에서 낮게 관찰되었지만 통계적 의의는 없었다(p >0.05). 피사나 낭성부위의 평균 신호강도비는 0.63이었다. 조영증강되지 않았던 6예의 고형성분중 3예는 주위 부종보다 고신호강도를 보여 종양의 경계가 통상적인 자기공명영상에 비해 우수하였다.

결론: DWI에서 뇌종양의 고형성분의 신호강도는 종양의 악성도가 높을수록 고신호강도를 보였고 종양 주위 부종은 DWI기법에 기인된 고유효과인 "T2 shine through effect"와 혈관성 부종의 정도 간의 우열에 따라 다양한 소견을 보였으며, 또한 DWI에서 종양과 주위 부종과의 관계를 좀더 명확하게 구분 할 수 있었다.

서 론

확산강조자기공명영상(diffusion weighted MR imaging: 이하 DWI라 함)은 주어진 자기경사 내에서 조직내의 물 분자의 확산에 따른 신호 감쇄를 영상화하는 기법이다. DWI가 임상에 도입된 이래 주로 뇌경색의 조기진단에 큰 도움을 주고 있다(1-4). 그 외에 DWI는 뇌농양과 중심부 낭성변이를 동반한 뇌종양

의 감별(5)뿐만 아니라 지주막 낭종과 표피양낭의 감별(6)등 두개강내 낭성 종괴의 구별에 도움을 주는 영상진단으로 이용되고 있다. 이외에도 다발성 경화(7,8), 가뇌 종양(9), 윌러씨 변성 및 지연성 수초화(10,11)등 각종 뇌백질 질환의 진단에 이용되고 있다.

최근에는 뇌종양의 진단에 있어서 통상적인 자기공명영상과 함께 DWI를 시행하여 종양내 각기 달리 보이는 구조와 종양 상호간의 신호강도 및 현성 확산계수의 차이를 구하여 종양의 성분

대한자기공명의과학회지 4:34-41(2000)

¹전남대학교병원 진단방사선과, 영상의학연구소

²전남대학교 의과대학 산업의학과

*이 논문은 2000년도 전남대학교병원 진단방사선과 영상의학연구소의 보조로 이루어진 것임.

접수 : 2000년 5월 8일, 채택 : 2000년 6월 24일

통신저자 : 이영철, (501-757) 광주광역시 동구 학동 8번지 전남대학교병원 진단방사선과

Tel. (062)220-5751 Fax. (062)226-4380

을 분석하여서 뇌종양의 치료와 예후 결정에 도움을 얻고자 하는 시도가 보고되고 있으나 아직은 연구단계에 있다(12-15).

본 연구에서는 원발성 또는 전이성 두개강내 종양 환자를 대상으로 통상적인 자기공명영상과 함께 DWI를 시행하여 각각의 종양에서 고형성 부분, 괴사 또는 낭성 부분, 그리고 종양 주위 부종의 신호강도를 비교하여, 뇌종양의 악성도의 평가와 감별진단에 있어서 DWI의 유용성을 알아보려고 하였다.

대상 및 방법

1998년 7월부터 1999년 8월까지 뇌종양으로 진단받고 통상적인 자기공명영상과 함께 DWI를 시행한 58명의 환자 중에서 병변 주위에 인공음영이 없고 병변 크기가 1cm 이상이며 원발성 또는 전이암으로 판정된 19명을 대상으로 하였다. 대상 환자군의 연령분포는 33세에서 74세로 평균연령은 57세였으며 남자가 15명, 여자가 4명이었다. 뇌종양의 분포는 전이암 10예, 고등급 교종 4예, 저등급 성상세포종 4예, 핼지교종 1예였다. 이중 전이암 6예는 임상적 소견과 전형적인 방사선학적 소견 및 추적검사에 의해 진단하였고 나머지 13예는 수술 또는 조직검사를 시행하여 병리 조직학적으로 확진되었다.

자기공명영상과 DWI는 1.5T 초전도형 MR기기(GE Signa Advantage, Milwaukee, USA)를 이용하였다. 통상적인 자기공명영상은 스핀-에코 방식으로 횡단면, 시상면 T1강조 (TR/TE=450 msec/10 msec) 영상과 횡단면 T2강조 (TR/TE=4000 msec/98 msec) 영상을 얻었고, 체중 Kg당 0.1 mmg의 Gd-DTPA(Magnevist, Schering, Berlin, Germany)로 조영증강 후 횡단면, 시상면, 관상면 T1강조영상 (TR/TE=450 msec/10 msec)을 함께 얻었다. DWI는 T2강조영상 직후 single shot spin echo planar imaging 기법으로 횡단면 영상을 얻었으며 사용한 영상 변수는 TR/TE가 6500 msec/107 msec, 시야(field of view)가 24 cm(절편두께와 간격은 각각 5-7 mm, 2-3 mm), 신호 획득 횟수는 1이었다. 확산 경사자기는 x, y, z 세 방향으로 차례차례 가해서 영상을 획득(acquisition)한 후 세 영상(x, y, z)을 평균(averaging)한 비등방성 DWI (anisotropic diffusion weighted image)를 얻었다. b값(확산강조 경사자기의 세기)은 1000 s/mm²이었으며, 경사자기의 세기(strength of gradient)는 2.16 G/cm, 경사자기 간격(separation time of gradient)은 33 msec이었다.

DWI의 분석은 각각의 종양의 고형성 부분, 낭성 또는 괴사 부위와 그리고 종양 주위 부종의 신호강도를 정성적 및 정량적으로 후향 평가하였다.

정성적 분석에서는 두명의 방사선과 의사가 DWI와 통상적인 자기공명영상을 나란히 놓고 합의 하에 DWI영상에서 병변의 신호강도를 육안적으로 분석하였다. DWI상에서 병변의 신호강도는 매우 낮은 신호강도(뇌실과 같은 정도의 경우)를 I등급으로, 약간 낮은 신호강도(뇌실보다는 높지만 뇌실질보다는 낮은 경

우)를 II 등급으로, 뇌실질과 같은 정도의 신호강도를 III 등급, 뇌실질보다 약간 높은 경우를 IV등급, 매우 높은 신호강도(두개강내 어떤 조직보다도 높은 경우)를 V 등급으로 구분하여 신호강도를 평가하였다. 통상적인 자기공명영상에서 조영 증강이 되지 않고 불분명한 경계를 보였던 고형성분 6예중 3예에 대해서는 수술 및 병리조직학적 소견과 DWI를 비교하여 종양의 경계를 알아 보았다.

정량적인 분석에서는 0.5-1 cm 크기의 원형의 관심영역(ROI: region of interest)을 이용하여 각각의 병변에서 최소한 3회 신호강도를 측정하여 평균값을 구하였으며 반대쪽 정상 뇌실질에서 얻은 신호 강도와의 상대적 신호강도비를 계산하여 독립표본 T 검정 방법(independence T test)으로 통계처리하였다.

결 과

DWI에서 종양의 고형성 부분의 신호강도를 육안적으로 정성적 분석한 결과를 살펴보면 핼지교종이 grade IV, 저등급 성상세포종이 grade III, IV로 대체로 뇌실질 (grade III)과 유사하거나 약간 높은 신호강도를 보인 반면 전이암과 고등급 교종에서는 모두가 grade IV, V로 뇌실질보다 약간 높거나 매우 높은 신호강도를 보였다(Table 1, Fig. 1-3). 전이암중 고형성 부분이 뇌실질보다 약간 높은 신호강도 (grade IV)를 보였던 5예중 3예가 전이암이었으며 나머지 7예는 비전이암이었다.

정량적인 분석에서 종양의 고형성 부분과 반대측 정상 뇌실질의 신호강도비는 전이암이 1.52, 고등급 교종이 1.48로 저등급 성상세포종의 1.16과 핼지교종의 1.31에 비해 높았다(Table 2). 종양의 고형성분은 전반적으로 종양의 악성도가 증가할수록 양성 종양에 비해 육안적으로 높은 신호강도 및 신호강도비를 보였다(P<0.05).

Table 1. Subjective Signal Intensity(SI) Grades of Solid Portion of Tumor/ Peritumoral Edema on Diffusion Weighted Imaging

Lesion (n=19/14)	SI Grades of Solid Portion/Peritumoral Edema				
	I	II	III	IV	V
Metastatic tumor (n=10/10)			0/7	5/3	5/0
High grade glioma (n=4/4)			0/2	3/2	1/0
Low grade astrocytoma (n=4/0)			2/0	2/0	
Oligodendroglioma (n=1/0)				1/0	

n : number of lesions(solid portion/peritumoral edema)

I : markedly hypointense (isointense to CSF)

II: slightly hypointense

III: isointense to the normal brain parenchyma

IV: slightly hyperintense

V: markedly hyperintense

이영철 외

DWI에서 종양주위에 부종을 보였던 전이암 10예와 고등급 교종 4예의 육안적인 신호강도에 대한 정성 분석결과 전이암 7예와 고등급교종 2예에서 뇌실질과 유사한 신호강도를 보인 반면

면에 나머지 전이암 3예와 고등급교종 2예에서는 주위 부종이 뇌실질보다 높은 신호강도를 보였다(Table 1, Fig. 1-3). 종양 주위 부종의 위치와 반대측 뇌의 동일한 부위의 정상 뇌실질의 신호강도비는 전이암이 1.14, 고등급 교종이 1.31로 차이 있게 측정되었으나 통계적으로 유의하지는 않았다(Table 2).

Table 2. Quantitative Signal Intensity Ratios(SIR) of Solid Portion of Tumor/Peritumoral Edema to the Normal Brain Parenchyma on Diffusion Weighted Imaging

Lesion (n = 19/14)	SIR of Solid Portion/Peritumoral Edema	
	Mean ± SD	
Metastatic cancer (n = 10/10)	1.52 ± 0.40 / 1.14 ± 0.17	
High grade glioma (n = 4/4)	1.48 ± 0.10 / 1.31 ± 0.23	
Low grade astrocytoma (n = 4/0)	1.16 ± 0.29	
Oligodendroglioma (n = 1/0)	1.31	

n: number of lesions(solid portion/peritumoral edema),
SD: standard deviation
SIR = signal intensity of lesion/signal intensity of contralateral normal brain

그 외에 통상적인 자기공명영상에서 종양의 고형성분중 조영 증강이 거의 이루어지지 않는 경우가 전이암 2예와 고등급 교종 1예 및 저등급 성상세포종 3예에서 관찰되었는데 DWI에서는 이들 중 저등급 성상세포종 3예는 뇌실질과 비슷한 신호강도로 관찰되었고 나머지 종양은 뇌실질보다 약간 또는 훨씬 높은 신호강도를 보여 뇌실질과 유사한 신호강도를 보였던 주위 부종과 구분되어 보였다(Fig. 4)

조사한 병변중 18예에서 종양내 괴사나 낭성 부위가 있었는데, 이들 부위는 모두 뇌실질보다는 낮게 보이거나 뇌실과 유사한 신호강도로 보였으며 이들의 평균 신호강도비는 0.63였다.

고 찰

뇌종양 환자의 치료에서 종양의 병리학적 악성도 및 조직학적

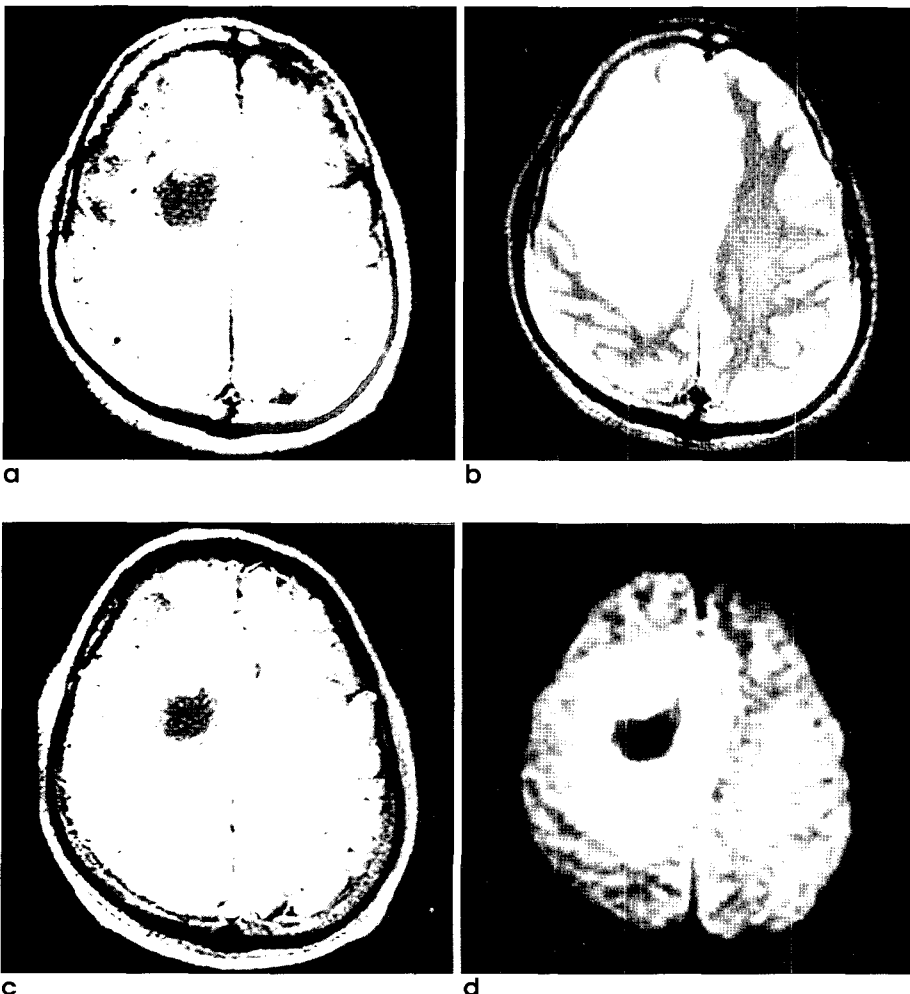


Fig. 1. A 37-year-old man with a glioblastoma.
a-c. The conventional MR images show an irregular walled ring enhancing mass with central necrosis and peritumoral edema in the right frontal lobe white matter.
d. On DWI, the central necrotic portion shows hypointense similar to the signal intensity of CSF, while the enhancing solid portion is homogeneous and marked hyperintense. Peritumoral edema is slightly hyperintense to the normal brain parenchyma.

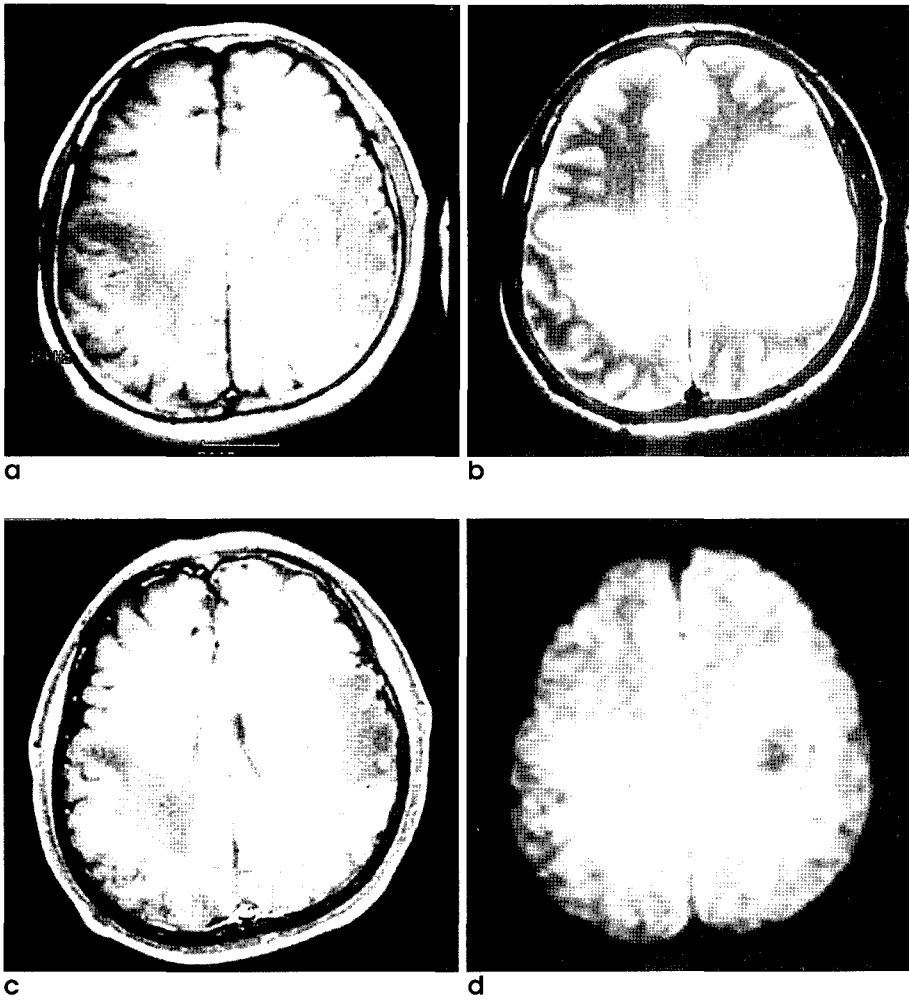


Fig. 2. A 62-year-old man with metastatic tumors.

a-c. The conventional MR images show a large ring enhancing mass and three smaller ring or dot like lesions with extensive peritumoral edemas in the both cerebral hemispheres.

d. On DWI, the enhancing solid portion of the largest mass in the left hemisphere has relatively marked high signal intensity with slight high signal intensity peritumoral edema.

유형 등이 예후를 결정하는 가장 중요한 요인이다. 뇌종양의 영상 진단에 현재 통상적인 자기공명 영상, 즉 T1, T2강조영상과 조영증강 T1강조영상을 일반적으로 시행하고 있으나 이러한 영상만으로는 종양의 악성화 정도나 조직 진단에 대한 충분한 특이도와 민감도를 얻을 수 없는 경우가 많다(16). 장 등(17)의 보고에 의하면 통상적인 자기공명영상에 의한 교종의 악성등급의 판정도는 저등급과 고등급으로 나누었을 때 76%-77% 정도였다. 따라서 뇌종양의 감별 진단에 있어 자기공명영상의 민감도와 특이도를 높이기 위해 다양한 자기공명영상 기법들이 개발되고 있다(18-20).

DWI는 주어진 자기경사내에서 조직내의 물 분자의 확산에 따른 신호 감쇄를 영상화하는 기법으로 기존의 자기공명영상에서는 주로 조직의 T1 및 T2 이완시간에 대한 정보를 얻는데 반하여 DWI는 조직내의 물 분자의 확산에 따른 물리적 특성에 대한 정보를 얻을 수 있다. 조직내의 물 분자의 확산 운동이 크면 영상 신호의 감쇄가 크게 일어나 DWI에서 상대적으로 저신호강도를 보이고, 확산운동이 적으면 주변 보다 상대적으로 고신호강도를 보인다. 따라서, 뇌의 DWI에서 세포독성 부종으로 인하여 주위

물 분자의 확산이 매우 저하되어 있는 급성 뇌경색은 주변 정상 실질에 비하여 매우 높은 신호강도를 보이게 되나, 물 분자의 확산 운동이 활발한 뇌척수액의 경우에는 상대적으로 매우 낮은 신호강도를 보여 DWI는 임상에서 뇌경색의 조기진단에 매우 유용하게 이용되고 있다(1-4).

뇌종양에 있어서 DWI는 양성 병변과 고형 병변을 감별해 내는데 많은 도움을 준다. 양성 병변은 비록 그 내부의 액체의 점도에 영향을 받기는 하지만 극히 미미하여 그 확산계수는 순수한 물과 비슷하다. 예를 들어 complicated cyst의 경우 높은 상자성을 띠는 단백질의 양에 의해 T1과 T2가 액체만큼 길지 못해 T1, T2강조영상에서 고형 종괴와 비슷하게 보일 수 있다. 이러한 경우에도 DWI에서는 액체와 비슷한 확산계수를 나타내어 구분이 가능하다. 또한 일반적으로 뇌종양과 뇌농양의 감별은 어렵지 않으나, 드물게 괴사 또는 낭성 부분을 포함한 뇌종양이 뇌농양과 감별이 어려운 경우가 있는데 이러한 경우 DWI에서 뇌농양의 농성분은 매우 높은 신호강도를 보이고, 뇌종양의 경우에는 괴사나 낭성 부분이 저신호 강도를 보여 양자의 감별에 큰도움이 된다. DWI에서 농양이 고신호강도를 보이는 이유는 농자체의

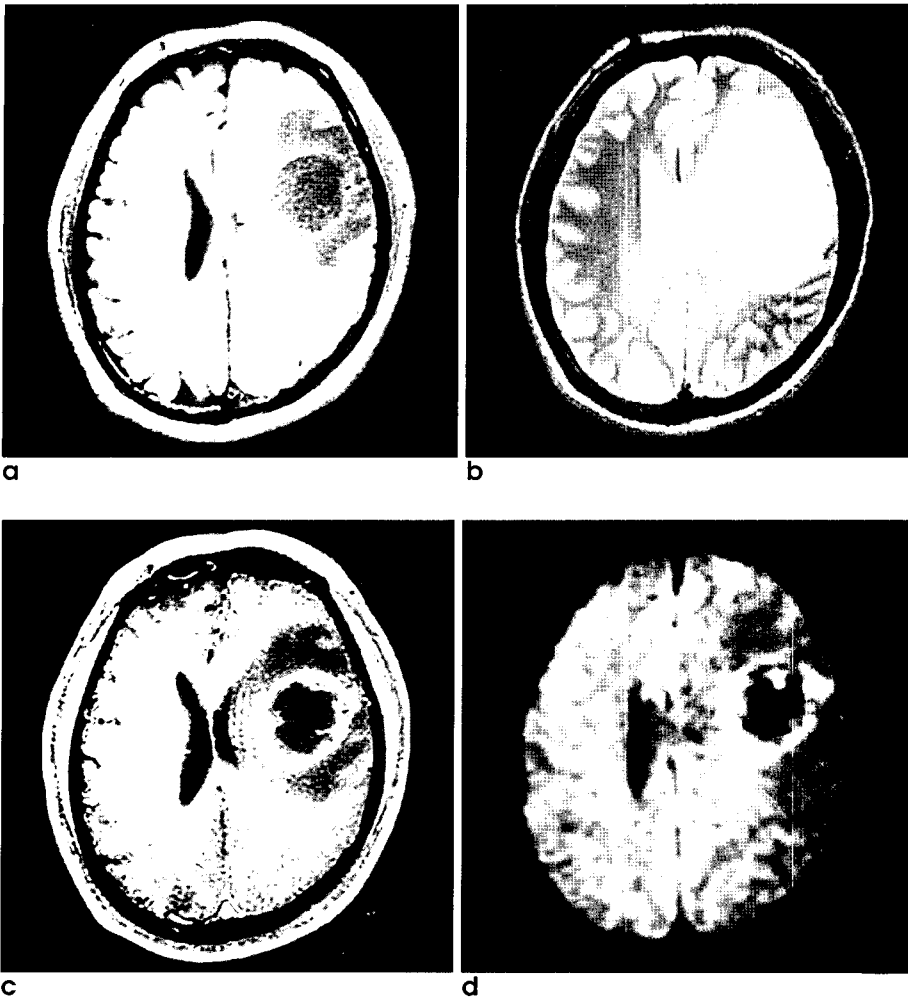


Fig. 3. A 63-year-old man with a metastatic tumor

Another ring enhancing tumor in this case is again well demonstrated on both conventional MRI(a-c) and DWI(d). On DWI, solid portion of the mass has high signal intensity and the central necrotic component has low signal intensity. But peritumoral edema is less discernible because of its isointensity of signal with the brain.

높은 점도와 농내부에 포함된 고농도의 다량의 염증성 세포에 의해 물분자의 확산이 감소되기 때문으로 생각된다(5). 또한 통상적인 자기공명 영상으로는 감별이 어려운 유피낭종(epidermoid tumor)과 지주막 낭종(arachnoid cyst)의 감별에 있어서 전자는 DWI에서 고신호강도를 보이는 반면 후자는 저신호강도를 보여 도움이 되는 것으로 알려져 있다(6).

이외에도 최근에는 뇌종양의 진단에 있어서 일반적인 자기공명영상과 함께 DWI를 시행하여 종양내 각기 다른 내부 성분과 종양 상호간의 신호강도 및 현성 확산계수의 차이를 알아보고 치료와 예후 결정을 위해 뇌종양의 성분분석을 하고자 하는 연구들이 진행되고 있다. Brunberg 등(12)은 24예의 고등급 교종과 16예의 다른 교종 환자를 대상으로 한 DWI에서 조영증강된 고형성 부분은 높은 신호강도 및 낮은 현성확산계수를 보이고 괴사나 낭성 부분은 현저히 낮은 신호강도 및 높은 현성확산계수를 보인다고 하였다. 본 연구에서도 고등급 교종을 포함한 모든 종양의 괴사나 낭성 부위는 모두 뇌실질보다 낮거나 뇌실과 유사한 저신호강도를 보였고, 고등급 교종에서 고형성분의 신호강도는 뇌실질보다 고신호강도로 나타나 유사한 결과를 나타냈다. 뿐만

아니라 전이성암의 고형성분도 다른 양성종양에 비해 높은 신호강도를 보여 전반적으로 악성 종양에서 신호강도가 높게 보였다 ($P < 0.05$). Sugahara 등(13)의 연구에서도 고등급 교종에서 저등급 성상세포종에 비해 낮은 현성확산계수 및 높은 신호강도를 보인다고 하였고, 이러한 이유로서 종양의 고형성분에서 세포 충실성의 차이를 예로 들었다.

Tien 등(14)도 고등급 교종 10예의 DWI에 대한 연구에서 종양의 낭성 혹은 괴사 부위의 현성확산계수가 높게 보였고, 또한 본 연구에서와 같이 전예에서 신호 강도가 낮게 보였으며, 종양 주위 부종은 조영증강 되지 않는 종양의 고형성 부분보다 더 낮은 현성확산계수 및 좀 더 높은 신호강도를 보여 양자간의 구별에 있어 DWI가 도움이 된다고 보고하였다. 본 연구에서도 조영증강되지 않았던 고형성분을 포함한 6예중 수술후 병리조직학적 소견과 MR 영상을 비교할수 있었던 3예에서 인접한 주위 부종보다 고형성분이 DWI에서 고신호강도로 관찰되어 앞으로 통상적인 자기공명영상에 비해 DWI가 종양의 경계를 명확하게 구분하여서 방사선 치료나 수술 범위를 정하는 등의 치료 계획을 세우는데 있어서 도움을 줄 것으로 생각한다.

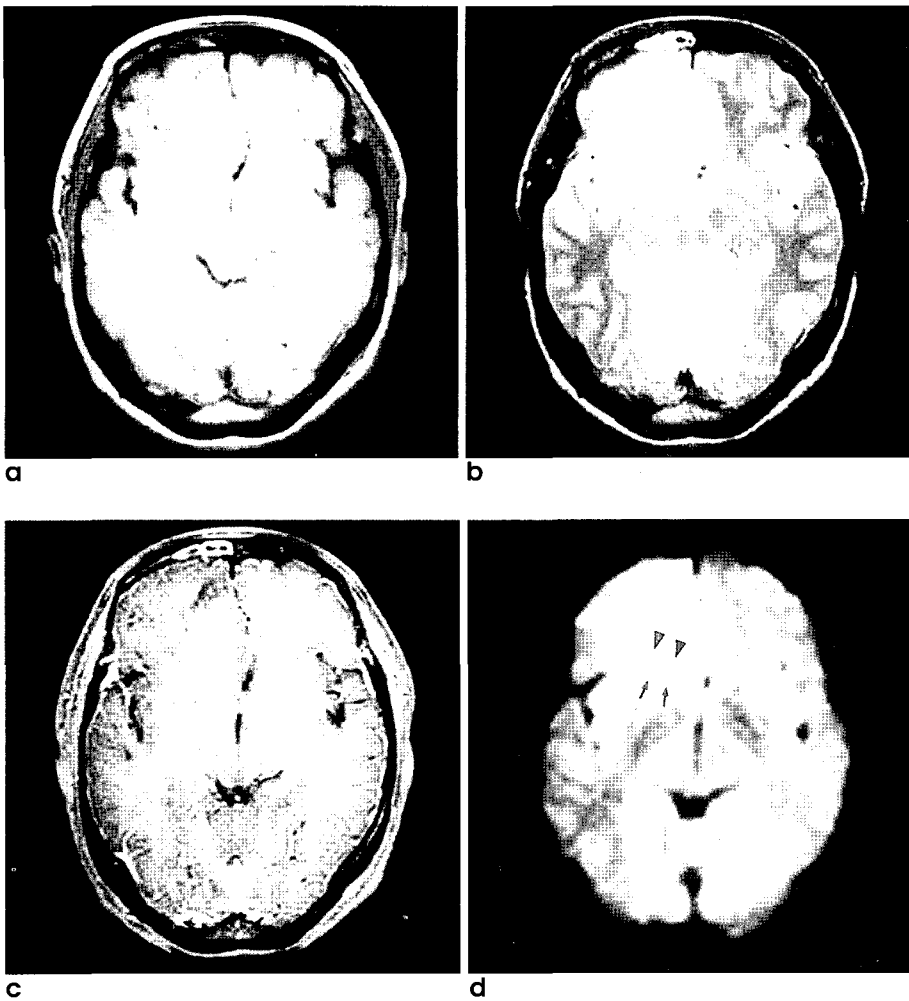


Fig. 4. A 33-year-old woman with an anaplastic astrocytoma in the right frontal lobe.

a. T1WI shows ill defined, iso or slightly low signal intensity mass.

b. T2WI demonstrates heterogeneous high signal intensity mass.

c. Gd-enhanced T1WI shows subtle enhancement of central portion of mass .

d. With pathologic correlation, an anaplastic and solid astrocytoma is properly defined with hyperintensity and well discriminated its margin (arrow heads) from the adjacent peritumoral edema (arrows) on DWI than any sequences of the conventional MRI.

Krabbe 등(15)은 종양내의 피사나 낭성 부분이 가장 높은 현성확산계수와 함께 저신호강도를 보일 뿐 아니라, 축내 전이암이 원발성 고등급 교종보다 조영 증가되는 고형 성분과 주위 부종 모두에서 낮은 신호강도를 보여 양자간의 감별진단에 도움이 된다고 하였다. 그러나 뇌수막종과 고등급 교종 및 전이암 사이에 차이는 없다고 보고 하였으며, 전이암에서 고등급 교종에 비해 세포내액에 대한 세포외액의 비율이 높으며 종양 주위에 다량의 수액 생산을 그 기전으로 설명하였다(21). 본 연구에서도 통계적인 의의를 찾기 어려웠지만 전이암에 동반된 부종이 다른 종양 주위의 부종보다 좀더 낮은 신호강도를 보여 이와 유사한 결과를 보였다. 종양에서 부종의 기전은 주로 모세 혈관의 투과성 증가에 의한 과투과 및 임파계의 장애로 인한 재흡수감소로 설명되어진다. 이러한 혈관성 부종의 결과로 세포외액의 양이 증가되어서 DWI에서 부종의 확산계수는 높아진다. 이 연구에서 대부분의 전이암과 일부 고등급 교종의 경우를 제외한 다수의 종양에 동반된 부종이 DWI에서 비교적 높은 신호강도를 보인 이유는 DWI가 물분자의 확산을 예민하게 반영하는 기법이면서 TE가 긴 기법이므로 T2 이완시간의 영향을 크게 받았기 때문이다. 다시말

해서 확산을 위하여 추가한 자장에 의해서 야기되는 신호강도의 소실분보다 추가자장에 병행하여 길어진 TR과 TE가 DWI영상에 더 지배적으로 반영되었을 것으로 생각한다. 일반적으로 아급성기의 뇌경색에서는 혈관성 부종이 증가되면서 흔히 통상적인 자기공명영상에서 T2가 증가하며, 동시에 뇌실질의 확산계수는 정상보다 약 2-3배가 증가한다. 이와같은 확산계수의 증가로 인하여 DWI에서 신호강도의 감쇄가 예측되는 아급성기에서도 고신호강도가 지속적으로 보이는 것은 T2 이완시간이 보다 크게 반영된 결과로 이를 "T2 shine through effect"라고 한다(22,23). 이 연구에서는 고형 성분 자체의 신호 강도비 사이에는 전이암과 고등급 교종 사이의 의미 있는 차이가 없어 Krabbe등과 일부 상반되는 결과를 보였으며 이는 아마도 Krabbe등의 경우, 본 연구와는 달리 원발성 암이 대부분 전이암이었기 때문으로 생각된다. 원발암의 조직학적 유형에따라 전이암의 세포충실도 및 수액생산의 차이가 있을수 있으며 특히 전암의 경우 다량의 뮤신을 생산하여 negative T2 shine through effect를 초래했을 것으로 생각된다(24). 본 연구에서는 비록 뇌농양에 대한 연구를 하지 않았지만 뇌종양의 낭성 및 피사 부

이영철 외

분은 전예에서 저신호강도를 보여, 이전의 연구와 마찬가지로 DWI가 뇌농양처럼 보이는 고등급 교종의 감별진단에 큰 도움을 줄것으로 기대된다(5,25).

요약하면 DWI에서 종양의 고형성분은 종양의 악성도가 증가할수록 통계적으로 높은 신호강도를 보였으며, 그 밖에도 대상수가 적어 통계적인 의의를 확인할수 없었지만 첫째 통상적인 자기공명영상에 비해 조영증강되지 않는 고형성분과 인접한 혈관성 부종의 경계가 좀더 명확했고, 둘째 종양주위 부종의 경우 다량의 수액생산을 하는 전이암이 다른 종양에 동반된 부종보다 저신호강도를 보였으며, 셋째 뇌종양의 낭성 또는 괴사부분은 모두 낮은 신호강도를 나타내어 다른 낭성 성분을 포함한 병변과 감별진단에 도움을 줄 수 있다고 생각한다.

현성확산계수를 구하지 못한 것이 본 연구의 주된 한계점으로 생각된다. 비록 DWI에서 정상 뇌실질에 대한 상대적인 신호강도비를 측정하여 대략적인 확산의 정도는 평가할수 있었지만 신호강도비가 병변의 확산에 대한 정확한 정량적인 값을 의미하지 않기 때문이다(25).

결론적으로 DWI는 통상적인 자기공명영상과 함께 시행함으로써 종양의 특성을 알아내고 감별진단하는데 유용한 정보를 제공하리라 생각한다.

참 고 문 헌

1. Sevick RJ, Kanda F, Mintonovitch J, et al. Cytotoxic brain edema: assessment with diffusion-weighted MR imaging. *Radiology* 1992; 185 :687-690
2. Chien D, Kwong KK, Gress DR, Buonanno FS, Buxton RB, Rosen BR. MR diffusion imaging of cerebral infarction in humans. *AJNR Am J Neuroradiol* 1992;13:1097-1102
3. Marks MP, de Crespingy A, Lentz D, Enzmann DR, Albers GW, Mosley ME. Acute and chronic stroke:navigated spin-echo diffusion weighted MR Imaging. *Radiology* 1996;199:403-408
4. 오영택, 김동익, 정은기 등. Single shot EPI기법을 이용한 뇌경색 환자의 확산강조영상. *대한방사선의학회지* 1998;39:7-13
5. Ebisu T, Tanaka C, Umeda M, et al. Discrimination of brain abscess from necrotic or cystic tumors by diffusion-weighted echo planar imaging. *Magn Reson Imaging* 1996;14:1113-1116
6. Tsuruda JS, Chew WM, Moseley ME, Norman D. Diffusion-weighted MR imaging of the brain: value of differentiating between extraaxial cysts and epidermoid tumors. *AJNR Am J Neuroradiol* 1990;11:925-931
7. Larsson HBW, Thomson C, Frederiksen J, Stenberg M, Henriksen O. In vivo magnetic resonance diffusion measurement in the brain of patients with multiple sclerosis. *Magn Reson Imaging* 1992; 10:7-12
8. Hajnal JV, Doran M, Hall AS, et al. MR imaging of anisotropically restricted diffusion of water in the nervous system: technical, anatomic, and pathologic considerations. *J Comput Assist Tomogr* 1991;15:1-18
9. Gideon P, Thomsen C, Stahlberg F, Sorensen PS, Gjerris F, Henriksen O. Increased brain water self-diffusion in patients with idiopathic intracranial hypertension. *AJNR Am J Neuroradiol* 1995;16:381-387
10. Sorensen PS, Thomsen C, Gjerris F, Henriksen O. Brain water accumulation in pseudotumour cerebri demonstrated by MR imaging of brain water self-diffusion. *Acta Neurochir (Supp) (Wien)* 1990;51:363-365
11. Gideon P, Thomsen C, Sorensen PS, Gjerris F, Henriksen O. Increased self-diffusion of brain water in hydrocephalus measured by MR imaging. *Acta Radiol* 1994;35:514-519
12. Brunberg JA, Chenevert TL, McKeever PE, et al. In vivo MR determination of water diffusion coefficients and diffusion anisotropy: correlation with structural alteration in gliomas of the cerebral hemispheres. *AJNR Am J Neuroradiol* 1995;16:361-371
13. Sugahara T, Kogori Y, Kochi M, et al. Usefulness of diffusion-weighted MRI with echo-planar technique in evaluation of cellularity in glioma. *J Magn Reson Imaging* 1999;9:53-60
14. Tien RD, Felsberg GJ, Friedman H, Brown M, MacFall J. MR imaging of high grade cerebral gliomas: value of diffusion-weighted echoplanar pulse sequences. *AJR* 1994;162:671-677
15. Krabbe K, Gideon P, Wagn P, Hansen U, Tomsen C, Madsen F. MR diffusion imaging of human intracranial tumors. *Neuroradiology* 1997;39:483-489
16. Brant-Zawadzki M, Badami JP, Mills CM, Norman D, Newton TH. Primary intracranial tumor imaging: a comparison of magnetic resonance and CT. *Radiology* 1984;150:435-440
17. 장기현, 최충곤, 서정호 등. 성인 정상세포교종의 자기공명영상에 의한 악성도 판정. *대한방사선의학회지* 1994;31:377-384
18. Koschorek F, Jensen HP, Terwey B. Dynamic MR imaging:a further possibility for characterizing CNS lesions. *AJNR Am J Neuroradiol* 1987;8:259-262
19. Pui MH, Fok EC. MR imaging of the brain: comparison of gradient echo and spin-echo pulse sequences. *AJR* 1995;165:959-962
20. Brant-Zawadzki MN, Gillan GD, Atkinson DJ, Edalatpour N, Jensen M. Three dimensional MR imaging and display of intracranial disease: improvements with the MP-RAGE sequence and gadolinium. *J Magn Reson Imaging* 1993;3:652-662
21. Steen RG. Edema and tumor perfusion: characterization by quantitative MR imaging. *AJR* 1992;158:259-264
22. Burdette JH, Elster AD, Ricci PE. Acute cerebral infarction: Quantification of spin-density and T2 shine through phenomena diffusion weighted MR images. *Radiology* 1999;212:333-339
23. Provenzale JM, Engelter ST, Petrella JR, Smith JS, Mac Fall JR. Use of MR exponential diffusion - weighted images to eradicate "T2 shine through" effect. *AJR* 1999;172:537-539
24. Carrier DA, Mawad ME, Kirkpatrick JB, Schmid. Metastatic adeno -carcinomas to brain: MR with pathologic correlation. *AJNR Am J Neuroradiol* 1994;15:155-159
25. 김영준, 장기현, 송인찬 등. 다양한 두개강내 질환의 확산강조 자기공명 영상:임상적 유용성. *대한자기공명의과학회지* 1998; 2:104 -112

Diffusion-Weighted MR Imaging of the Brain Tumors: The Clinical Usefulness

Young-Chul Lee¹, Jeong-Jin Seo¹, Gwang-Woo Jeong¹,
Heoung-Keun Kang¹, Yun-Hyun Kim¹, Jae-Kyu Kim¹,
Jin-Gyoon Park¹, Jai-Dong Moon²

¹Department of Radiology & ²Occupational Environmental Medicine
Chonnam University Hospital, Chonnam National University Medical School
Chonnam University Hospital Research Institute of Radiological Medical Imaging

Purpose : To evaluate the clinical usefulness of diffusion weighted MR imaging(DWI) in the differential diagnosis of brain tumors.

Materials and methods : DWI and conventional MR images of nineteen patients with brain tumors(10 metastatic tumors, 4 high grade gliomas, 4 low grade astrocytomas, one oligodendroglioma)were obtained on 1.5T unit. DWI was obtained using single shot spin echo planar imaging with b-value near 1000. We analyzed the signal intensities of lesions including solid portion, necrotic or cystic portion and peritumoral edema of brain tumors (classified five grades comparison with the signal intensities of brain parenchyma and CSF)and calculate the SIR(signal intensity ratio)of lesions to the contralateral normal brain parenchyma. We analyzed statistically the signal intensities and SIR of tumors using independence T test.

Results : In solid portions of tumors, all the metastatic tumors and high grade gliomas showed high signal intensities, but low grade astrocytomas and oligodendroglioma showed iso or slight high signal intensities to the normal brain parenchyma. The SIR of solid portion has positive correlation with malignant potential(metastatic tumors 1.52, high grade gliomas 1.38, low grade astrocytomas 1.16, oligodendroglioma 1.31)($p < 0.05$). In peritumoral edema where seen in 14 tumors, seven of 10 metastatic tumors and two of 4 high grade gliomas showed iso signal intensities, whereas edemas in other 5 brain tumors showed hyperintense to the normal brain parenchyma. The SIRs of peritumoral edemas in metastatic tumors(1.14) was lower than high grade gliomas(1.31),but statistically insignificant. The SIR of cystic or necrotic portion of brain tumors was 0.63. In non enhancing solid portions, three of six cases showed hyperintense to the adjacent peritumoral edema.

Conclusion : On DWI, the signal intensities of solid portion has positive correlation with malignant potential, and perilesional edema of brain tumors appear various signal intensities owing to "T2 shine through effect" and the extensiveness of vasogenic edema. Another merit using DWI on the evaluation of brain tumors is to improved better delineation of tumor margins from the adjacent edemas, especially at the non enhancing solid portion of the tumors.

Index words: Brain Neoplasms
Brain, MR
Brain, diffusion weighted image

Address reprint requests to : Young-Chul Lee, M.D., Department of Radiology Chonnam National University Hospital
8 Hak-dong, Dong-ku, Kwangju, 501-757, Korea.
Tel. 82-62-220-5751-3 Fax. 82-62-226-4380