

개에서 대퇴골 골절의 치유를 위한 Joshi External Fixator의 적용 예

연성찬¹ · 송해룡* · 이호종
경상대학교 동물의학연구소, 경상대학교 의과대학*

Application of Joshi External Fixator for Treatment of Femoral Fracture In a Dog

Seong-chan Yeon¹, Hae-ryong Song* and Hyo-jong Lee
Institute of Animal Medicine, Gyeongsang National University, Chinju 660-701, Korea
*Department of Orthopedic Surgery, Gyeongsang National University Hospital, Chinju, Korea

Abstract : A five-month old female dog was presented to Teaching Animal Hospital, Gyeongsang National University for femur fracture. Previously the dog had been presented to a local hospital. Orthopedic and blood examinations were conducted. There was absent response of conscious proprioception. The dog stood knuckled onto the digits and had hock dropped, but showed normal values in WBC, RBC, Hb, PCV, BUN, Creatine, Glucose, Cholesterol, AST and ALT. Plain radiographs were taken and there were abundant periosteal reaction and malalignment of fragments. The dog was anesthetized and prepared for aseptic surgery. Joshi external fixator and half pins were applied(uni-lateral). At 8 weeks after surgery, the pins were removed from the bone. The fracture was well healed with no evidence of original fracture line, but mild muscle atrophy and shortening of femur were found.

Key words : Joshi external fixator, dog, hock dropped

서 론

소동물에서 장골의 골절 치유에는 내고정 핀, stainless steel wire, Kirschner wires, plate, bone screw, 외고정기구 등을 사용하며^{10,11,19} 골유합을 촉진시키기 위하여 골이식이 행하여지기도 한다.^{7,8} 이중 외고정 기구는 1930년에 Otto Stader에 의하여 수의학 분야에 처음 소개되었으며^{1,15} 종류는 매우 다양한데 주로 사용되는 것은 Kirschner-Ehmer, acrylic-pin, circular(ring) fixator형이 대표적이며 그동안 주로 사람의 손이나 팔에 사용되는 것을 응용해서 적용하여 왔다.^{6,18,19} 외고정 기구의 장점은 적용이 비교적 용이하고, 개방성이나 비개방성 골절에 모두 유용하며, 골절편의 정렬을 수술 중이나 수술 후에 재 교정할 수 있고, 핀이 주로 골절선에서 떨어진 부위에 삽입함으로써 개방성 골절시 골절선 부근의 연부 조직의 자극을 피할 수 있으며, 다른 내고정 장치와 병용하여 사

용이 가능하다는 점이다.^{4,5,9,12,19} 또한 핀을 제거할 때 bone plate를 사용하였을 때에 비하여 마취를 장시간 하지 않아도 된다는 장점이 있다. 그러나 삽입된 핀으로 인한 pin track 발생, 핀과 골과의 접촉의 느슨해짐, 부정 유합 등의 부작용이 유발될 수 있고^{1,2,5,8,12,14-16} 또한 수술 후 관리에 좀더 신경을 써야 한다는 단점도 있다.² 그러나 개방성 골절로 인한 뼈의 손실이나, 기형적인 골 성장의 치료, 분쇄골절 등에 있어서^{6,8,12,13} 외고정 기구의 적용은 필수적이기 때문에 앞으로 그 활용도는 증가할 것이라 사료된다.

본 예는 임상적으로 많이 발생하는 대퇴골의 골절에 외고정 기구의 한 종류인 Joshi external fixator를 사용하여 대퇴골 골절을 치료한 예이다.

증 례

병력

본 환측은 지역 병원에서 대퇴골 골절로 Kirschner wire로 수내고정을 하고 stainless steel wire와 screw

¹Corresponding author.




Fig 1. Preoperative radiograph showing abundant periosteal reaction and malalignment of fragments.

를 사용하여 1차 수술을 받은 갑종 환측으로 1차 수술의 결과가 실패로 확인되어 경상대학교 부속동물병원에 내원하였다. 내원 당시 환측의 나이는 5개월령이었다.

골절 부위는 수술 후 재 골절된 상태였고 수술 부위의 안정성은 확보되어 있지 않았으며 방사선 소견에서는 외가골이 많이 형성되었고 골절선 또한 완전히 어긋나 있었다(Fig 1). 외부 신체검사에서는 proprioception의 소실을 제외하고는 특별한 이상은 나타나지 않았으며 호흡수, 맥박, 체온 및 혈액검사 소견은 WBC는 $12.9 \times 10^3/\mu\text{l}$, RBC는 $5.25 \times 10^3/\mu\text{l}$, Hb은 $12.8 \times 10^3/\mu\text{l}$, PCV는 39%, BUN은 12 mg/dl, Creatinine 0.6 mg/dl, Glucose는 109 mg/dl, Cholesterol은 181 mg/dl, AST는 23 IU/l, ALT는 29 IU/l, Ca은 11 mg/dl, Phosphorus는 9.0 mg/dl로 정상범위를 나타내었다.

마취

전 마취로 atropine을 투여하고 전신 마취의 유도는 thiopental sodium을 10 mg/kg의 용량으로 사용하여 전신마취를 유도한 후 halothane을 사용하여 마취를 유지하였다. 마취 후 환측을 횡위위로 보정하였다.

수술

대퇴골에 대한 접근은 큰대퇴돌기에서부터 무릎굴에 이르는 피부를 절개하였다 임상적으로 내고정 핀이나 plate를 사용하여 고정을 시킬 수도 있었으나 본 경우에는 1차 수술의 결과와 수술 부위의 상태를 고려하여 외고정 기구를 사용하기로 결정하고 Ilizarov의 일종인 Joshi external fixator를 사용하였다

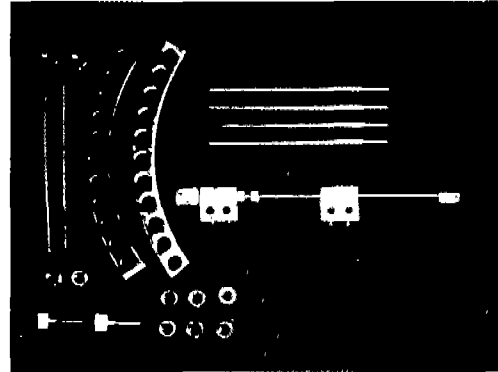


Fig 2. The components of the Joshi external fixator and partial rings

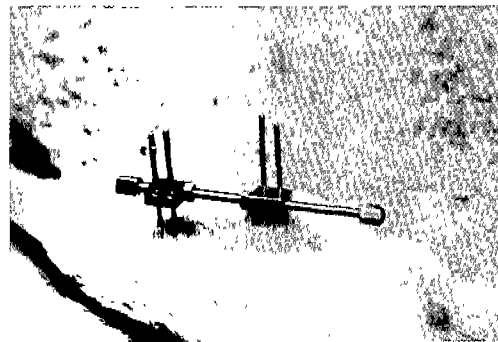


Fig 3. Photograph of the Joshi external fixator on the hind limb of the dog

(Fig 2). 골절부위는 가골이 심하게 형성되어 덩어리 모양을 하고 있었으며 골절선을 찾기가 쉽지 않았다. 골절 부위를 조심스럽게 둔성 분리하고 가골을 제거하여 골절선을 확인하고 half 핀을 사용하였다. 골과 핀의 삽입 각도는 일반적으로 장축에 대하여 70도의 각도를 이루는 경우에서 가장 강력한 고정력을 발휘하는 것으로 알려져 있으나 본 환측에서 사용한 Joshi external fixator는 핀 클램프와 핀과의 각도가 직각을 이루도록 고정되어 있기 때문에 핀과 골 표면이 직각을 이루도록 삽입하였고 type I /one plane unilateral 형태로 시술하였다(Fig 3). 수술 후 외부의 고정 강도를 높이기 위하여 2개의 partial ring fixator를 사용하였다(Fig 4). 이후 근육과 피하직을 chromic gut 3-0를 사용하여 봉합하고 피부는 Nylon(3-0)을 사용하여 봉합하였다. 수술 후 가아제를 부분적으로 절단하여 핀과 피부의 연결부위에 위치시키고 붕대를 이용하여 이 부위에 고정시켰다.




Fig 4. Radiograph showing the partial ring fixator.

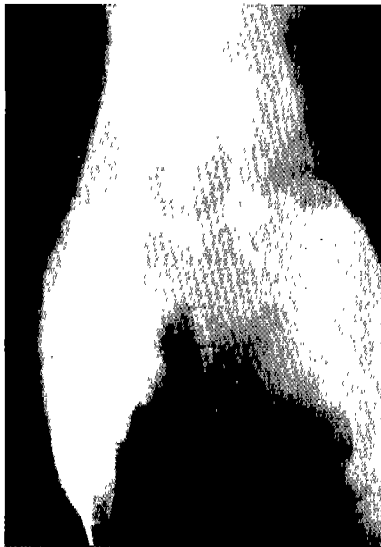

Fig 5. Postoperative radiograph showing no evidence of original fracture line

후처치

수술 후 6일간 cepazolin을 20 mg/kg로 1일 1회 투여하였고 3일에 한번씩 수술 부위의 가아제와 붕대를 교환하였다. 수술 후 특별한 후유증은 나타나지 않았다. 피부와 핀과의 접촉부위에서 삼출물이 미량 발생하였으나 항생제 연고의 적용으로 바로 소실되었다. 수술 후 10일 제 피부의 나일론 봉합사를 제거하였다. 수술 후 환측은 다리를 부분적으로 지면에 접촉하였으나 주로 들고 다녔으며 지면에 접촉할 때 이미 소실된 proprioception으로 인하여 발등의 피부가 손상되어 알루미늄 부자를 이용하여 지면과의 직접적인 접촉을 방지하였다. 수술 후 8주 경과 시점에서 외고

정 기구를 제거하였다(Fig 5).

고 찰

소동물에서 장골이나 하악골의 골절 치유에 주로 이용되는 외고정 기구는 여러 가지 장점이 있으나^{1,2} 일반적으로 국내에서는 장골의 골절에서 주로 내고정 핀이나 stainless steel wire를 사용하여 골절을 정복하여 왔다. 무엇보다도 비용적인 측면으로 인하여 국내 수의학 분야에서 적용 예가 많지 않았던 것이 현실이었다.

외고정 기구를 적용하기 위해서는 우선적으로 수술 후 나타날 수 있는 부작용을 줄이는데 노력해야 하는데 다른 고정장치와는 달리 핀과 피부의 연접부분을 통한 pin track의 발생과 핀과 골과의 접촉부분의 느슨함이 발생할 수 있기 때문이며^{1,2,5,12,14} 이같은 부작용의 발생은 때때로 골수염, 외부 고정력 상실과 같은 문제로 발전하기도 한다.^{1,2,5,12,19} 그렇지만 정상적으로 수행된 수술에서 수술 부작용은 적은 편이며 핀 주위를 통한 삼출액의 유출은 항생제 연고의 도포로 쉽게 조절될 수 있다.³ 최근의 연구결과에 따르면 경골 분쇄골절의 치유에서 plate를 사용한 군과 외고정을 사용한 군간의 비교에서 외고정을 사용한 군이 plate를 사용한 군에 비하여 수술시간이 짧고 술 후 부작용이 적었다고 하였다.⁴ 본 환측에서도 수술 후 약간의 삼출물을 확인하였으나 항생제 연고의 도포로 쉽게 치유할 수 있었으며 향후 어떠한 문제도 발생하지 않았다.

일반적으로 핀을 골에 삽입시키는 방법으로는 두 가지가 있는데 피부를 통하여 직접 골에 핀을 삽입하는 방법과 피부를 절개하고 근육을 단성 분리한 후 핀을 삽입하는 방법으로 나눌 수 있다.^{6,9,11,19} 피부를 통하여 직접 삽입하는 방법은 근육 등의 조직을 관통하는 경우가 많기 때문에 조직에 자극을 유발시키는 경우가 많으며 또한 피부와 외고정 장치 사이에 근육이 있어 고정 강도를 약화시킬 수 있다. 그리고 핀 삽입 중 신경과 혈관의 기능 손상을 유발시킬 수도 있다.¹⁹ 피부를 절개하는 방법은 정확한 골 표면을 확인 한 후 핀을 삽입시킴으로써 정확한 위치를 확보할 수 있으며 근육을 직접 관통하는데 따르는 조직 자극을 감소시킬 수 있다.^{6,19} 본 환측에서도 피부를 절개한 후 대퇴골에 접근하는 일반적인 방법을 따른 후 골에 핀을 직접 삽입시켰다.

일반적으로 외고정 기구만으로 골의 고정성이 완벽

하게 확보되기 어려울 때에는 부수적인 고정 방법을 첨가하여 사용하는 것이 원칙이다. 이는 본래의 골 형태를 복원하는 것이 기능회복을 위하여 가장 중요한 요인이기 때문이다.^{11,19} 본 환측에서는 외고정 기구만으로도 골절선의 일관성을 유지할 수 있었으며 다른 부가적인 장치는 사용하지 않았다. 또한 외고정 핀의 삽입에서는 핸드 척이나 저속 드릴을 사용하는 것이 원칙인데 핀 삽입 중의 미세한 뼈의 손상, 열의 발생은 핀의 느슨함을 유발시킬 수 있는 한 원인이 될 수 있기 때문이며 올바른 핀의 삽입은 골절치유에 매우 중요한 것으로 나타났다.^{16,17,19} 본 환측에서는 질소로 작동되는 드릴을 저속으로 사용하였고 드릴 비트로 구멍을 뚫은 후 나사선이 있는 핀을 삽입하였다. 골과 핀의 삽입 각도는 일반적으로 장축에 대하여 70도의 각도를 이루는 경우에서 가장 강력한 고정력을 발휘하는 것으로 알려져 있다.^{15,19} 그러나 본 환측에서 사용한 Joshi external fixator는 핀 클램프와 핀과의 각도가 직각을 이루도록 고정되어 있기 때문에 핀과 골 표면이 직각을 이루도록 삽입하였다. 일반적으로 clamp를 사용할 경우의 Kirschner-Ehmer형에서는 일직선으로 핀을 삽입하는 것은 수술 후 부종으로 clamp가 느슨해 졌을 경우 재 고정할 때 유리하기 때문에 중요하다.¹⁹ 본 환측에서도 4개의 삽입 핀이 같은 일직선을 이루도록 노력하였다. 핀의 삽입은 골절선을 기준으로 양쪽으로 2개씩 삽입하는 것이 일반적이는데 하나는 골절선으로 부터 근위부분에 다른 하나는 골절선에서 원위 부분에 삽입하는 것이 고정력이 가장 강력하다고 하였고 일반적으로 골절선으로 부터 근위단, 또는 골절선에서 원위단에 2개를 같이 삽입하는 것은 피하는 것이 좋다고 하였다.^{9,19} 본 환측에서는 fixator의 특징상 두 개 핀을 6mm 이상 떨어지게 할 수 없었고 한 골편 당 2개의 핀을 사용하였다. 또한 일반적으로 두개의 핀을 삽입하는 것이 70년대 초반까지는 많이 적용되었으나 하나의 큰 골편에 2개 이상의 핀을 삽입하는 것은 고정 강도를 더욱 증가시키는 것으로 나타나 노령견, 오염, 분쇄골절로 인하여 골절치유가 늦은 경우에는 주요 골편당 2개 이상의 핀을 사용하는 것이 추천되고 있다.^{10,11,16,19}

핀의 삽입에 있어서 핀은 양쪽 피질을 모두 관통해야 하는데 이렇게 함으로써 핀 과 골과의 접촉 부위가 느슨해지는 등의 부작용을 막을 수 있다.¹³ 또한 반대편 피질을 통과한 핀은 포인트 부분 정도 나오는 것이 가장 이상적이는데^{11,19} 본 환측에서도 양쪽 피질을 통과하고 포인트 부분이 나오도록 노력하였다. 핀의

관통은 편측성, 양측성, 그리고 복엽(biplanar) 형태를 취하는 것이 일반적이는데 고정 강도는 양측성과 복엽 형태가 가장 견고한 것으로 나타났다.^{3,19} 본 환측에서는 편측성이었으며 골절선의 안정을 핀 제거시 까지 얻을 수 있었다. 클램프와 피부와의 거리는 일반적으로 3/8에서 1/2인치가 보통인데^{3,19} 너무 거리가 떨어지면 고정력을 약화시키고 너무 가까우면 수술 후 핀 주위의 소독 등 후처치 시 어려움이 있을 수 있다. 본 환측에서는 약 1cm을 유지하였고 수술 후 가아제의 일부분을 절단하여 핀을 감싼 후 붕대로 이를 고정하였다. 가아제의 교체는 3일에 한 번씩 하였는데 핀 주위의 삼출액이 보일 때는 바로 교체를 하였고 핀 주위에 항생제 연고를 도포하였는데 그이상의 부작용은 발생하지 않았다.

결 론

대퇴골 골절이 있는 5개월령 암컷 잡종견에서 이를 교정하기 위하여 Joshi external fixator와 half핀을 사용하여 외부고정 하였는데 핀 클램프와 핀의 각도는 직각을 이루도록 삽입하였다. 술 후 핀과 피부 주위에서 미량의 삼출물이 발생한 것을 제외하고는 핀과 골과의 접촉이 느슨해지는 등의 다른 부작용은 발생하지 않았으며 8주경 정상적인 골의 유합을 보여 외고정 장치를 제거하였다. 지역병원에서의 1차 수술 후 소실된 proprioception은 2차 수술 후에도 회복되지 않았고 수술 부위인 대퇴골 부위의 근육에서 미약한 근 위축과 대퇴골의 단축소견을 보였다.

참고문헌

1. Anderson MA, Palmer RH, Aron DN. Improving pin selection and insertion technique for external skeletal fixation. *Compend Contin Educ Pract Vet* 1997; 19: 485-494.
2. Aron DN. Postoperative care and monitoring of external skeletal fixation patients. In: 8th annual complete course in external skeletal fixation. The Purdue university school of veterinary medicine SVM office of continuing education. 1999; 125-130.
3. Bouvy BM, Markel MD, Chelikani S, Egger EL, Piermattei DL, Vanderby R Jr. Ex vivo biomechanics of Kirschner-Ehmer external skeletal fixation applied to canine tibiae. *Vet Surg* 1993; 22: 194-207.
4. Dudley M, Johnson AL, Olmstead M, Smith CW, Schaeffer DJ, Abbuehl U. Open reduction and bone

- plate stabilization, compared with closed reduction and external fixation, for treatment of comminuted tibial fractures: 47 cases (1980-1995) in dogs. *J Am Vet Med Assoc* 1997; 211: 1008-1012.
5. Egger EL. Complications of external fixation. A problem-oriented approach. *Vet Clin North Am Small Anim Pract* 1991; 21: 705-733.
 6. Egger EL. Instrumentation for external fixation. *Vet Clin North Am Small Anim Pract* 1992; 22: 19-43.
 7. Fitch R, Newman-Gage H, Kerwin S, Sinibaldi KR. Bone autografts and allografts in dogs. *Compend Contin Educ Pract Vet* 1997; 19: 558-575.
 8. Fox SM, Bray JC, Guerin SR, Burbridge HM. Antebrachial deformities in the dog: treatment with external fixation. *J Small Anim Pract* 1995; 36: 315-320.
 9. Harari J, Bechuk T, Seguin B, Lincoln J. Closed repair of tibial and radial fractures with external skeletal fixation. *Compend Contin Educ Pract Vet* 1996; 18: 651-664.
 10. Johnson AL. Bone healing with external skeletal fixation. In: 8th annual complete course in external skeletal fixation. The Purdue university school of veterinary medicine SVM office of continuing education. 1999; 74-79.
 11. Johnson AL, Egger EL, Eurell JC, Losonsky JM. Biomechanics and biology of fracture healing with external skeletal fixation. *Compend Contin Educ Pract Vet* 1998; 20: 487-500.
 12. Johnson AL. Treatment of growth deformities with external skeletal fixation. *Vet Clin North Am Small Anim Pract* 1992; 22: 209-223.
 13. Johnson AL, Seitz SE, Smith CW, Johnson JM, Schaeffer DJ. Closed reduction and type-II external fixation of comminuted fractures of the radius and tibia in dogs: 23 cases (1990-1994). *J Am Vet Med Assoc* 1996; 209: 1445-1448.
 14. Johnson AL, Kneller SK, Weigel RM. Radial and tibial fracture repair with external skeletal fixation. Effects of fracture type, reduction, and complication on healing. *Vet Surg* 1989; 18: 367-372.
 15. Johnson KA, Roe SC. Use of an aiming device for application of a type-II (bilateral) external fixator to a fractured tibia of a dog. *J Am Vet Med Assoc* 1988; 192: 1573-1576.
 16. Kraus KH, Wotton HM, Boudrieau RJ, Schwarz L, diamond D, Minihan A. Type-II external fixation, using new clamps and positive-profile threaded pins, for treatment of fractures of the radius and tibia in dogs. *J Am Vet Med Assoc* 1998; 212: 1267-1270.
 17. McDonald DE, Palmer RH, Hulse DA, Neigut JS, Hyman WA, Slater MR. Holding power of threaded external skeletal fixation pins in the near and far cortices of cadaveric canine tibiae. *Vet Surg* 1994; 23: 488-493.
 18. Okrasinski EB, Pardo AD, Graehler RA. Biomechanical evaluation of acrylic external skeletal fixation in dogs and cats. *J Am Vet Med Assoc* 1991; 199: 1590-1593.
 19. Piermattei DL, Flo GL. Fractures: classification, diagnosis, and treatment. In: *Handbook of Small Animal orthopedic and fracture repair* 3rd ed. Philadelphia: W. B. Saunders. 1997: 24-146.