

American Pit Bull Terrier에서 파상풍에 대한 임상적 및 미생물학적인 진단

허은정 · 박영재* · 김남수 · 송희종 · 채준석¹
전북대학교 생체안전성연구소, *박영재 동물병원

Clinical and Microbiological Diagnosis of Tetanus in an American Pit Bull Terrier dog

Eun-jung Hur, Young-jae Park*, Nam-soo Kim, Hee-jong Song and Joon-seok Chae¹
Bio-Safety Research Institute, Chonbuk National University, Chonju, Chonbuk 561-756, Korea
*Animal Clinic, Chonju, Chonbuk

Abstract : A 3 year-old male American Pit Bull Terrier in Kwang-Ju, Chonnam was admitted to the Teaching Animal Hospital, Chonbuk National University. He showed convulsive spasms of skeletal muscles, raised tail-head, and rigidity of limbs. Based on these clinical signs tetanus was suspected. Hematological test results showed an WBC value (21,800/ μ l) with neutrophils (17,876/ μ l) and monocytes (1,744/ μ l). The blood chemical values ALT (86 IU/L) and AST (119 IU/L) were elevated. Fecal sample from the dog was cultured in anaerobic chamber. A Gram positive, drumstick shaped bacteria was isolated. The bacteria was identified as *Clostridium tetani* by biological and biochemical tests. The dog was hospitalized in a quiet place where the light was cut off and treated with penicillin G procaine and phenobarbital sodium. The dog made a complete recovery 25 days after treatment. This is the first report on *C. tetani* infection of domestic dog in Korea.

Key words : tetanus, *Clostridium tetani*, dog, anaerobic bacteria

서 론

파상풍은 그람 양성 간균인 *Clostridium tetani*가 생산하는 외독소에 의해 발생하는 질병이다^{9,13}. *C. tetani*의 균체는 끝부분에 둥근 아포를 형성하며 그 모양을 일컬어 북채 모양 또는 베드민턴 라켓 모양이라 한다.^{13,14}. *C. tetani*는 피부나 점막의 상처가 오염됨으로써 감염되는데 특히 관통상이나 조직괴사를 일으킨 상처에서 자주 발생하며, 신생축에서는 제대부위를 비위생적으로 처리하였을 경우 상처를 통해 감염되기도 한다.¹³. 체내에 침입한 아포는 발아·증식하여 외독소를 생성한다^{13,14}. 이 독소는 운동신경 및 중추신경을 침해하여 특징적인 강직성 경련을 일으키는 것으로 경련독

(tetanospasmin)과 용해독(tetanolysin) 두 종의 독소가 함유되어 있다.^{13,14}.

파상풍의 가장 주된 임상증상은 앞서 언급한 근육의 강직성 경련이며, 그 외 특징적인 임상증상은 안면과 턱 근육의 수축으로 인한 아관긴급(trismus)과 경소 현상 그리고 사지관절 굴곡불능, 제 3 안검의 노출, 연하곤란, 저작곤란, 귀의 배측후방으로의 거상, 꼬리의 거상, 복부의 거상 등이 알려져 있다^{9,13,14}. 파상풍에 가장 감수성이 높은 동물은 말로 알려져 있으며^{6,13,14}, Green 등⁶은 말에서 파상풍의 증례를 보고하였다. 그 외 동물에서는 면양, 산양, 소, 돼지 순으로 감수성이 있다^{13,14}. 그러나 개나 고양이는 파상풍에 대해 자연 저항성(natural resistance)을 지니므로 감수성이 거의 없는 것으로 보고되어 있다^{13,14}. 국내에서는 현재까지 개의 파상풍 증례에 대해 보고된 바를 접할 수 없었다.

일반적으로 파상풍은 특이적 임상증상, 창상의 병력, 그리고 환축의 상처부위로부터 균을 분리동정하여 균의 특이적 성상을 확인함으로써 진단해 왔다^{9,13,14}. 그

이 논문은 2000년도 전북대학교부속 생체안전성연구소 학술연구비 일부지원으로 이루어졌음
(CNU-BSRI, No, 2000-15)

¹Corresponding author.

러나 Ebisawa 등³은 *C. tetani*가 감염된 환축의 분변으로부터 균이 검출된다는 걸 감안하여 분변에서 균 분리동정을 실시한 바가 있다. 국내에서 사육되고 있는 개에 있어서 전형적인 파상풍 증상을 보인 환견의 분변으로부터 균을 분리동정하여 개의 파상풍으로 진단한 증례를 보고하고자 한다.

증례

병력

환견은 체중 20 kg 3년생 American Pit Bull Terrier 수컷으로서 2000년 8월 4일 전남 광주 근교로부터 개인 동물병원을 경유하여 전북대학교 수의과대학 부속 동물병원에 입원하였다.

환견은 과거 젓소목장이었던 곳에서 사육되고 있었으며, 내원 20일전 투견으로 인해 두부와 사지 말단부에 심한 외상을 입었다. 질병 발생 2주전 막사 주변에 제조제를, 3일전에는 목장 주위의 감나무에 살충제를 살포하였다. 내원 당시, 살충제 살포 후 개의 사지 강직증상이 발현되어 축주는 살충제에 의한 약물중독으로 의심하고 있었다.

임상증상

내원 당시 두부와 사지 말단부의 외상 부위에 가피가 형성된 상태였으며, 전신성 강직성 경련을 수반하고 있었다. 사지의 강직증상으로 인해 정상보행이 불가능한 상태였으며, 꼬리의 끝은 뻣뻣하게 거상되어 대나무와 같은 형상을 보여주었다(Fig 1). 한편, 안면근의 강직성 경련과 양쪽 귀가 후방으로 거상된 모습을

볼 수 있었으며, 입이 잘 벌어지지 않는 아관긴급(trimus, lockjaw) 현상이 확인되었고, 전두부 피부는 주름잡혀 우는 듯한 표정(risus) 이었다(Fig 1). 복부도 약간 수축되어 거상된 상태였으며, 환견은 빛에 노출되었을 때 광선과민증과 같은 민감한 반응을 보였다.

임상병리 검사

환견의 혈액검사 소견은 Table 1에서와 같이 총백혈구수(21,800/ μ l)의 증가에 따른 호중구수(17,876/ μ l)와 단핵구(1,744/ μ l)의 증가가 나타났으며, 그 외 다른 항목들은 정상범위를 나타내었다. 혈액도말 표본을 Diff-quick 염색하여 현미경으로 관찰한 바 *Babesia gibsoni*에 감염되어 있었으며, 약 0.2% 정도의 미약한

Table 1. Hematological values of blood sample from an American Pit Bull Terrier

Items	Patient	Normal values
PCV (%)	45.6	37-55
RBC ($10^9/\mu$ l)	6.32	5.50-8.50
HB (g/dl)	16.1	12-18
MCV (fl)	72	66-77
MCH (pg)	25.4	20-25
MCHC (g/dl)	35.3	32-36
Platelet ($10^3/\mu$ l)	695	50-700
WBC ($/\mu$ l)	21,800	6,000-17,000
Neutrophil Band ($/\mu$ l)	654	0-300
Segment ($/\mu$ l)	17,222	3,000-11,500
Lymphocyte ($/\mu$ l)	1744	1,000-4,800
Monocyte ($/\mu$ l)	1744	150-1,350
Eosinophil ($/\mu$ l)	436	100-1,250

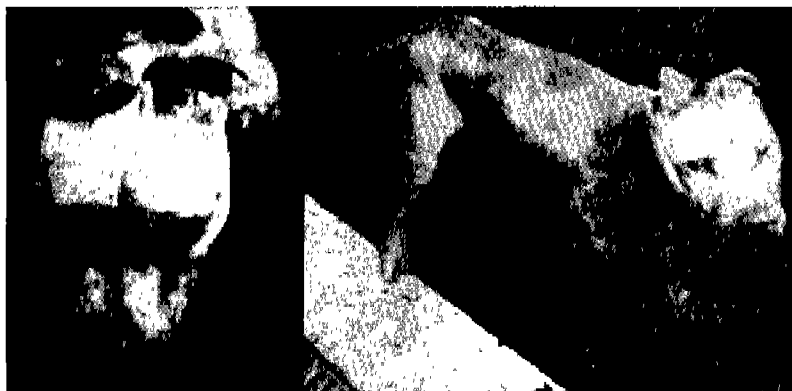

Fig 1. The clinical signs of tetanus shown with rigidity of limbs and raised tail-head (right photo) and stiff ears and trismus (left photo) from a 3 years old American Pit Bull Terrier.

Table 2. Chemical values of serum from an American Pit Bull Terrier

Items	Patient	Normal values
ALT (IU/l)	86	17-58
AST (IU/l)	119	13-32
Glucose (mg/dl)	78	65-118
Albumin (g/dl)	2.6	2.6-3.3
Creatinine (mg/dl)	0.9	0.5-1.5
Amylase (IU/l)	247	185-700
Ca (mmol/l)	2.5	2.3-3.0
Total protein (g/dl)	6.9	5.4-7.1

감염을 나타내고 있었다.

혈청학적 검사 소견은 Table 2에서와 같이 AST와 ALT의 상승이 있었으며 그 외 다른 항목들은 정상범위를 보였다.

기생충 감염여부를 확인하여 침전법과 부유법을 통한 분변 검사를 실시하였으나 총란은 검출되지 않았다.

균 분리동정

균 분리동정을 위해 환견의 직장에서 분변³을 채취하여 생리식염수로 단계희석한 다음 혐기성 배지인 BUATM agar(Biolog Inc.) 및 Becton Brewer anaerobic agar(Difco Lab.)에 각각 접종하고 37°C의 혐기배양장치(Bactron anaerobic/Environmental chamber, Shel Lab, U.S.A.)에서 48-72시간 동안 배양하였다. 그 결과 배지에 집락이 형성되었고 형성된 집락을 슬라이드에 도말한 후 Gram stain 한 결과 그람 양성 아포형성균인 *C. tetani*의 특징적인 형상인 복채 모양을 Fig 2에서와 같이 확인할 수 있었다.^{7,10,12}




Fig 2. A culture of *Clostridium tetani* from feces of a patient dog (American Pit Bull Terrier). (Gram stain, ×1,000).



Fig 3. The American Pit Bull Terrier dog was completely recovered after treatment for 25 days.

치료

균의 분리동정을 통해 파상풍으로 확정 진단한 본 증례의 환견에 대한 치료로서는 항경련제인 phenobarbital sodium을 6 mg/kg을 1일 4회 경구 투여하였으며^{13,14} penicillin G procaine 20000 IU를 1일 1회 근육 주사하였다^{13,14}. 또한 파상풍 발생 시 빛과 소리 등 외부 자극에 민감해지는 걸 감안하여 환견을 빛이 차단된 조용한 곳에 격리 입원시켰다^{11,14}. Phenobarbital sodium과 penicillin G procaine의 투여는 증상이 완화될 때까지 계속 실시하였는데, 10일까지는 동량으로 처치하였고, 그 이후 혈수는 동일하게 하고 투여량을 조금씩 줄여나갔다. 그 결과, 환견은 치료 25일만에 완치되었다(Fig 3).

고 찰

파상풍은 토양 중에 존재하는 *C. tetani*의 아포가 상처를 통하여 감염되고 혐기조건이 될 때 발아 증식하여 독소를 분비하게 되며, 이 독소에 의해 발증된다. 주된 임상증상은 근육의 강직과 경련 그리고 아관긴 굽이다.^{9,13,14} *C. tetani*는 큰 복채 모양(또는 drumstick, badminton rackets)의 아포를 형성하며, 일반적으로 아포 억제요인(산, 열 그리고 빛 등)에 높은 저항성을 가지고 있는데, 120°C에서 15-20분 동안 멸균할 경우 대부분 균주의 아포를 사멸시킬 수 있다.^{9,13}

*C. tetani*의 외독소인 tetanospasmin은 신경근 접합부에서 신경조직의 ganglioside에 붙어 결합한 다음 축삭 종말에서 세포체로의 이동방법에 의해 신경출기를 따라 이행하여 척수에 도달하며, 이곳에서 tetanospasmin은 근이완에 관여하는 신경연접전역제신경원의 전달물질인 glycine과 gamma-aminobutyric acid의 분비를 막

Table 3. Biological and biochemical characteristics of *Clostridium tetani* isolate from an American Pit Bull Terrier

Characteristics	Symbols	Remarks	Characteristics	Symbols	Remarks
Gram stain	+		Anaerobic	+	
Terminal spore	+		Catalase	-	
Fermentation			Motility	+	
Glucose	-		H ₂ S produced	v	
Mannitol	-		Indole produced	v	
Lactose	-		Lecithinase produced	-	in Egg-yolk agar
Rhamnose	-		Lipase produced	-	in Egg-yolk agar
Hydrolysis			DNase	+	
Gelatin	+		Nitrate reduced	-	
Starch	-		Milk digestion	-	
Esculin	-		Mice toxicity	+	

+: positive

-: negative

아 근수축과 근경련을 일으키게 된다^{8,9,13,14}.

파상풍은 여러 가지 질병과 혼동될 수 있는데, 그 중 스트리크닌 중독은 파상풍의 임상증상과 매우 유사하다^{9,14}. 그러나 스트리크닌 중독의 경우 장내용물 또는 소변에서 스트리크닌이 존재한다는 것과 근경련 증상은 있으나 파상풍에서의 같은 강직현상은 나타나지 않으며, 파상풍의 경우는 스트리크닌보다 발증이 완만하고 증상이 심할 경우엔 체온상승 현상이 나타난다는 점 등으로 감별이 가능하다^{9,14}. 저칼슘혈증의 경우에 있어서도 파상풍 증상과 유사한 근경련 증세가 나타나지만, 아관긴급 현상은 나타나지 않는다². 본 환경의 경우 발증 전 제조제와 살충제의 살포로 인한 중독증상을 의심한 축주의 품고에 따라 중독의 의심도 배제하지는 않았지만 특징적인 임상증상의 지속적인 상태와 균 분리로 인하여 확정진단을 내릴 수 있었다.

최근에 균을 동정하는 방법으로 16S rRNA 또는 항원성 단백질이나 toxin 유전자의 특이 염기서열을 사용한 polymerase chain reaction(PCR) 진단법이 많이 이용되고 있는데, Franciosa 등⁵은 PCR 법을 이용하여 type A, B, E botulism neurotoxin 유전자와 다른 *Clostridium* 종의 분리에 관한 내용을 발표한 바 있다. 또한 Neil 등⁴은 tetanus toxin에 대한 유전자의 염기서열을 밝혀낸 바가 있어 이들 염기서열을 이용한다면 창상부위의 조직이나 분변으로부터 보다 빠르고 신속한 진단법이 될 수 있으리라 사료된다.

과거부터 파상풍에 대한 진단은 특징적인 임상증상과 창상의 병력 또는 예방접종의 결여에 근거하고 있다^{9,13,14}. 그러나 진단 시 주의할 점은 모든 증세가 창

상의 병력과 관련되어 있지 않다는 점인데 보통 창상 부위가 작아 증상이 나타날 때는 이미 창상부위가 치유되어 있거나 불명확한 경우가 많기 때문이다^{9,14}. 현재까지 가장 많이 이용되고 있는 진단법으로는 환축의 감염된 상처부위의 깊숙한 부위로부터 채취한 샘플을 슬라이드에 도말하여 균의 복채 모양을 확인하는 방법이다^{13,14}. 또한 소, 산양, 개, 닭, 랫트 그리고 기니피 등의 분변 속에서도 균체가 발견되기 때문에 분변에서 균을 분리동정하기도 한다^{3,13}. 일본의 한 연구자에 의하면, 사람과 동물의 분변에서 *C. tetani*를 분리한 결과 그 분리율이 사람에서 0%, 말에서 1%, 축사내에서 사육된 소에서 4%, 방목장 소에서 8.3%, 방목장 송아지에서 0%, 개에서 2% 그리고 방목장 산양에서 25%를 검출하였음을 보고한 바가 있다³. 그의 실험실적 진단은 파상풍 확진에 도움이 되지 않으며, 혈액학적 그리고 혈청학적 방법도 특별한 소견을 나타내지 않는다^{9,13,14}. 뇌척수액 역시 정상소견을 보인다는 보고가 있다⁹. 국내에 있어서 개 파상풍을 진단한 보고는 찾아 볼 수 없었으나 본 예에서는 환경의 특이적인 임상증상과 분변으로부터 *C. tetani*를 분리한 경우이다.

환견은 본원에 입원 당시 사지일부에 교상으로 인한 창상이 있었으며, 창상부위는 이미 가피가 형성되어 있었다. 혈액검사상 총백혈구수의 증가는 세균감염과 창상에 의한 염증 등에 기인한 것으로 생각되며, 또한 *B. gibsoni*가 적혈구수 1,000개당 2개 정도가 발견되어 원충의 감염을 확인할 수 있었으나 감염이 심하지 않은 상태였고, 오히려 파상풍 증상이 심하여 먼저 파상풍의 치료를 실시한 후 증상이 호전된 후에

*Babesia*의 치료를 실시하였다. 환경의 생화학적 검사 결과 ALT와 AST의 증가는 균의 독소에 의한 간세포의 손상과 근육의 강직에 의한 것으로 판단되었다.

*C. tetani*는 penicillin, tetracycline과 chloramphenicol에 감수성을 갖기 때문에 균 자체의 박멸을 위해 파상풍 치료에 자주 사용된다^{1,9,11,13,14}. 혐기성균 감염시 대부분 metronidazole을 적용하였는데 사람에서의 파상풍의 경우 실제로 penicillin G procaine보다 효과가 더 좋다는 보고도 있다¹. 파상풍에 의한 근육의 강직과 경련에 대한 처치로는 근이완제와 진정제를 투여하고 있으며, 진정제는 chlorpromazine hydrochloride, diazepam, chlorthalidone 등의 tranquilizer 약제들이 많이 쓰이고 있고, 근이완제는 phenobarbital (6mg/kg, 근육주사)과 mephenesin (0.25-1.09 g/두, 경구투여)이 주로 쓰이고 있다^{13,14}. 유리독소를 중화시키기 위한 방법으로는 항혈청을 이용하고 있으나 현재 인의용 혈청과 동물의 용도로 말의 항혈청이 이용되고 있다¹⁴. 개의 경우에는 체중 kg 당 1,000 IU를 주사하고 있으나 쇼크의 가능성이 있기 때문에 이를 확인한 후에 투여해야 하는 번거로움이 있고, 신경소포내로 들어온 독소의 경우는 효과를 보이지 않는다고 한다¹⁴. 대증요법으로는 수분과 전해질, 영양제의 비경구적 투여 그리고 환경을 조용하고 어두운 장소에 안정시키는 방법 등이 있다¹⁴. 본 환경의 경우에 있어서도 햇빛이 보이는 장소에서 과도한 흥분상태를 보여 광선을 차단한 조용한 곳에서 치료를 하였다. 사지와 경부 근육의 강직으로 인한 식이섭취의 곤란 그리고 넘어졌을 시 사지관절을 구부릴 수가 없어서 일어선다는 의지는 있었지만 스스로 일어나지 못하는 상태를 보였던 바 치료기간 중 지속적인 관찰이 요구되었다.

결 론

체중 20 kg 3년생 American Pit Bull Terrier 수캐는 강직성 경련을 수반하고, 양쪽 귀는 후방으로, 꼬리는 일직선상으로 거상되었으며, 복부의 수축 및 사지의 강직이 현저한 임상증상을 수반하였다. 환경의 진단을 위하여 혈액 및 혈청 생화학 검사결과 총백혈구수의 증가에 따른 호중구수와 단핵구의 증가를 나타내었고, ALT와 AST의 상승을 나타내었다. 분변재료를 혐기배양한 바 복채 모양의 그림양성 간균이 확인되어, 이화학 및 생물학적 검사에서 *C. tetani*로 확인되어 파상풍으로 진단하였다. 분변재료를 이용한 *C. tetani*의 동정도 파상풍 진단에 유용한 방법으로 생각된다.

참고문헌

- Ahmadsyah I, Salim A. Treatment of tetanus: an open study to compare the efficacy of procaine penicillin and metronidazole. Br Med J. 1985; 291: 648-650.
- Bigalke H, Ahnert-Hilger G, Habermall E. Tetanus toxin and botulinum A toxin inhibit acetylcholine release from but not calcium uptake into brain tissue. Naunyn Schmiedebergs Arch Pharmacol. 1981; 316: 143-148.
- Ebisawa I, Takayanagi M, Kigawa M. Some factors affecting isolation of *Clostridium tetani* from human and animal stools. Jpn J Exp Med. 1988; 58: 233-241.
- Fairweather NF, Lyness VA. The complete nucleotide sequence of tetanus toxin. Nucl Acid Res. 1986; 14: 7809-7811.
- Franciosa G, Ferreira JL, Hathcway CL. Detection of type A, B, and botulinum neurotoxin gene in *Clostridium botulinum* and other *Clostridium* species PCR: evidence of unexpressed type B toxin genes in type A toxigenic organism. J Clin Microbiol 1994; 32: 1911-1917.
- Green SL, Little CB, Baird JD, Tremblay RR, Smith-Maxie LL. Tetanus in the horse: a review of 20 cases (1970 to 1990). J Vet Intern Med. 1994; 8: 128-132.
- Koneman EW, Allen SD, Dowell VR, Janda WM, Sommers HM, Winn WC Jr. Color atlas and textbook of diagnostic microbiology. 3rd ed. Philadelphia: Lippincott. 1988; 393-471.
- Lightstone FC, Prieto MC, Singh AK, Piqueras MC, Whittal RM, Knapp MS, Balhorn R, Roe DC. Identification of novel small molecule ligands that bind to tetanus toxin. Chem Res Toxicol. 2000; 13: 356-362.
- Million A. Diagnosis, treatment, and prevention of tetanus. Prim Care Update Ob/Gyns. 1997; 4: 75-79.
- Nester EW, Roberts CE, Nester MT. A human perspective microbiology. Iowa: WCB. 1995: 594-610.
- Shelton D, Penciner R. Case report of an unusual source of tetanus. J Emerg Med. 1998; 16: 163-165.
- Sneath PHA, Mair NS, Sharpe ME, Holt JG. Genus *Clostridium*. In: Bergey's manual of systematic bacteriology. Baltimore: Williams & Wilkins. 1986: 1141-1200.
- Timoney JF, Gillespie JH, Scott FW, Barlough JE. The genus *Clostridium*. In: Hagan and Bruner's microbiology and infectious disease of domestic animals. 8th ed. Ithaca and London: Comstock Publishing Associates. 1992: 214-240.
- 其田三夫 監修. 破傷風. In: 主要症状を基礎にした 犬の臨床. 東京: DAIRYMAN. 1983: 368-369.