

바륨 현탁액과 메틸셀룰로스(Methylcellulose)를 사용한 변형 상부위장관조영술 : 전통적 바륨조영술과의 비교

이기창 · 최민철¹ · 서민호 · 정주현 · 윤정희
서울대학교 수의과대학

Modified Upper Gastrointestinal Study Using Methylcellulose After Administration of Barium Suspension : Comparison with Conventional Series

Kichang Lee, Mincheol Choi¹, Minho Seo, Joohyun Jung and Junghee Yoon
College of Veterinary Medicine, Seoul National University

Abstract : For comparison with the conventional barium-gastrointestinal study, modified method using barium and methylcellulose was performed in 16 normal dogs (4-8 kg) divided into two groups. The group 1 received 8 ml/kg of 40% w/v barium suspension only, and group 2 had taken 15 ml/kg of 0.6% w/v methylcellulose after administration 4 ml/kg of 40% w/v barium suspension by feeding tube. The barium suspension was prepared mixing full strength-barium suspension with water and methylcellulose solution was produced by blending methylcellulose with sterilized water. Sequential radiographs, lateral and ventrodorsal projections were obtained at 5 minute, 20 minute, 40 minute, 60 minute and every 30 minutes thereafter, until the contrast is seen in the large intestine. Image quality was rated by three veterinary radiologists as "poor", "fair", "good", or "excellent". We analyzed the relationship between image quality, transit time. Between two techniques, the modified method with 4 ml of 40% w/v barium suspension and 15 ml of 0.6% w/v methylcellulose showed much better image quality ["excellent" result in 7 of the 8 subjects (88%)] and shorter transit time (107 minutes) to the cecum. In addition, the best image quality was obtained at 20 and 40 minutes after administration of contrast agent. It can be concluded that modified gastrointestinal study using methylcellulose after administration of barium suspension was a simple technique and easily improved the image quality and diagnostic accuracy of gastrointestinal disorders in small animal.

Key words : methylcellulose, barium suspension, gastrointestinal study, radiography

서 론

소동물에서 위장관 내 이물, 구토, 설사, 체중감소, 복부통증 그리고 촉진 가능한 복부매스 등은 가장 흔한 임상증상들이다. 이들 장관 내 질환의 내과적 또는 수술적 처치를 위한 확진이나 기타 치료에 관련된 정보를 제공하기 위해 단순방사선촬영과 상부위장관조영술이 매우 유용하다. 이들 방사선 촬영을 통해 유용한 정보를 얻기 위해서 동물은 촬영 24시간 전 절식

과 2-4시간 전 관장이 필요하다⁸. 특히 상부위장관조영술은 위장관 질환의 진단에 있어서 필수적인 검사 방법으로 조영제로는 바륨을 이용한 위장관조영술이 가장 일반적이며 사람이나 동물에서 오랫동안 전통적인 위장관조영술의 근간을 이루어왔다. 각종 조영제 중 가장 널리 쓰이는 바륨 현탁액의 장점은 그 동안 다수 발표되어왔다^{1,2,3,5,26,27}.

개에서는 바륨 현탁액을 20-60%농도로 4-12 ml/kg을 투여하는 방법이 추천되어^{15,18,25} 수의임상에서 널리 쓰여지고 있는데 이 바륨현탁액을 통한 위장관조영술은 천공이 의심되지 않는 한 위장, 소장 그리고 대장을 영상화하여 위장관내 이물, 복부통증, 장중첩 및 급만성 구토 및 토혈등의 각 중 위장관 질환의 평가에 사용되

본 연구는 서울대학교 수의과대학 부속 수의과학연구소 지원에 의해 수행되었음.

¹Corresponding author.

고 있다. 바륨 조영만으로도 위와 소장의 영상화에 무리가 없다고 하였으나^{5,9,21,22,23,26}, 실제 임상에서 이를 적용 시 바륨조영제가 위 유분부를 통과한후 소장 점막 및 내강 전반에 걸쳐 응집되고 높은 대비도의 비투과성 물질로만 영상화되어 소장의 점막 및 국소적인 병변을 확인하는데에 어려움이 많았다. 최근 사람에서는 바륨이 소장조영술에 사용되어 온 이후 바륨현탁액에 gastrografin의 경구적 사용^{7,11}, 발포제의 경구적 사용^{10,12}, 연동운동촉진제의 사용²⁰ 및 바륨조성의 변화 등^{6,11} 검사시간을 줄이고 영상의 질을 개선하려는 다양한 기법의 변화가 시도되었다. 그러나 이러한 방법들은 부분적으로는 효과가 있었지만 만족할만한 성과는 없었다. 그리고 소장질환에 있어 진단의 정확도를 높이기 위한 고위관장법(enteroclysis)이 Sellink²⁹에 의해 소개되어 보고되고 있는데^{4,19,28} 고위관장법을 사용한 경우는 환자나 방사선과 의사가 많은 양의 방사선 조사를 받을 수 있고 환자 또한 카테터 삽입시 고통을 받는 등의 단점이 있다. 아직 수의분야에서는 이러한 연구들이 보고된 바 없다.

최근에 하 등¹³은 정상인에서 경구적으로 바륨현탁액과 많은 양의 메틸셀룰로스를 사용하는 등 소장 바륨추적검사의 유용성을 보고하였고 신 등³⁰은 각종 질환이 있는 환자에서 실시한 변형 바륨추적검사결과 40% 농도의 바륨현탁액 투여 후 메틸셀룰로스를 투여한 변형 소장바륨추적검사가 경구적 바륨추적검사의 영상의 질과 진단적 정확도를 쉽게 향상시킬 수 있는 간편한 방법이라고 보고하였다. 이에 본 실험에서는 여러 종류의 바륨현탁액 투여 후 메틸셀룰로스를 이용한 변형 위장관조영술을 기존의 바륨만을 이용한 위장관조영술과 비교하여 수의분야에서 그 응용가능성을 알아보고자 한다.

재료 및 방법

암수 구별 없이 체중 4-8 kg의 건강한 잡종견 16두를 대조군을 포함하여 2군으로 나누어 각 8마리씩 배치하여 1주일간 적응시킨 후 단순방사선촬영 및 상부위장관조영술을 실시하였다. 실험동물은 모두 검사 전 24시간동안 절식 시켰으며 2-4시간 전 급수를 중단시켰다. 결장에 변이 차 있는 경우는 관장을 실시하였다. 조영제 투여 전에 복배상, 배복상 및 좌/우 횡와 위상으로 단순방사선촬영을 실시하였다.

최적의 검사방법을 가리기 위해 다른 양과 농도를 갖는 바륨현탁액을 사용하였고 메틸셀룰로스 농도는 세 군 모두 0.6%로서 투여용량은 15 ml/kg을 사용하였다. 투여용량을 동일하게 하기 위해 위 내에 튜브를

삽입하여 투여하였다. 모든 실험동물에서 약물로 진정시키지 않았는데 이는 대부분의 약물이 위장관 운동에 영향을 미쳐 바륨의 통과를 느리게 하는 것으로 알려져 있기 때문이다^{14,32}. 투여에 사용한 바륨현탁액(솔로담120[®], 데준제약)을 증류수로 희석시켜 제조하였으며 0.6% 메틸셀룰로스는 메틸셀룰로스 분말가루를 증류수에 녹여 만들었다.

대조군으로서 제1군은 전통적으로 바륨 조영술에서 사용되는 40% 바륨 8-10 ml/kg을 단독 투여하였고, 제2군은 1군에 비해 바륨용량을 절반으로 줄인 40% 바륨 4 ml/kg투여하고 5분 후 다시 0.6% 메틸셀룰로스 15 ml/kg을 투여하였다.

방사선촬영은 바륨현탁액 단독 투여군은 바륨 투여 직후 조영제가 위 점막면에 고루 분포하도록 동물을 회전시켜 투여 후 5분 후부터 촬영을 시작하였고, 메틸셀룰로스 병용 투여군은 메틸셀룰로스 투여 후 약 5분 후부터 방사선 촬영을 실시하였다. 그리고 최초 1시간까지는 20분 간격으로, 이후부터는 30분 간격으로 맹장에 조영제가 도달될 때까지 촬영을 실시하였다.

영상의 질의 등급은 excellent, good, fair, 및 poor로 분류하였는데 소장 및 점막의 영상이 전반적으로 뚜렷하게 나타나는 경우를 excellent(Fig 1)로, 전반적으로 소장의 영상은 잘 나타나지만 부분적으로 점막의 영상화가 좋은 경우를 good(Fig 2)으로, 소장점막은 잘 나타나지 않지만 전반적으로 바륨의 응집없이 소장 음영이 관찰되는 경우를 fair(Fig 3)로, 소장점막 및 음영이 잘 관찰되지 않는 경우를 poor(Fig 4)로 판정하도록 하였다. 판정은 3명 이상의 방사선과 전문의들이 각각 등급을 나누어 하였는데 2명 이상이 판정한 것을 등급의 기준으로 삼았다. 또한 투여 1시간 후부터 매 30분마다 방사선 촬영과 무시촬영을 실시하여 바륨이 맹장에 도달할 때까지의 통과시간(transit time)을 구하였다.

결 과

Table 1. Image quality in modified and conventional gastrointestinal study

	40% Ba (8 ml/kg) (n=8)	40% Ba (4 ml/kg)+M.C. (15 ml/kg) (n=8)
Excellent	0	4
Good	2	3
Fair	4	1
Poor	2	-

Ba^a = Barium suspension, M.C.^b = Methylcellulose

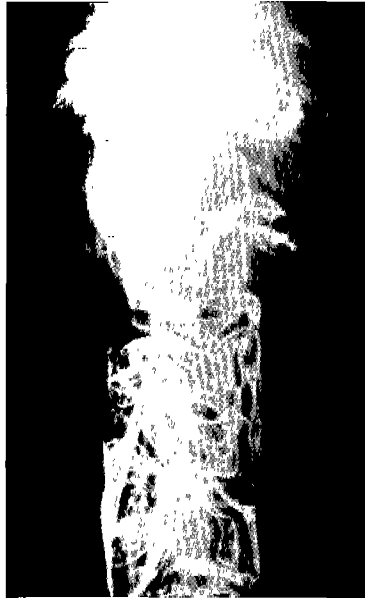

Fig 1. In modified method, the bowel transradiency is excellent and the small bowel images are well demonstrated. Therefore, all three readers graded this case as 'excellent'.

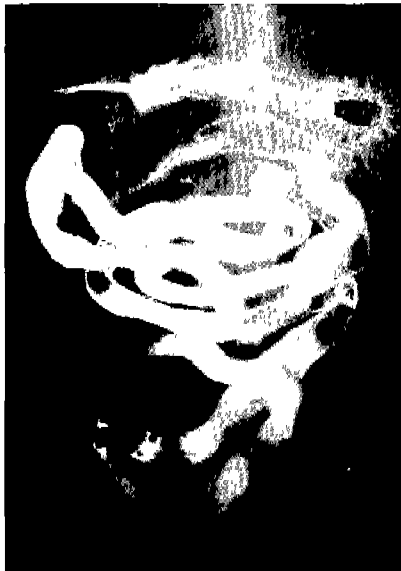

Fig 2. In conventional barium series the bowel transradiency is not very good, but the small bowel images are well demonstrated. Therefore, all three readers graded this case as 'good'.

위장관조영술의 영상의 질을 Table 1에 나타내었다.

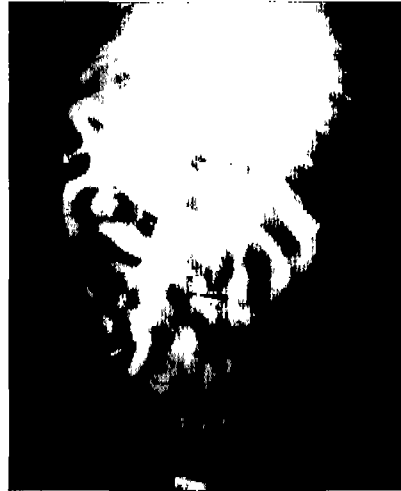

Fig 3. In this radiograph, the bowel transradiency is not very good and the small bowel images are not very well demonstrated. Therefore, all three readers graded this case as 'fair'.




Fig 4. In this radiograph the bowel transradiency is poor and the small bowel images are not well demonstrated. Therefore, all three readers graded this case as 'poor'.

Good 이상의 등급을 받은 비율이 40% 바륨 현탁액 4 ml/kg와 0.6% 메틸셀룰로스 15 ml/kg를 함께 투여한 변형 위장관조영술(Fig 1)에서 약 88%(7/8), 대조군의 검사방법(Fig 2)에서는 25%(2/8)로 변형 위장관조영술의 영상의 질이 우수하게 나타났다. 바륨이 맹장에

Table 2. Transit time in modified and conventional gastrointestinal study

	40% Ba (8 ml/kg) (n=8)	40% Ba (4 ml/kg) + M.C. (15 ml/kg) (n=8)
1 hr	-	1
1.5 hr	1	4
2 hr	4	2
> 3 hr	3	1
mean T.T.	146 minutes	107 minutes

Ba^a = Barium suspension, M.C.^b = Methylcellulose, T.T.^c = Transit Time

도달할 때까지의 바륨 통과시간은 변형위장관조영술이 평균 107분으로 대조군의 146분보다 30여분 짧았으며(Table 2) 조영제 주입 후 약 20 분과 40분에 촬영한 사진에서 가장 좋은 영상의 질을 얻었다.

고 찰

기존의 전통적 바륨 상부 위장관조영술은 충분한 팽창을 얻기 힘들고 이중조영효과를 기대할 수 없어 장관고리가 겹치는 부위에서 진단적 가치가 많이 떨어지며 많은 검사 시간을 요한다는 단점이 있다. 또한 바륨 응집율이 높아 장점막 및 점막벽의 두께 등의 임상적 상황판단에 중요한 해부학적 정보를 충분히 얻을 수 없다. 따라서 수의 임상에서도 다양한 장관 질환의 평가에 있어 보다 자세하고 유용한 사진을 얻기 위해 그러한 단점들을 극복하고 새로운 또는 변형된 검사방법이 필요하다.

수의분야에서는 아직 새롭거나 변형된 검사방법을 도입한 보고가 없으며, 최근 사람에서 하 등¹³은 정상인에서 있어서 변형 바륨 추적검사가 영상의 질의 향상과 검사시간 단축에 있어서 전통적인 방법에 비하여 훨씬 우수하다고 보고하였으며 본 연구에서는 정상 개에서 그 우수한 효과를 확인 할 수 있었다. 이러한 영상의 질의 향상은 메틸셀룰로스에 의한 바륨 현탁액의 안정성(stability) 증가에 기인하는 것 같다. 일반적으로 바륨 현탁액의 안정성은 소화관내에서의 통과 중에 조영제가 변하지 않는 성질을 말하는 것으로 조영제가 주입된 환경에 의해 크게 좌우된다. 메틸셀룰로스는 점도를 증가시키는 약물(viscosizing agent)로 알려져 왔고 바륨 현탁액과 메틸셀룰로스가 섞였을 때 점도가 증가하게 되어 안정성을 높게 된다. 과거에 여러 연구자들이^{17,24,31}, 바륨의 안정성을 높이

기 위하여 메틸셀룰로스를 바륨 현탁액에 추가하여 양질의 결과를 보고한 바 있다.

위장관 조영술에서 바륨의 통과시간에 영향을 주는 요소로는 투여한 바륨 현탁액의 양과 조성, 위에서의 배출속도 및 대장의 상태에 좌우되는 것으로 알려져 있다¹⁶. 본 연구에서 변형 위장관조영술에서의 빠른 바륨 통과시간은 주로 적은 양의 바륨과 그에 비해 훨씬 많은 양의 메틸셀룰로스를 함께 사용함으로써 전체적으로 소장내의 overloading이 그 주원인인 것 같고¹³, 이차적으로는 메틸셀룰로스가 hydrophilic한 효과가 있기 때문이다. 또한 신 등³⁰은 사람에서 복부를 압박하여 촬영한 사진은 소장의 transparency를 향상시켜 영상의 질을 높인다고 하였는데 본 연구에서는 압박에 의한 영상의 질의 차이는 관찰할 수 없었다.

바륨의 응집은 통과시간이 지체될 때 증가하는 생리화학적 과정으로 장관점막의 정확한 분석을 어렵게 한다²⁹고 하였는데 바륨투여 후 메틸셀룰로스의 추가 투여가 바륨의 응집도를 감소시켜 보다 좋은 영상을 만들어내는 것으로 여겨진다.

신 등³⁰은 사람에서 진단적 정확성을 향상시키기 위해서는 고위관장법(enteroclysis) 및 압박기를 사용한 빈번한 투시 검사로써 공장부터 말단회장에 이르기까지 하나하나 장관을 분리시키면서 관찰한다고 하였는데 동물에서도 이와 같은 방법들을 적용하여 소장질환의 진단에 있어 정확도를 높이는 연구도 아울러 시행되어야 할 것이다. 또한 바륨농도와 메틸셀룰로스의 농도 및 투여량을 다양하게 변화시키거나 바륨현탁액에 메틸셀룰로스를 섞어서 동시에 투여하는 등 여러 방법에 있어 상호간에 바륨응집 빈도와 정도를 측정하여 최대한 위장관의 영상의 질을 개선시키는 연구가 좀 더 이루어져야 할 것이다.

결 론

메틸셀룰로스를 바륨 현탁액과 병용하여 촬영한 변형 상부 위장관조영술이 위장관 특히 소장의 영상의 질을 향상시키고 대장으로의 바륨 통과시간을 단축시켜 위장관 질환의 진단에 있어 그 정확도와 검사시간을 줄이는 간편한 방법으로 생각된다.

참고문헌

1. Agut A, Sanchez-valverde MA, Lasaosa JM.: Use of iohexol as a gastrointestinal contrast medium in the

- dog. *Vet Radiol Ultrasound* 1993; 34(3): 171-177.
2. Agut A, Sanchez-valverde ME, Torrecillas FE.: Iohexol as a gastrointestinal contrast medium in the cat. *Vet Radiol Ultrasound* 1994; 35(3): 164-168.
 3. Allan GS, Rendano VT, Quick CB.: Gastrografin as a gastrointestinal contrast medium in the cat. *Vet Radiol* 1979; 20(3-6): 110-116.
 4. Bessette JR, Maglinte DDT, Kelvin FM, Chernish SM.: Primary malignant tumors in the small bowel: a comparison of the small bowel enema and conventional follow-through examination. *AJR* 1989; 153: 741-744.
 5. Brawner WR, and Bartels JE.: Contrast radiography of the digestive tract: Indications, techniques and complications. *Vet Clin North Am [Small Anim Prac]* 1983; 13: 599-626.
 6. Caldwell WL, Floch MH.: Evaluation of the small bowel barium meal, with emphasis on the effect of volume of barium suspension ingested. *Radiology* 1963; 80: 383-391.
 7. Diner WC, Hoskins EOL, Navab F.: Radiologic examination of the small intestine: review of 402 cases and discussion of indications and methods. *South Med J* 1984; 77: 68-74.
 8. Donald E. Thrall : *Textbook of Veterinary Diagnostic Radiology*. 3rd ed. 1998: 547.
 9. Farrow CS, Green R, and Shively M: *Radiology of the Cat*. St. Louis. Mosby-Year Book, 1994.
 10. Fraser GM, Preston PG.: The small bowel barium follow-through enhanced with an oral effervescent agent. *Clin Radiol* 1983; 34(6): 673-679.
 11. Goldsein HM, Poole GJ, Rosenquist CJ, Friedland GW, Zboralske FF.: Comparison of methods for acceleration of small intestinal radiographic examination. *Radiology* 1971; 98: 519-523.
 12. Griffiths PD, Hufton AP, Marim DF.: The use of effervescent agents in the small bowel meal examination. *Clin Radiol* 1993; 48: 275-277.
 13. Ha HK, Park KB, Kim PN, Lee MG.: Use of methylcellulose in small bowel follow-through examination: comparison with conventional series in normal subjects. *Abdom Imaging* 1998; 23(3): 281-285.
 14. Hsu Wh, and McNeel SV.: Effect of yohimbine on xylazine-induced prolongation of gastrointestinal transit in dogs. *J Am Vet Med Assoc* 1983; 183: 297-300.
 15. Jerry MO, Darryl NB.: *Radiographic Interpretation for the Small Animal Clinician*. 2nd ed. 1999: 21.
 16. Kim SK.: Small intestine transit time in the normal small bowel study. *AJR* 1968; 104: 522-524.
 17. Kirch IE, Spellberg MJ.: Examinations of small intestines with carboxyl-methylcellulose. *Radiology* 1953; 60: 701-707.
 18. Lisa M.: *Radiology in veterinary Technique*. 1994: 226-228.
 19. Maglinte DDT, Kelvin FM, Oconnor K, Lappas JC, Chernish S.M.: Current status of small bowel radiography. *Abdom Imaging* 1996; 21: 247-257.
 20. Morewood DJ, Whitehouse GH.: A comparison of three methods for performing barium follow-through studies of the small intestine. *Br J Radiol* 1986; 59: 971-973.
 21. Morgan JP: The upper gastrointestinal examination in the cat: Normal radiographic appearance using positive-contrast medium. *Vet Radiol* 1981; 22: 159.
 22. Morgan JP, and Silverman S.: Radiographic evaluation of the digestive tract. In *techniques of Veterinary Radiography*, 4rd Ed. Davis, CA Veterinary Radiology Associates, 1987: 282-291.
 23. Ott DJ. and Gelfand DW.: Gastrointestinal contrast agents: Indications, uses, and risks. *JAMA* 1983; 249: 2380-2384.
 24. Perez CA, Frodenberg MJ.: Comparison of carboxymethylcellulose, tannic acid and no additive in barium examinations of the colon. *Am J Roentgenol Rad Ther Nucl Med* 1967; 99: 98-105.
 25. Ronald L.: *Small Animal Radiology and Ultrasonography*. p 246.
 26. Root CR.: Contrast Radiography of the alimentary tract. In Ticer JW(Ed): *Radiographic technique in Veterinary Practice*. Philadelphia, WB Saunders, 1984: 360-395.
 27. Root CR, and Morgan JP.: Contrast radiography of the upper gastrointestinal tract in the dog: A comparison of micropulverized barium sulfate and U.S.P. barium sulfate suspensions in clinically normal dogs. *J Small Anim Pract* 1969; 10: 279-286.
 28. Sanders DE, Ho CS.: The small bowel enema: experiences with 150 examinations. *AJR* 1976; 127: 743-751.
 29. Sellink JL.: Radiologic examination of the small intestine by duodenal intubation. *Acta Radiol* 1974; 15: 318-332.
 30. Shin JH, Ha HK.: Modified Small Bowel Follow-through Using Methylcellulose After Administration of Barium Suspension: Comparison with Conventional Series. *J Korean Radiol Soc* 1998; 39: 129-135.
 31. Zalac DA.: Methylcellulose-barium mixture study of colon. *Am J Roentgenol Rad Ther Nucl Med* 1954; 72: 1041-1044.
 32. Zontine WJ.: Effect of chemical restraint drugs on the passage of barium sulfate through the stomach and duodenum of dogs. *J Am Vet Med Assoc* 1973; 162: 878-884.