

3세 소아에서 발생한 결핵종

- 1례 보고 -

김 용 환* · 권 중 범* · 나 석 주* · 김 진 호* · 서 종 희* · 문 석 환* · 조 건 현*
왕 영 필* · 김 세 화* · 곽 문 섭* · 송 선 화**

=Abstract=

Tuberculoma in a 3-year-old child - A Case Report -

Yong Hwan Kim, M.D.*, Jong Beum Kweon, M.D.*, Suk Joo Rha, M.D.*, Jin Ho Kim, M.D.*,
Jong Hui Suh, M.D.*, Seok Whan Moon, M.D.*, Keon Hyon Jo, M.D.*, Young Pil Wang, M.D.*,
Se Wha Kim, M.D.*, Moon Sub Kwack, M.D.*, Sun Wha Song, M.D.**

Tuberculomas of the lung are rare in children and one of the more common lesions presenting a solitary pulmonary nodule, roentgenographically. We are reporting of a 3-year-old child with a tuberculoma in left upper lobe. The patient was initially diagnosed as the benign mediastinal tumor but in the end as tuberculoma in left upper lobe. Wedge resection including the mass was done. The tumor had brown smooth external surfaces, on sectioning show pale gray and soft cut surface was shown. In light electromicroscopy, chronic granulomas with multinucleated giant cells and central caseous necrosis were observed, which are the characteristics of tuberculoma. The Postoperative course was smooth and uneventful, and patient has been well for 4 months postoperatively.

(Korean Thorac Cardiovasc Surg 2000;33:851-4)

Key word : 1. Tuberculosis
2. Pulmonary tuberculosis
3. Lung neoplasm

증 례

환자는 3세된 여아로 경미한 기침과 가래등의 호흡기 증상과 식욕감퇴를 주소로 내원하였으며 가족력과 개인병력상 특이사항은 없었다.

내원당시 이학적소견상 맥박 118회/분, 호흡수 22회, 체온 37.3℃로 정상이었고 검사소견상 특이소견이 없었으며 영양 상태는 정상이었다. 흉부 청진상 호흡음은 정상이었으며 심음은 규칙적이었고 심잡음등은 들리지 않았다. 내원당시 말초혈액검사상 혈색소 11.3 gm/dl, 혈구용적은 33.4%, 백혈구

*가톨릭대학교 의과대학 흉부외과학교실

Department of Thoracic and Cardiovascular Surgery Catholic University College of Medicine, Seoul, Korea

**가톨릭대학교 의과대학 방사선학교실

Department of Radiology Catholic University College of Medicine, Seoul, Korea

†본 논문은 가톨릭중앙의료원 임상의학연구비의 보조로 이루어졌음.

논문접수일 : 2000년 4월 26일 심사통과일 : 2000년 9월 3일

책임저자 : 나석주(480-130) 경기도 의정부시 금오동 65-1, 의정부 성모병원 흉부외과. (Tel) 031-820-3072, (Fax) 031-820-3072

본 논문의 저작권 및 전자매체의 지적소유권은 대한흉부외과학회에 있다.

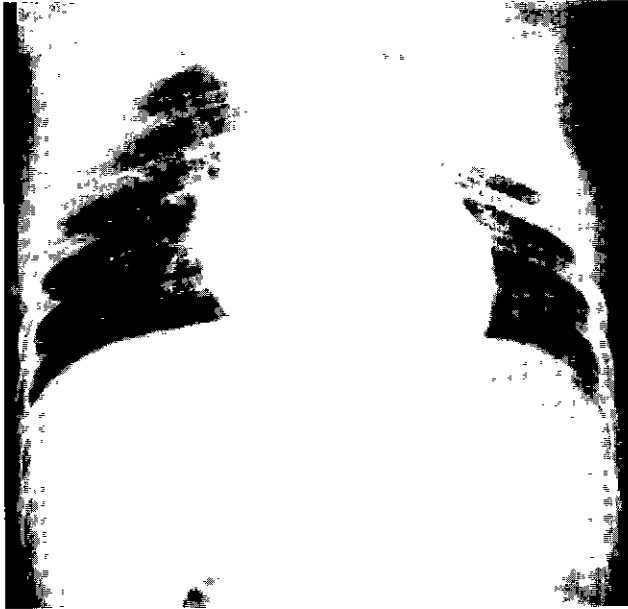

Fig. 1. Preoperative chest x-ray



Fig. 2. Preoperative chest CT.

수는 $6900/\text{mm}^3$ 이었고, 혈청검사 및 간 기능검사는 정상이었다

흉부 X-선 촬영에서 좌상부에 원형 종괴가 관찰되었으며 (Fig. 1), 흉부 컴퓨터 단층촬영상 주위조직과 잘 구분되는 약 $3 \times 3 \text{ cm}$ 의 종양이 흉부 좌상부의 내측에 위치하고 있었고, 흉선과 근접하고 있었으며, 종양에 고음영의 테두리(thin rim enhancement)가 있었고, 테두리 내부에는 석회화가 있으면서 저음영(low density) 조직이 불균질(heterogenous)한 소견을 보였으며, 종양과 종격동 조직사이가 지방조직으로 나와 종격동 종양, 특히 양성 기형종으로 판단하고 수술하였다(Fig. 2).

수술은 전신마취하에서 환자를 측와위로 한 후, 5번째 늑간을 통하여 좌측후방 개흉술로 시행하였는데, 주위 흉벽과 종격동에 유착이 없었다. 종괴는 종격동이 아닌 폐의 좌상엽




Fig. 3. Microscopy of the tumor mass shows chronic granulomas with multinucleated giant cells(arrowhead) and central caseous necrosis(arrow), which are characteristic of tuberculoma(H-E stain, X40).

에 있었고 크기는 $4 \times 3 \times 3 \text{ cm}$ 이었으며 좌상엽 전체의 1/2 내지 1/3기량을 차지하였다. 종괴가 좌상엽의 전방부 말단에 위치하고 있어서 폐부분 절제술로도 완전 절제가 가능하여 좌상엽의 후방부를 보존할 수 있었다

육안소견상 원형의 종괴로 외부는 주위 조직과 잘 분리되었으며 갈색의 종괴였고 절단면은 회색의 비교적 부드러운 양상을 나타냈다. 병리학적 소견상 만성 육아종과 치즈양괴사가 동반된 결핵증으로 진단되었으나 검체에서 결핵균은 검출되지 않았다(Fig. 3).

수술후 결과는 양호하였으며 수술후 5일째 배액관을 제거하였고(Fig. 4) 술후 약 4개월간의 추적검사상 합병증 및 재발소견은 관찰되지 않았으며 현재 항결핵제를 투여하고있다.

고 찰

폐결핵증은 성인에서 고립성 폐결절의 흔한 원인질환중의 하나이지만 소아에서는 드문 질환으로서 무증상이 내부부이고 내게 우연히 발견되는수가 많으며, 증상이 나타날때는 기침과 각혈등이 나타난다¹⁾. 또한 폐결핵증과 폐암을 구분하는 방법으로 종양내부에 석회화와 종양 주위에 존재하는 부수결절(satellite nodule)등으로 하는데 종양내부에 석회화는 흉부 x-선 사진보다는 컴퓨터 단층촬영에서 좀더 정확하며²⁾, 폐암은 1%이하에서 발생한다³⁾. 또한 부수결절이 있는 종양의 경우 폐암인 경우는 7.6%에 불과하므로⁴⁾ 종양내부에 석회화가 있거나 부수결절이 있는 경우 폐암보다는 결핵증을 생각해야한다.

본 환자의 컴퓨터 단층촬영 소견은 주위조직과 구분이 잘 되며 종양에 고음영의 테두리(thin rim enhancement)가 있었

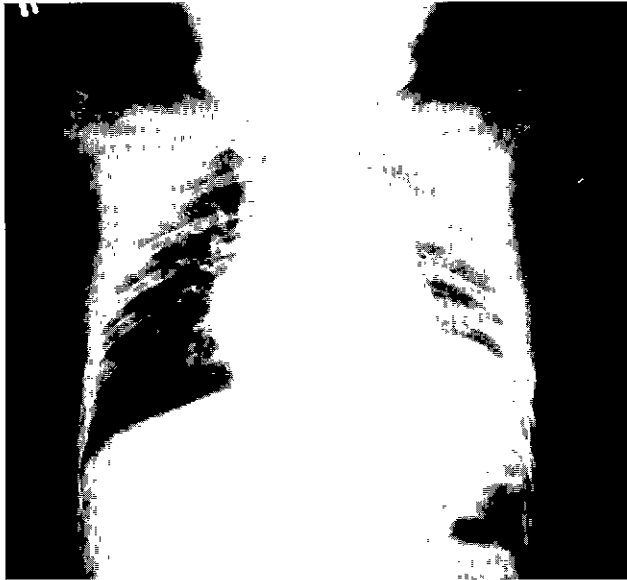

Fig. 4. Postoperative chest x-ray.

고, 테두리 내부에는 석회화가 있으면서 저음영(low density) 조직이 불균질(heterogenous)한 소견을 보였으며, 종양과 종격동 조직사이의 감쇄계수가 -88.9로 나왔다. 컴퓨터 단층촬영의 감쇄계수(Hounsfield units)는 지방조직의 경우 -70에서 -130이고 공기의 경우 -1000으로 나오는데⁹⁾, 본 환자의 경우 -88.9로 나와 공기보다는 지방조직이 종양과 종격동사이에 있는 것으로 판단되어 종격동 종양으로 결론내렸다. 소아 종격동의 종양은 림파종(lymphoma), 생식세포종양(germ cell neoplasm), 흉선종(thymic tumor)순으로 발생하는데⁶⁾, 림파종은 종양내부에 석회화가 존재하지 않고, 흉선종은 주로 성인에서 발생하고 종양내부음영이 균질(homogenous)하게 되어있으며 고음영의 테두리가 없다는 점에서 본환자의 소견과는 달랐다. 기형종(teratoma)은 컴퓨터 단층촬영 소견상 주위조직과 잘 구분이 되고, 종양내부에 석회화가 있으며 내부에 지방조직이나 연조직 등으로 인하여 저음영 조직소견을 나타내는 점등으로⁷⁾ 본환자의 소견과 일치하여 술전에 양성 기형종(benign teratoma)으로 판단하여 수술을 하게되었으나 실제 수술장에서는 좌폐상엽 종양이었다. 즉 종양과 종격동사이의 지방조직이 아닌 공기가 존재하고 있었는데 이렇게 감쇄계수가 공기가 아닌 지방조직으로 나온 것은 컴퓨터 단층촬영상에서 감쇄계수를 측정할 때 측정하려는 지점이 넓은 경우는 문제가 되지 않지만 본 환자와 같이 측정하려는 지점이 아주 좁은 경우 주위의 조직 즉 종양과 종격동 조직의 영향으로 공기보다 높게 수치가 나온 것으로 판단된다. 핵자기 공명영상은 여러 방향으로 조직을 절단할 수 있고, 연부 조직을 좀더 자세히 관찰할 수 있으므로 종양과 종격

동사이의 조직이 좁은 경우 컴퓨터 단층촬영보다 좀더 정확히 판단할 수 있다.

폐결핵종의 컴퓨터 단층촬영의 소견은 주위조직과 구분이 잘되고 종양내부에 석회화가 있으며, 종양은 치즈양 괴사물질(caseous necrotic material)등에 의하여 저음영을 나타내므로⁸⁾ 종양 자체를 기형종과 구분하기 어렵다. 물론 종양의 내부가 낭종 혹은 치아와 같은 뼈조직의 음영이 나타나면 기형종으로 쉽게 진단을 내릴수 있으나, 그런 특이한 소견이 없으면 종양의 위치에 따라 결핵종 혹은 양성 기형종으로 구분한다.

소아에서 폐결핵은 수술보다는 주로 약물로 치료하고 있다. Lowe등⁹⁾에 의하면 140명의 결핵에 걸린 모든 소아환자에서 평균 1년동안 항결핵제제를 투여하였고, 수술로 치료한 경우는 1.4%였는데 모두 결핵으로 진단되어 항결핵제제를 2개월이상 투여하였으나 종괴가 변화없이 그대로 존재하거나, 오히려 커진 경우 혹은 결핵균이 계속 객담검사서 나오는 경우에 수술을 하였다. 본 환자는 흉부 컴퓨터 단층촬영상 종격동 종양을 먼저 의심하여 수술을 하게 되었는데 만약 처음에 결핵종으로 진단을 내렸다면 먼저 항결핵제제로 치료하고 만약 종괴 크기 변화가 없거나 객담검사상 결핵균이 계속 나온 경우 수술을 하였을 것이다.

소아에서의 항결핵제제는 isoniazid와 rifampin을 6개월동안 투여하는데 처음 2개월 동안은 pyrazinamide와 같이 투여한다. 만약 isoniazid에 내성의 가능성이 높다면 ethambutol 혹은 streptomycin을 투여해야한다. ethambutol은 어린 아이에서 안구독성으로 인하여 광범위하게 사용되지 않고 있는데, 15 mg/kg/day의 용량으로 사용한 경우 안구독성발생은 보고 되지 않았고 있으나 ethambutol을 사용하는 경우 시력(visual acuity)과 색 분별검사(color discrimination)를 추적관찰하는 것이 추천되고 있다. 또한 상기의 3개 혹은 4개의 약제로 치료한 경우 항결핵제의 부작용 비율은 낮은 것으로 보고되고있다¹⁰⁾. 치료중 흉부 X-선 추적관찰은 진단당시와 치료중 1개월 내지 2개월 마다 촬영하며 흉부 X-선 촬영상 치료효과가 있다면 치료 6개월후에 항결핵제제 투여를 중지하고 6개월 내지 12개월마다 흉부 X-선촬영을 하도록 한다.

참 고 문 헌

1. Ishida T, Yokoyama H, Kaneko S, Sugio K, Sugimachi K, Hara N. Pulmonary tuberculoma and indications for surgery: radiographic and clinicopathological analysis. *Respir Med* 1992;86:431-6
2. Siegelman SS, Zerhoum EA, Leo FP, Khouri N, Stitik FP. CT of the solitary pulmonary nodule. *Am J Radiol* 1980; 135:1-13.

3. 채성수, 최영호, 이철세, 천경, 김학제, 김형묵. 고립성 폐결절. *대흉외지* 1982,15:148-54.
4. Deslauriers J, Brisson J, Cartier R, et al. *Carcinoma of the lung: evaluation of satellite nodules as a factor influencing prognosis after resection.* *J Thorac Cardiovasc Surg* 1989;97:504-12.
5. Armstrong P, Wilson AG, Dce P, Hansell DM. *Imaging of diseases of the chest.* 3rd ed. London;Mosby. 2000,815-6.
6. Mullen B, Richardson JD. *Primary anterior mediastinal tumors in children and adults.* *Ann Thorac Surg* 1986; 42:338-45.
7. Hoeffel JC, Arnould V, Gaucher H, et al. Radiological case of the month *Arch Pediatr Adolesc Med* 1996;150 (9):991-2
8. Murayama S, Murakami J, Hashimoto S, Torii Y, Masuda K. *Non calcified pulmonary tuberculomas. C-T enhancement pattern with histological co-relation.* *J Thorac Imaging* 1995;10(2):91-5.
9. Lowe JE, Daniel TM, Richer C, Wolfe WG. *Pulmonary tuberculosis in children* *J Thorac Cardiovasc Surg* 1980; 80:221-4.
10. Starke JR. *Tuberculosis in children. Community-acquired respiratory infections in children.* *Prim Care* 1996;23:861-81

=국문초록=

결핵종은 소아에서는 드물게 발생하며 고립성 폐결절에서 가장 흔히 발생하는 종괴종의 하나이다. 환자는 3세된 여아로 경미한 기침과 가래를 주소로 검사를 받던중 좌상부 폐야에 종괴가 발견되어 양성 종격동 증상을 의심하여 수술을 받았다. 수술장 소견상 종괴는 종격동이 아닌 좌폐상부에 발생한 종괴였으며 폐부분절제술을 시행하였다. 육안소견상 원형의 종괴로 외부는 주위 조직과 잘 분리되었으며 갈색의 종괴였고 절단면은 회색의 비교적 부드러운 양상을 나타냈다. 병리학적 소견상 만성 육아종과 치즈양괴사가 동반된 결핵종으로 진단되었으나 검체에서는 결핵균은 검출되지 않았다. 수술후 결과는 양호하였으며 수술후 5일째 배액관을 제거하였으며 술후 약 4개월간의 추적검사상 합병증 및 재발소견은 관찰되지 않고 있고 현재 항결핵제를 투여하고 있다.

- 중심단어 . 1. 결핵종
2. 고립성 폐결절