

폐동정맥루를 동반한 팔로사징환자의 치험

-1례 보고-

김 상 익* · 박 국 양* · 박 철 현* · 김 정 철* · 현 성 열*
이 재 웅* · 이 현 우* · 이 성 재** · 김 중 호***

=Abstract=

Tetralogy of Fallot with Pulmonary Arteriovenous Fistula -A Case Report-

Sang-Ik Kim, M.D.*, Kook-Yang Park, M.D.*, Chul-Hyun Park, M.D.*,
Jeong-Cheol Kim, M.D.*, Sung-Yol Hyun, M.D.*, Jae-Woong Lee, M.D.*,
Hyun-Woo Lee, M.D.*, Sung-Jae Lee, M.D.**, Jong-Ho Kim, M.D.***

Pulmonary arteriovenous fistula can occur in a variety of clinical situations including liver diseases, infections, metastatic carcinomas, systemic disorders, and after the palliation of congenital heart diseases. A 72-day-old male infant with Tetralogy of Fallot and pulmonary atresia underwent surgical correction without difficulty. However, ventilator weaning in the ICU failed initially because of an unexplained postoperative hypoxemia (FiO₂: 0.8, PaO₂: 40 mmHg, SaO₂: 80~90%). Postoperative follow-up lung perfusion scan at postoperative 15 days showed right-to-left shunt (33.6%) and ventilator weaning was performed on the 20th day after the operation (FiO₂: 0.4, PaO₂: 50mmHg, SaO₂: 86.9%). Arterial oxygen saturation under room air was 80~85% at 7 months postoperatively. One and half year follow-up lung perfusion scan showed decreased amount of right-to-left shunt (11.2%). We report a case with a review of the literatures.

(Korean Thorac Cardiovasc Surg 2000;33:257-61)

Key word : 1. Pulmonary arteriovenous fistula
2. Tetralogy of Fallot
3. Pulmonary atresia

*가천의과대학부속길병원 흉부외과

Department of Thoracic and Cardiovascular Surgery

**가천의과대학부속길병원 심장소아과

Department of Pediatric Cardiology

***가천의과대학부속길병원 핵의학과

Department of Nuclear Medicine Gachon Medical School, Gil Heart Center, Incheon, Korea

†제185차 흉부외과 월례 집담회에 구연된 내용임.

논문접수일 : 99년 8월 12일 심사통과일 : 99년 11월 15일

책임저자 : 김상익(405-760) 인천광역시 남동구 구월동 1198, 가천의과대학부속길병원 흉부외과 (Tel) 032-460-3673, (Fax) 032-460-3117,

E-mail : ksi1000@ghil.com

본 논문의 저작권 및 전자매체의 지적소유권은 대한흉부외과학회에 있다

증 례

72일된 남아로 청색증과 호흡곤란을 주소로 일반 소아과를 방문후 심초음파상 폐동맥폐쇄를 동반한 팔로사징으로 진단 받고 본원으로 전원 되었다. 가족력상 환이는 4번째 아이로 첫째아이는 심실중격결손증을 동반하였고(자연 폐쇄됨) 둘째 아이는 Down증후군으로 사망했으며 셋째 아이만이 정상이었다. 내원 당시의 이학적 소견상 청색증 소견(흡입기 산소분획농도가 0.21에서 SaO₂: 75~80%를 보임)과 정상적인 간기능 수치를 보였고, 좌측 흉골연을 따라 수축기 심잡음이 청진되었다. 흉부 X-선상 폐동맥폐쇄를 동반한 팔로사징에 적합한 심음영 소견을 보였고 복부장기의 배열도 정상이었다. 심초음파상 막상주위형의 심실중격결손, 대동맥우전위, 폐동맥폐쇄의 소견과 함께 주폐동맥이 없었고 좌우폐동맥은 크기가 약 3.5 mm로 서로 연결되어 있었으며 4.5 mm의 동맥관이 관찰되었다. 심혈관 조영술상 좌우폐동맥은 동맥관에서 기시했고 2개의 큰 대동맥폐동맥 부행혈로(major aortopulmonary collaterals, MAPCA)가 확인되었으며 하나는 경추의 동맥에서 기시해서 좌상엽에 혈액을 공급하고(좌하엽은 좌폐동맥에 의해서만 혈액을 공급 받음), 다른 하나는 하행대동맥에서 기시하여 우하엽에 혈액을 공급하고 우폐동맥과 교통하므로 코일(Coil)로 폐쇄하였다(Fig. 1, 2, 3). 수술은 전신마취하에 정중흉골절개술을 시행하였다. 상행대동맥, 상공정맥, 우심방 하부에 카눌라를 삽입한 후 체온을 하강시키면서 동맥관과 부행혈로를 차단한 후 체외순환을 시작하였다. 좌상엽으로 주행하는 부행혈로를 폐동맥에 문합하여 폐동맥의 단일화(Unifocalization)를 시행하였다. 체온을 25C 이하로 떨어뜨리고 상행대동맥을 교차 차단 후 혈심정지액을 주입하였다. 심정지 후 우심실유출로는 REV방식에 의한 재건술을 시행하였고 심실중격결손은 대크론포편(Dacron patch)을 이용하여 5-0 Prolene봉합사로 봉합하였으며 심방중격결손은 5-0 Prolene봉합사로 직접 봉합하였다. 심폐기 이탈시 그리고 흉골을 닫을 때 어려움은 없었다. 심폐우회시간은 246분이었고 대동맥교차차단시간은 127분이었다. 심근보호는 20분마다 전방성 냉혈심정지액으로 하였다. 술 후 중환자실에서 인공호흡기 적용, 심근수축제와 혈관이완제 주입, 일산화질소 흡입등 보조적인 치료를 받았다. 여러 차례의 인공호흡기 이탈을 시도하였지만 알 수 없는 원인의 저산소증으로 인해 실패하였다(흡입기 산소분획농도가 0.8에서 PaO₂: 42~50 mmHg, PaCO₂: 25~30 mmHg, SaO₂: 80~90%를 보임). 술후 1일째 심초음파검사를 시행하였는데 잔존 심실중격결손 또는 심방중격결손은 없었고 심실 수축력은 좋았다. 또한 우심실 유출로 재건술부위와 폐동맥성형술부위에 협착소견은 관찰되지 않았고 경도의 폐동맥판막폐쇄부전과 간울혈 소견이



Fig. 1. Preoperative cardiac angiography (I) showed well developed pulmonary arteries, and blood flow was supplied by a large PDA. The main pulmonary artery was not visible.

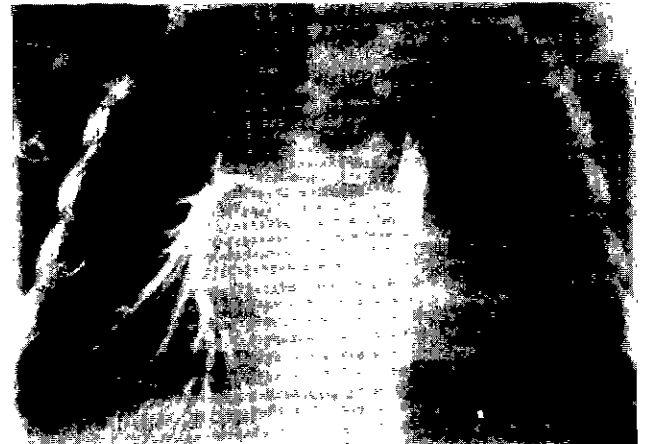

Fig. 2. Preoperative cardiac angiography (II) showed a lower MAPCA originating from descending aorta, which entered the pulmonary parenchyme (RLL) and connected with right pulmonary artery.

관찰되었다. 그리고 간기능 검사상 약간의 수치 상승이 관찰되었다. 술 후 10일째 좌상엽과 우하엽에 폐쇄성 폐혈관질환의 술 전 발생 여부를 확인하기 위해 심혈관조영술을 시행하였지만 좌우폐동맥압은 거의 정상 범위내에 있었고 비정상적인 부행혈로와 말초 폐동맥의 협착소견은 관찰되지 않았다(Fig. 4). 술 후 15일째 방사선 동위원소 Technetium-99 m 표지 거대응집알부민(Macroaggregated Albumin)에 의한 폐관류스캔(Lung perfusion scan)을 시행하였는데 정상적으로는 폐에서만 관찰되어야할 방사능이 뇌와 콩팥등에서도 관찰되

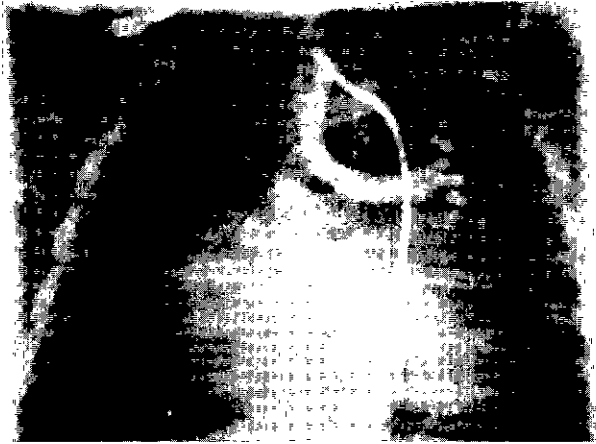


Fig. 3. Preoperative cardiac angiography (III) showed an upper MAPCA from cervix, which entered the LUL but did not connect with a left pulmonary artery. Coil embolization into a lower MAPCA was done.



Fig. 4. Postoperative cardiac angiography showed RVOT reconstruction by unifocalization and REV procedure.

어 33.6%의 우-좌 단락을 확인하였다(Fig. 5, Table 1). 술 후 20일째 저산소증이 지속되었지만 견딜 수 있는 혈액내 산소 농도의 범위내에서 인공호흡기를 이탈하였다. 술 후 37일경에 퇴원하였는데 퇴원 당시의 흉부 X-선 사진상 심장의 크기가 아직 덜 줄어든 소견을 보였고 술 후 7개월경 외래 방문 당시에도 저산소증이 지속되었고(흡입기 산소분획농도가 0.21에서 PH: 7.45, PaO₂: 43mmHg, PaCO₂: 39mmHg, SaO₂: 80~85%를 보임), 1년 6개월후 추적 경과 관찰한 폐관류스캔상 우-좌 단락은 11.2%로 감소하였다(Fig 5, Table 1).

고 찰

폐동정맥루는 폐동맥에서 폐모세혈관을 우회하여 폐정맥




Fig. 5. Postoperative lung perfusion scintigraphy in the posterior projection showed perfusion of the both lungs and extrapulmonary uptake in the brain and kidneys. One year and six month follow-up scintigraphy showed decreased amount of right to left shunt (33.6% to 11.2%).

Table 1. Lung perfusion scintigraphy data with a patient with right to left shunt

Distribution of ^{99m} Tc-MAA*	Net count	
	Initial study	1 1/2 year follow-up
Actual		
Lungs	359848+	517122+
Kidneys	13123+	10179+
Brain	45326+	12054
Calculated		
Total body	542504**	586600**
Pumonary circulation	66.4%	88.8%
Systemic circulation	33.6%	11.2%

*Macroaggregated albumon tagged with technetium-^{99m}(Dupont Pulmolite)

+Counts collected for 2 min with a dual-head gamma camera and geometric mean from both anterior and posterior images was used

**Based on 32 per cent of cardiac output going to the kidneys and brain

으로 직접 연결되는 폐혈관 기형으로 주로 선천성(약 60%에서 Rendu-Osler-Weber증후군을 동반)으로 발생하고 감염(진균성, 기생충), 외상, 전이성 폐암, 심장 수술 후(폰탄술식, Glenn 또는 대정맥폐동맥 문합술), 그리고 간기능 장애 등이 원인이 될 수 있다. 그리고 본 경우처럼 팔로사지에서 폐동정맥루를 동반한 경우는 문헌에서 보고된 적이 없는 아주 드문 것으로 생각된다. Meredith¹⁾의 보고에 의하면 폐동정맥루의 33~50%는 다발성으로, 8~20%는 양측성으로 발생하고 늑막 근처의 하엽에서 흔히 발생하며 남자에서 더 호발

한다고 하였다. Marianeschi 등²⁾은 폐동정맥루의 병태 생리는 아직 명확하게 밝혀지지 않았고 일부 알려진 구조적인 변화로는 전폐모세혈관(precapillary)의 확장, 늑막기저부혈관의 확장, 얇아진 폐혈관벽, 세엽내혈관의 확장등이 있다고 보고하였다. 선천성 폐동정맥루의 병인론으로 Anabtawi등은 폐아(lung bud)에서 동정맥상 사이의 원시적인 결합을 나누는 중격 이상으로 태생기 2개월째에 혈관 중격의 불완전 퇴행이 발생하여 폐동정맥루가 발생한다고 했으며 Hodgson과 Stork 등은 종말 모세관 고리의 결합으로 확장되어 혈관낭이 형성됨으로 해서 발생한다고 했다³⁾. 후천성 폐동정맥루의 병인론으로 혈액학적 변화, 폐혈류의 분포이상, 그리고 정상적인 간정맥혈의 존재(또는 간정맥혈내에 정상적인 혈관작용성 인자의 부재) 등이 보고되었지만 아직은 명확하지 않다²⁾. 대정맥폐동맥 문합술 후 폐동정맥루가 발생할 수 있는데 전통적인 또는 양방향성 Glenn문합술 후 간정맥혈류가 폐순환으로 합류되지 못하고 체순환으로 빠져나가고 상대정맥의 혈류는 주로 우하엽으로 유입되는데 이 부위에 폐동정맥루가 잘 발생하며, 25%의 환자에서는 술 후 2년에서 13년 사이에 동정맥루가 발생했지만(평균: 3.5년) 다비증(Polysplenia)을 동반한 환자에서 문합술을 시행시 술 후 5개월경에 발생한 경우도 보고되었고 Bernstein 등⁴⁾은 대정맥폐동맥 문합술을 시행시의 나이가 어릴수록(6개월 이하) 폐동정맥루의 발생률이 높다고 보고하였다. 특히 Kawata 등⁵⁾은 다비증 또는 좌심방 이성(Left isomerism)을 동반하는 선천성 심장병이 폐동정맥루 발생의 중요한 소인으로 간주하였고 그러나 우심방 이성(Right isomerism)에서는 폐동정맥루가 발생하지 않았다고 보고하였다. 대정맥폐동맥 문합술 후 발생한 저산소증의 경우 간기능이 회복되고 외과적인 조치로 간정맥 혈류가 폐순환으로 합류되면 점차 저산소증이 회복된다는 보고가 있으나 적절한 치료가 이루어지지 않을 경우 점차 진행되고 악화되어 의미 있는 유병율과 사망률을 보일 수 있다⁶⁾. 그 외 간기능 장애(간경화, 전격성 급성간염, 간문맥고혈압, 간이식후 거부) 또는 간폐증후군(Hepatopulmonary syndrome)시에도 폐동정맥루로 인한 저산소증이 발생하는데 이 경우에는 폐실질내 혈관(폐모세혈관 주변 부위)의 확장 또는 작은 동정맥 단락이 관찰되며 간경화 혹은 간성후수로 인한 혈관확장은 해부학적인 변화라기 보다는 기능적인 혈관확장이므로 간기능이 회복되면 저산소증이 해결될 수 있지만 치료는 만족스럽지 못하며 최근 간이식후 폐동정맥루가 해결되었다는 보고가 있다⁷⁾. 폐동정맥루는 주로 폐동맥의 분지들에 의해 혈액공급을 받고 그 외 기관지동맥, 늑간동맥, 내흉동맥, 흉부 대동맥 등에 의해서도 공급받으며 동정맥에서 나가는 정맥은 확장된 얇은 벽으로 되어 있고 종종 석회화 등의 퇴행성 변화를 보인다. 폐동정맥루의 위치 및 크기, 다발성 여부, 우

좌 단락의 양에 따라 증상이 발현되는데 청색증(동맥혈의 산소포화도: 50~85%), 적혈구증가증, 곤봉지, 운동성호흡곤란, 각혈, 혈흉, 색전증, 뇌혈관장애 및 뇌농양, 심부전증 등이 발생할 수 있으며 다발성 병변일 경우 더 심한 합병증이 동반될 수 있다. Meredith¹⁾는 동정맥루의 직경이 3mm 정도로 작더라도 색전증에 의한 뇌혈관장애 및 뇌농양이 발생할 수 있고, 2cm 이상일 경우 우-좌 단락을 감지할 수 있으며, 단락의 양이 20% 이상일 경우 청색증과 적혈구증가증이 관찰 된다고 하였다. 보통 선천성 폐동정맥루인 경우 양측성, 다발성으로 발생하며 영유아기에는 보통 진단이 안되고 지연되며 시간이 갈수록 폐동정맥루의 직경이 커지고 따라서 증상도 심해진다. 본 레처럼 선천성 심장병이 청색증을 일으키는 경우는 술 전 폐동정맥루의 동반 가능성을 의심하기란 거의 불가능 하다. 따라서 술전 심혈관 촬영 사진을 판독하더라도 폐동정맥루의 존재를 의심하지 않았고 선천성 심장병변만을 주시하였다. 또 술 후 인공호흡기에 의한 호흡중에도 저산소증이 발생했지만 먼저 흔한 원인들(무기폐, 폐부종, 폐렴, 늑막삼출, 심부전 등)의 가능성만을 생각하고 술 후 관리를 했지만 저산소증은 해결되지 않았으며 그 다음 심장내 잔존 단락, 폐쇄성 폐혈관질환으로 인한 환기관류장애의 가능성을 생각하고 심혈관 및 폐동맥 촬영을 했지만 역시 원인을 발견할 수 없었다. 폐실질내 우-좌단락(폐동정맥루)의 존재가 확인된 후, 술 후의 심혈관 촬영 사진을 재차 관찰해보니 4번 정도의 심장주기에서 좌심방이 조영제로 채워지는 것을 감지할 수 있었다. 방사선 동위원소 폐관류스캔은 직경 10~90 μm 인 방사성동위원소 Technetium(Tc)-99m 표지된 거대응집알부민(agggregated macroalbumin) 약 20만 입자를 정맥 주사하면 이 입자들이 직경 약 15 μm 인 폐 모세혈관에 걸리는 성질을 이용하여 폐전색증등의 진단에 이용하고 있는데 폐실질내 우-좌 단락이 있는 경우는 주사한 입자들이 폐 모세혈관에 걸리지 않고 체순환으로 빠져나가서 혈류가 풍부한 신장과 뇌의 실질에 걸리게 된다^{7,8)}. 따라서 본 레에서 처럼 심박출량의 32%가 이들 장기에 분포하므로 역으로 우-좌 단락의 양을 산출할 수 있으며 Fewtrell 등⁹⁾은 3~5%정도는 폐모세혈관을 우회하여 전신으로 빠져나갈 수 있다고 하였다. 콘트라스트 심초음파조영술 역시 신뢰할 수 있는 유용한 검사법으로 알려져 있는데 5% 포도당용액 또는 생리식염수를 적어도 2번, 빨리 정맥내 주입함으로써 만들어진 미소거품(Microbubble)이 5번의 심장 주기 내에 좌심방에 출현하면 폐실질내 우-좌 단락의 존재를 진단할 수 있다. Murakami 등¹⁰⁾에 의하면 폐동맥혈관조영술은 폐동정맥루의 직경이 500 μm 보다 작을 경우에는 병변부위를 확인할 수 없다고 하였다. 또 고해상도 컴퓨터단층촬영을 할 경우 폐실질의 원위부에 작은 알갱이 모양의 폐동정맥루(모세혈관확장)를 확인할

수 있다. 폐동정맥루의 치료 목적은 단락의 감소 또는 제거, 그리고 색전증에 의한 뇌혈관장애의 예방이다. 외과적 절제술이 가장 근본적인 치료 방법이고 가능하면 폐조직을 보존하도록 노력해야 한다. 폐동정맥루가 국소적인 경우 결찰하거나 부분 폐절제술로 교정이 가능할 수 있지만 다발성인 경우 수술을 결정하기가 어렵고 또 술 후 병변이 진행 또는 재발될 가능성이 있다. 따라서 수술이 불가능한 경우에는 폐동정맥루에 대한 코일 색전술(Coil embolization) 또는 풍선폐쇄법(Balloon occlusion)을 시도해볼 수 있다. White 등¹¹⁾은 색전술 후 측정된 동맥혈 산소분압치가 90 mmHg 이상이 아닐 경우 작은 폐동정맥루의 진존을 의심해야 한다고 보고하였다. 그리고 대정맥폐동맥 문합술 후 발생한 폐동정맥루의 해결 방법으로 폰탄술로의 전환, 문합술의 혈기(take-down), 체 폐동맥단락술의 추가, 심장이식 등을 생각할 수 있으며 간정맥 혈류의 폐순환 복귀 후 2개월경에 폐동정맥루의 퇴행이 관찰되기도 했다²⁾ 그러나 본 환자처럼 미세한 모세혈관확장성으로 의심되는 양측성의 폐동정맥루인 경우 예후, 경과, 치료법에 대해서는 알려지지 않았다. 술후 1년6개월경에 시행한 폐관류스캔상 폐실질내 우-좌단락이 호전(11.2%)되었지만 지속적인 경과 관찰이 필요할 것으로 생각된다.

참 고 문 헌

- Meredith JT. Cyanosis due to pulmonary arteriovenous malformation. Am Fam Physician 1988;38:187-91.
- Marianeschi SM, McElhinney DB, Reddy VM. Pulmonary arteriovenous malformations in and out of the setting of congenital heart disease. Ann Thorac Surg 1998;66:688-91.
- Prager RL, Laws KH, Bender HW. Arteriovenous fistula of the lung. Ann Thorac Surg 1983;36:231-9.
- Bernstein HS, Ursell PC, Brook MM, Hanley FC, Silverman NH, Bristow J. Fulminant development of pulmonary arteriovenous fistulas in an infant after total cavopulmonary shunt. Pediatr Cardiol 1996;17:46-50.
- Kawata H, Kishimoto H, Ikawa S, et al. Pulmonary and systemic arteriovenous fistulas in patients with left isomerism. Cardiol Young 1998;8:290-4.
- Lee J, Menkis AH, Rosenberg HC. Reversal of pulmonary arteriovenous malformation after diversion of anomalous hepatic drainage. Ann Thorac Surg 1998;65:848-9.
- 박석진. 호흡기. In: 고창순. 핵의학. 2판. 서울:고려의학. 1997;421-38
- Kim JH, Lee DS, Chung JK, et al. Quantitative lung perfusion scintigraphy in postoperative evaluation of congenital right ventricular outflow tract obstructive lesions. Clin Nucl Med 1996;21:471-6.
- Fewtrell MS, Noble-Jamieson G, Revell S, et al. Intrapulmonary shunting in the biliary atresia/polysplenia syndrome: reversal after liver transplantation. Arch Dis Child 1994;70:501-4.
- Murakami T, Nakanishi M, Konishi T, Hase N, Sakiyama Y. Diffuse pulmonary arteriovenous fistula shown by contrast echocardiography and pulmonary angiography. Pediatr Radiol 1991;21:128.
- White RI Jr, Lynch-Nyhan A, Terry P, et al. Pulmonary arteriovenous malformations: Techniques and long-term outcome of embolotherapy. Radiology 1988;169:663-9.

=국문초록=

폐동정맥루는 간기능장애, 감염, 전이성암, 전신성질환, 또는 선천성 심질환의 고식적인 치료 후에 발생할 수 있다. 폐동맥폐쇄를 동반한 팔로사징 환아(72일된 남아)에서 완전 교정술이 별 무리없이 행하여졌지만 술후 설명되지 않는 저산소증으로 인해 초기에는 인공호흡기를 이탈하지 못하였다. 술후 15일에 시행된 Tc-99m 거대응집알부민 방사선 동위원소에 의한 폐관류스캔에서 33.6%의 우-좌 단락을 관찰하였으며 술 후 20일경까지 저산소증이 지속되었지만 견딜 수 있는 혈액내 산소농도의 범위 내에서 인공호흡기를 이탈하였다. 술 후 7개월경 외래 방문시 시행한 동맥혈 검사상 저산소증은 지속되었으며 1년 6개월 후 추적 경과 관찰한 폐관류스캔에서 우-좌 단락은 11.2%로 호전되었다. 이에 문헌고찰과 함께 보고하는 바이다.

중심단어 : 1. 폐동정맥루
2. 폐동맥폐쇄를 동반한 팔로사징