

SCANORA®를 이용한 Mesiodens의 진단

전형준 · 김종수 · 권순원

단국대학교 치과대학 소아치과학교실

국문초록

정중과잉치는 과잉치중 가장 흔한 양상이며, 여러 가지 합병증이 생길 수가 있다. 이러한 합병증이 있음에도 불구하고 항상 발견 즉시 외과적 발거를 하는 것이 최선의 방법은 아니다. 여러 가지 상황을 고려하여 외과적 발거를 연기해야할 경우가 있으며 이때 정확한 진단이 필수적이다.

진단은 주로 방사선학적 검사에 의존하게 되며 정중과잉치의 수, 위치, 방향의 판단에 중요하다. 그간 정중과잉치의 진단에 이용되었던 방사선 사진은 각각의 장단점이 있다.

SCANORA®(Soredex, Finland)는 narrow beam radiology와 spiral tomograph의 원리를 이용한 다기능 두부촬영장치이다.

정중과잉치의 정확한 위치를 결정하기 위해 tube shift technique을 이용한 방법이 주로 사용되고 있으나 SCANORA®를 이용해 비교적 간단하고 정확히 진단할 수 있었기에 보고하는 바이다.

주요단어 : SCANORA®, 정중과잉치

I. 서 론

과잉치는 대부분 상악 중절치의 구개측에 위치하는 것으로 알려져 있다. 정중과잉치의 존재는 영구치의 맹출 지연, dentigerous cyst의 형성, 인접 치근의 흡수를 야기하며 드물지만 비강 내로 맹출하는 경우도 있다. 또한 유치의 만기잔존, 영구치의 맹출 지연, 영구치의 변위, 매복, 정중이개, 치근 흡수 및 생활력 상실을 일으키는 경우도 있다. 이러한 부작용이 예상 되면 외과적 발거가 적응증이 된다¹⁾.

하지만 병적 소견이 없고 교정적 치료가 계획되어 있지 않으며 치과의사에 의해 주기적으로 관찰이 가능하다면 반드시 즉각 발거를 해야하는 것은 아니다²⁾.

정중과잉치의 진단은 영구치의 맹출 지연이나 영구치의 위치 이상과 같은 임상적 소견과 방사선학적 진단에 의거하여 이루어진다. 초기의 정확한 진단이 매우 중요하며 그에 따라 적절한 조치를 할 수 있다.

유병율은 백인종의 경우 1~3% 정도이며, 90~98%의 과잉치는 상악에 존재하며 특히 전치부에 많이 존재한다. 여성에 비해서 남성의 경우 약 두 배 가량 더 많이 나타난다. 특히 Cleft lip, Cleidocranial dysostosis, Gardner's syndrome환자의

경우 더 높은 유병율을 보인다. 최근의 연구에 따르면 히스패닉계의 아동에서 약간 높은 가능성이 제시되고 있다³⁻⁵⁾.

Thomas Von Arx는 모든 6세의 아동에 있어서 정중과잉치의 존재를 확인하기 위해 방사선 검사를 해야한다고 주장한다.

원인은 아직 알려져 있지 않으나 dental lamina의 지나친 활동에 의한 것이라는 가설이 주로 받아들여지고 있다. Supplemental type과 rudimentary type이 있으며 supplemental type은 정상적인 모양과 크기를 가진 것이고 rudimentary type은 원통형의 결절성인 어금니의 형태이다. 원통형이 가장 흔하며 주로 정중 부위에 나타난다⁶⁾.

다음은 정중과잉치의 치료를 위해 단국대학교 소아치과에 내원한 환자에 있어 SCANORA®를 이용하여 정확히 그 위치와 방향을 진단할 수 있었기에 보고하는 바이다.

II. 증례보고

■ 증례 1

- 이름 : 김○○
- 나이 : 7세 8개월

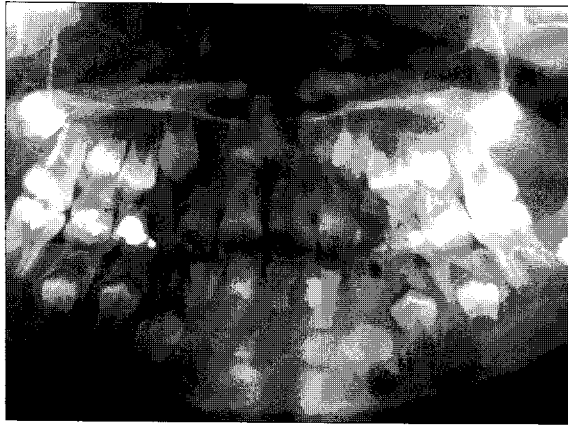

Fig. 1. Panoramic view.

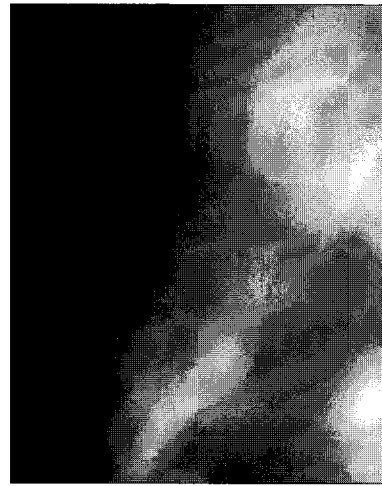


Fig. 2. SCANORA® view.

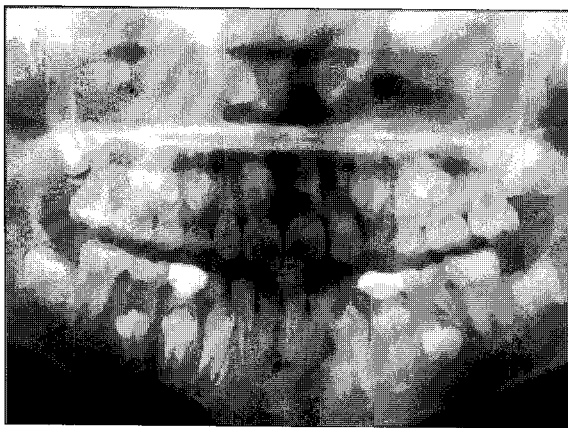


Fig. 3. Panoramic view.

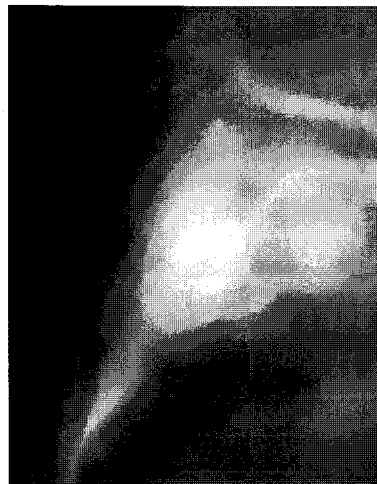

Fig. 4. SCANORA® view (right mesiodens).

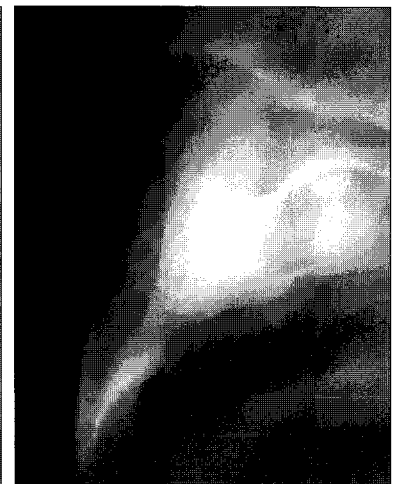

Fig. 5. SCANORA® view (left mesiodens).

- 성 별 : 여
- 주 소 : 개인 병원에서 의뢰됨
- 임상소견 : 전신 병력상 특이사항은 없었으며, 전반적인 치은상태와 구강위생상태는 양호하였고, 상악 중절치 부위의 임상 검사상 특이한 소견은 보이지 않았다. SCANORA®촬영결과 상악 우측 중절치의 구개측에 한 개의 역위된 과잉치가 보이며 발거하기로 하였다(Fig. 1, 2).

■ 증 례 2

- 이 름 : 조○○
- 나 이 : 8세 6개월
- 성 별 : 남
- 주 소 : 개인 병원에서 의뢰됨
- 임상소견 : 내원시 환자는 전신 병력상 특이사항은 없었으

며, 임상적 증상은 없었다. SCANORA®촬영결과 상악 우측 및 좌측 중절치의 구개측에 각각 하나씩의 과잉치가 존재했다. 즉시 발거하기로 결정하였다(Fig. 3, 4, 5).

Ⅲ. 총괄 및 고안

상악 중절치의 맹출이 지나치게 늦어진다면 정중과잉치의 존재를 의심해야 한다. 만일 조기에 정중과잉치가 발거된다면 매복된 치아는 교정적 처치 없이도 자발적으로 맹출할 것이다.

대부분의 매복된 치아는 과잉치의 발거 후 저절로 맹출한다⁷⁾. 하지만 아직까지 정중과잉치의 발거 시기는 논란이 되고 있으며 발견즉시 발거하는 경우나 인접치의 치근 발육 관찰 후 발거하는 경우 모두 장단점이 존재한다.

조기 발거의 단점으로는 외과적 발거시 인접치 치근의 생활력 상실이나 형태이상을 일으킬 수 있다. 지연적 처치의 단점으

로는 인접치의 맹출력을 상실할 수 있으며 악궁의 상실에 따른 정중선의 변위를 일으킬 수 있다.

정중과잉치를 진단하기 위해 이용되었던 방사선 사진으로는 panoramic view, occlusal film, periapical film이 있으며 각각의 장단점이 존재한다. Tube shift technique를 이용한 periapical film으로 정중과잉치의 순설적 위치를 알 수 있으나 명확한 위치와 인접치와의 관계의 판단에는 부족한 점이 있으며, occlusal film의 경우 정확한 순설적 위치를 알 수는 없지만 정중과잉치의 존재는 명확히 진단할 수 있다. Panoramic view는 thin focal trough 때문에 사용이 제한적이며, 잘 나타나지 않는 경우도 있으므로 그다지 추천되지 않는다.

SCANORA®는 다기능 두부 방사선 촬영장치이며 narrow beam radiology와 spiral tomography의 원리를 이용한다. 관구의 spiral movement는 contrast를 증가시킨다. Main unit과 co-ordinate system으로 구성되어 있으며 main unit은 generator와 chair를 포함한다. 거의 모든 치료적 상황에 대하여 촬영조건이 program화되어 저장되어 있으며 PC와 연결 가능하며 다양한 프로그램을 설정하여 입력시킬 수 있다. 정중과잉치의 존재가 확인된 환자의 경우 SCANORA®를 이용하여 정확한 위치 및 방향을 진단할 수 있으며 CT와 MRI에 비해 여러 가지 장점을 가진다. CT와 비교하여 기기의 가격이 저렴하고 약 50배 이하 정도로 방사선 노출이 적으며 환자가 촬영시에 그다지 불편감을 느끼지 않고 촬영조건을 기록해 놓으면 추후에 환자가 내원시 같은 조건하에서 방사선 사진을 얻을 수 있는 재현성이 있다. 또한, CT에서처럼 금속물질에 의한 artifact가 없다. 환자의 협조도가 나쁘지 않은 경우라면 소아치과 영역에서 매복치 혹은 매복된 과잉치의 진단시에 유용하게 이용될 수 있을 것으로 사료된다^{8,9)}.

그외에 Implant의 식립시 이용 가능한 골의 양을 측정할 때나 TMJ problem이 있는 경우 술자가 원하는 각도에서 방사선을 조사하여 병소 부위를 정확히 진단할 수 있다는 장점이 있다.

IV. 결 론

저자들은 단국대학교 소아치과에 정중과잉치를 주소로 내원한 환자의 진단에 SCANORA®를 이용하여 비교적 정확히 진단할 수 있었으며 다음과 같은 결론을 얻었다.

1. 정중과잉치의 존재가 확인된 경우 SCANORA®를 이용하여 정확한 수, 위치 및 방향을 진단할 수 있었다.
2. CT나 MRI와 비교하여 여러 가지 장점을 가지며 치과영

역에서 유용하게 이용될 수 있다.

3. 그러나, 촬영시간이 비교적 길고 행동조절이 불가능한 아동에서는 이용이 불가능한 단점이 있으며 다른 방사선 장치에 비하여 기기의 가격이 비싼 단점이 있어 임상에 적용시 이를 고려해야 할 것으로 사료된다.

참 고 문 헌

1. Zilberman Y, Malron M, Shteyer A : Assessment of 100 children in Jerusalem with supernumerary teeth in the premaxillary region. J Dent Child 59(1):44-47, 1992.
2. Solares R : The complications of late diagnosis of anterior supernumerary teeth: case report. J Dent Child 57(3):209-211, 1990.
3. Kaler LC : Prevalence of mesiodens in a pediatric Hispanic population. J Dent Child 55(2):137-138, 1988.
4. Alvarez I, Creath CJ : Radiographic considerations for supernumerary tooth extraction : report of case. J Dent Child 62(2):141-144, 1995.
5. Hogstrom A, Andersson L : Complications related to surgical removal of anterior supernumerary teeth in children. J Dent Child 54(5):341-343, 1987.
6. Von AT : Anterior maxillary supernumerary teeth. A clinical and radiographic study. Aust Dent J 37(3):189-195, 1992.
7. Liu JF : Characteristics of premaxillary supernumerary teeth: a survey of 112 cases. J Dent Child 62(4):262-265, 1995.
8. Tammissalo E, Hallikainen D, Kanerva H, et al. : Comprehensive oral X-ray diagnosis. Scanora multi-modal radiography: A preliminary description. Dentomaxillofac Radiol 21(1):9-15, 1992.
9. Ekestubbe A, Thilander A, Grondahl HG : Absorbed doses and energy imparted from tomography for dental implant installation. Spiral tomography using the Scanora technique compared with hypocycloidal tomography. Dentomaxillofac Radiol 21(2):65-69, 1992.

Abstract**DIAGNOSIS OF MESIODENS BY SCANORA®**

Hyung-Joon Jeon, Jong-Soo Kim, Soon-Won Kwon

Department of Pediatric Dentistry, College of Dentistry, Dankook University

Mesiodens are supernumerary teeth in the region of the maxillary central incisors, a condition which can lead to disorders of the dentition. Their presence may lead to disorders, such as delay in eruption of permanent teeth, development of dentigerous cysts, resorption of adjacent roots and eruption of a supernumerary tooth into nasal cavity. The optimal time for surgical intervention is controversial. Early diagnosis is important so as to enable good prognosis. Diagnosis primarily depends on x-ray films. Panorama film, occlusal film, periapical film have been used for detection of mesiodens. But, all of them have disadvantages. SCANORA® is a multimodal radiology system which utilizes the principles of narrow beam radiology and spiral tomography. Pre-programmed imaging procedure are provided for many dental situations. An optional personal computer can be connected into the unit to help design the examination. We report two cases diagnosed by SCANORA®. When compared with tube shift technique, it is simple and exact method of detecting mesiodens

Key Words : Mesiodens, SCANORA®