

# 신경감압술을 이용한 외상성 안면신경마비의 치험례

김일규 · 이성호 · 오성섭 · 최진호 · 오남식 · 김의성  
인하대학교 의과대학 치과학교실 구강악안면외과

## Abstract

### REPORT OF FACIAL NERVE DECOMPRESSION IN THE TRAUMATIC FACIAL PALSY

Il-Kyu Kim, Sung-Ho Lee, Sung-Sup Oh, Jin-Ho Choi, Nam-Sik Oh, Eui-Seong Kim  
*Dept. of Oral & Maxillofacial Surgery, Dept of Dentistry, College of Medicine, In-Ha University*

Return of facial nerve function is important in patients with facial nerve paralysis by trauma. Sometimes, delay in diagnosis of facial nerve paralysis make recovery of facial nerve function difficult.

Traumatic facial palsy mostly occur after temporal bone fracture in unilateral. Temporal bone fracture after head trauma are divided into the three group; longitudinal fracture, transverse fracture and mixed fracture. The most common symptoms are hearing impairment, bloody otorrhea, loss of consciousness and facial nerve paralysis. The early care of temporal bone fracture involves facial nerve paralysis. And there has been many discussion and study in the treatment of the immediate or delayed facial palsy ; examplly, surgical approach, time and methods.

We have managed a patient with unilateral facial nerve paralysis after longitudinal temporal bone fracture in mastoid process and conservative facial nerve decompression was performed. We have obtained good result and report this case with review of literatures.

**Key words** : Traumatic facial palsy, Facial nerve decompression

## I. 서 론

안면신경마비의 원인은 크게 외상성과 비외상성으로 분류할 수 있으며 외상성에는 두부중양등에 대한 수술과 같은 두개내외상과 측두골수술이나 측두골골절과 같은 측두골내 외상 및 이하선이나 안면의 수술 혹은 안면열상과 같은 측두골외 외상이 있고 비외상성에는 급만성중이염, 내이염과 같은 감염성과 Bells palsy와 같은 비감염성을 들 수 있으며, 이중, 안면신경마비의 가장 큰 원인으로는 Bells palsy를 들 수 있고 다음으로 외상, 이성대상포진, 중양등이 많다고 하였다<sup>1)</sup>.

측두골골절등에 의한 외상성안면신경마비는 대개 편측에서 발생하며 양측성인 경우는 드물다고 하였고 즉시형 또는 지연형 안면신경마비의 진단, 분류, 수술시기, 손상부위에 대한 수술적접근법등에 관한 다양한 증례들이 각 분야별로 보고되어지고 있다.

저자들은 외상후 편측 측두골 골절로 인한 지연형 안면신경마비증상을 보인 환자에게 보존적접근을 통한 안면신경감압술을 시행하여 양호한 결과를 얻었기에 문헌고찰과 함께 보고하는 바

이다.

## II. 증례보고

본 증례의 46세 여자환자는 1997년 9월 29일 엘리베이터에 의한 안면부외상후 동년 10월 6일 개구제한 및 전방부 부정교합을 주소로 본원에 내원하였으며, 과거력 및 가족력 등에서 특기할 병력은 없었다.

초기 육안적 검사상, 우측 측두부 및 안모의 부종과 압진시 양성반응을 보였으며, 우측 전두부의 미약한 운동신경기능 이상을 보였고 감각이상소견은 관찰되지 않았다.

구강내 소견상 전방부 부정교합 및 중등도의 개구제한(약 15mm), 우측 하악중절치 및 측절치의 1° 정도의 동요도를 보였다.

두부방사선사진과 파노라마사진 및 치과용 표준사진을 통해 하악우측중절치와 측절치사이의 하악골 골절선을 관찰할 수 있었고 안면부 컴퓨터 단층촬영을 통하여 측두골의 유양돌기 하방부에서 중골절 및 중이부 외상을 확인할 수 있었다(Fig. 1, 2).

이 환자의 초기 치료계획으로 감염방지를 위한 지속적 항생제 요법 및 하악골골절부에 대한 정복술을 시행하기로 하였고 측두골 골절부에 대하여는 지속적으로 경과관찰하기로 하였다.

1997년 10월 9일 (수상후 10일째), 전신마취하에 하악골 골절부의 관혈적정복술을 시행하였으나 수상 2주후부터 측두골 골절에 의한 안면신경손상의 증상으로 추측되는 우측 눈이 감기지않

김 일 규  
400-711 인천광역시 중구 신흥동 3가 7-206  
인하대학교 의과대학 치과학교실 구강악안면외과  
Il-Kyu Kim  
Dept. of Dentistry, College of Medicine In-ha University  
7-206, 3rd st. Shin Heung-Dong, Choong-gu Incheon Korea  
Tel. 82-032-890-2470, 2471 Fax. 82-032-890-2475

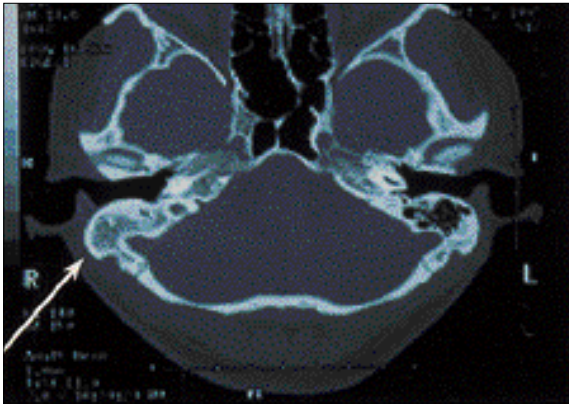


Fig. 1. 두부컴퓨터단층촬영사진의 수평단면 : 우측 측두부에서 mastoid air cell의 감소와 경화소견을 보이고 있음.

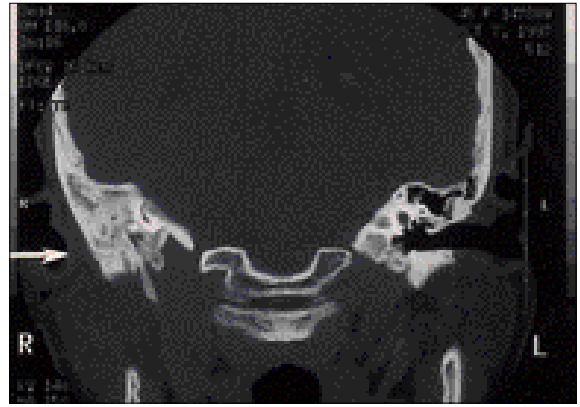


Fig. 2. 두부컴퓨터단층촬영사진의 수직단면 : 우측 측두골 유양돌기하방부에서 경유양동주위로 이어지는 종골절양상을 관찰할 수 있음.

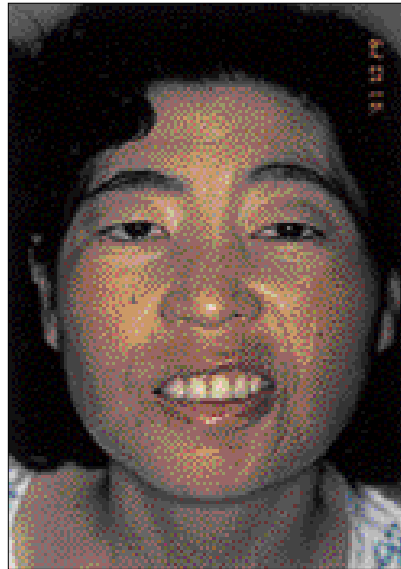
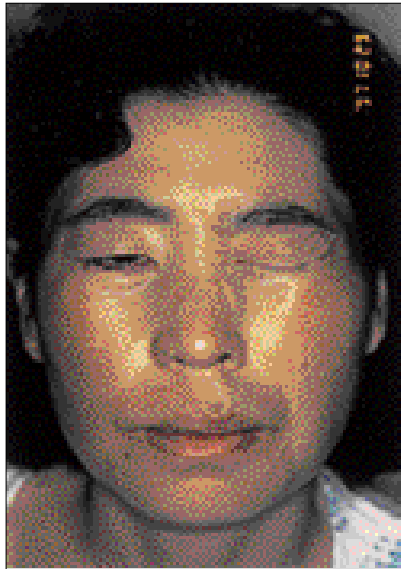
Fig. 3. 술전 사진 (수상후 4주째) : 우측 눈이 감기지 않으며, 우측 볼과 입술의 움직임이 전혀 없음

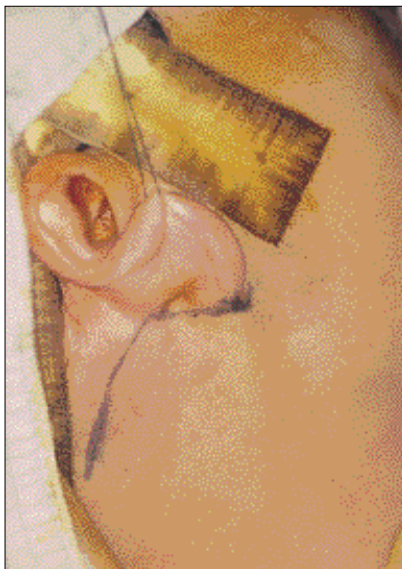

Fig. 4. 후이개부의 피부절개선 설정

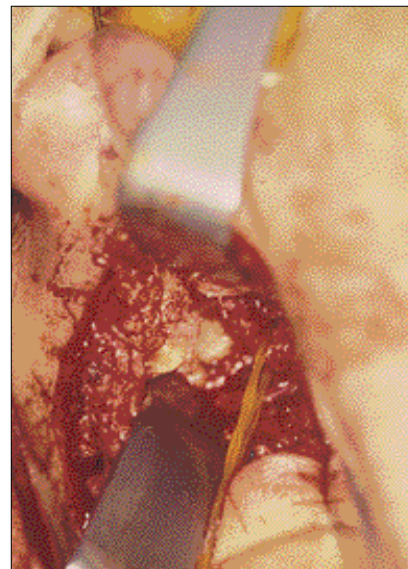


Fig. 5. 유양돌기 및 경유양동의 탐지후 견인된 안면신경가지

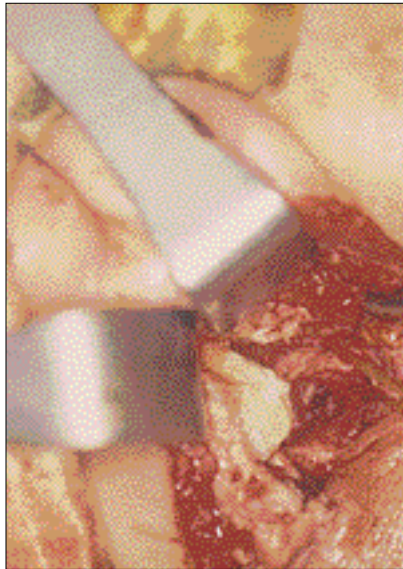


Fig. 6. 유양돌기골절부 절제술 및 경유양동부의 확대술 후 노출된 안면신경의 근심부

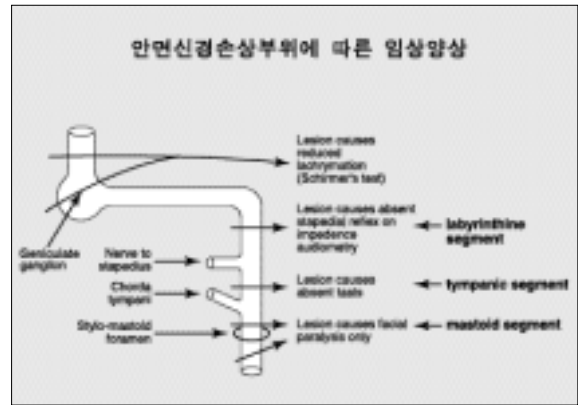


Fig. 7. 안면신경의 손상부위에 따른 임상양상

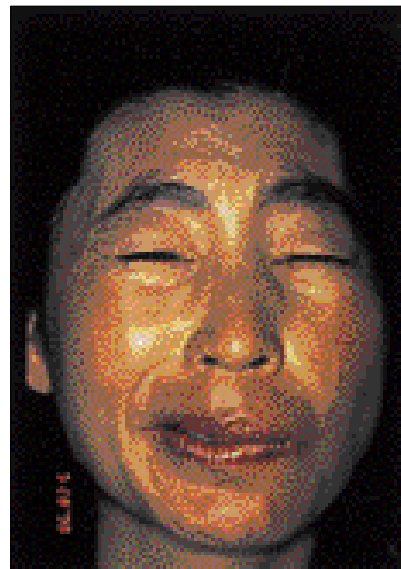
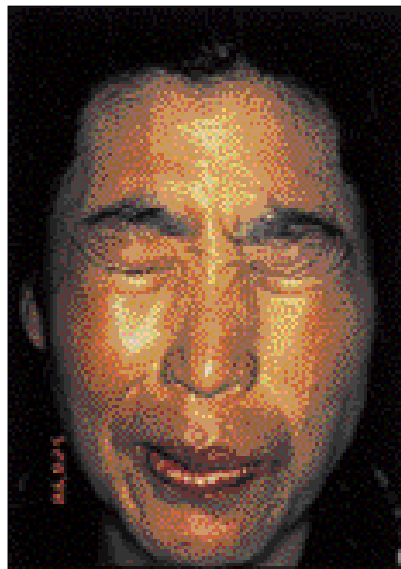
Fig. 8. 술 후 7개월 후 사진 : 우측 눈이 완전히 감기며, 우측 볼과 입술의 운동양상이 정상에 가까워짐. 안모의 비대칭 및 환자의 불편감 또한 거의 사라짐.

는다는 것과 이로 인한 안구의 건조감 및 불편감을 호소하기 시작하였으며 점차 우측 이마의 주름을 잡을 수 없으며 우측 비순 추벽의 상실 및 우측볼의 운동등이 저하되는 등 안면마비의 증상이 진행되는 양상을 보여 신경과로 의뢰하였다 (Fig. 3).

상기 증상은 신경과적 진찰 및 blink reflex test를 통하여 우측 안면신경마비의 진행성 변성과 기능저하로 인한 것으로 진단되었고, 추가적인 난청, 혈성이루 및 미각소실등은 관찰되지 않았고 호발시기상 비교적 지연형에 속하는것으로 판단되었다.

따라서 측두골의 유양돌기 하방부 중골절에 의한 안면신경의 mastoid segment 의 압박 및 혈성부종등에 의한 지연형 안면신경마비로 추가진단하고 수상 4주후 보존적 접근법에 의한 안면신경감압술을 시행하였고 수술방법은 다음과 같다.

### 1. 후이개부의 피부절개선 설정

기존 안면신경감압술의 측두부-후이개부절개선보다 보다 제한된 형태인 후이개부절개선을 통해 유양돌기부 및 측두골의 안면신경의 노출만을 계획 하였다(Fig. 4).

### 2. 안면신경가지의 탐지

절개후 바리를 통하여 안면신경의 말초가지를 탐지한후 각 분지마다의 외상여부를 확인하였다. 신경절단 및 말초부의 부종 및 외상징후등은 없었고 이후 신경의 근심부로 바리를 확대하였다(Fig. 5).

### 3. 유양돌기 및 경유양동의 탐지

안면신경의 측두골내 주행은 경유양동을 통해 두개골외로 주행한다. 앞서 확인된 안면신경가지의 원심부를 따라 유양돌기와 경유양동을 통해 내측 주행되는 안면신경의 mastoid segment를 탐지할 수 있었고 골절편에 의한 직접적인 신경손상양상은 관찰되지 않았으나 경유양동으로 이어지는 유양 돌기골절편의 내하방전으로 인해 협소화된 경유양동 주위조직과 경유양동 주위 안면신경의 명백한 부종양상을 관찰할 수 있었다.

### 4. 유양돌기골절부 절제술 및 경유양동부의 확대술

중골절후 내하방전이된 유양돌기하방부의 골절편과 협소화된 경유양동주위를 round bur를 이용하여 절제술 및 확대술을 시행하였다(Fig. 6).

이후 통상의 수술후 감염방지를 위한 항생제 요법과 술후 부종을 억제하기 위한 수일간의 steroid요법을 시행하였으나 지속적으로 시행하지는 않았고 재활의학과로 의뢰하여 보조적인 물리치료요법을 시행하였다. 술후 약 3개월째부터 우측볼의 움직임이 회복되는등 점차 개선되는 임상양상을 보였고 술후 약 5개월째부터는 명백히 회복된 안면신경기능을 보여주었다.

## Ⅲ. 총괄 및 고찰

구강안면영역에서 발생한 외상후 안면신경마비는 측두골골절, 관통성외상(gunshot injury), 외원성손상 등에 의해 초래될 수 있으며<sup>2)</sup> 특히 뇌간의 pontomedullary junction에서 시작되어 내이도를 거쳐 측두골내를 주행하는 안면신경은 심한 두부손상과 연관된 측두골골절에 의해 흔히 손상받게 된다.

측두골내 안면신경의 주행은 명백히 labyrinthine, tympanic, mastoid segment의 세부분으로 해부학적 분류가 가능한데 labyrinthine segment는 약 4mm의 짧은부분으로 내이도의 측두골내 개구부인 meatal foramen으로부터 geniculate ganglion까지의 부분이며 내이도에서 120°의 각도로 전방, 상방, 측방주행하며 섬유지조직이 매우 적고 작은 크기로 인해 골절로 인한 전후방장력에 매우 취약하여 측두골골절에 의해 가장 손상받기 쉬운 부분이라고 하였고 이부분의 손상시 안면신경의 마비증상의 눈물분비의 감소를 특징적으로 관찰할 수 있다(Fig. 7).

tympanic segment는 geniculate ganglion을 지나 75° 각도로 전환되어 주행하며 약 11mm정도의 길이를 가지는 부분으로서 손상시 stapedial reflex의 상실 및 청력기능의 저하 혹은 상실, 혈성이루 및 미각소실등의 증상을 동반할 수 있고 mastoid(vertical) segment는 측두골내 주행중 가장 긴 경로(약 13mm)를 가지는 부분으로 경유양동까지 주행하며 치밀한 혈관성 결합조직을 가지는 섬유막으로 둘러싸여 있고 stylomastoid artery와 vein이 막내에 존재한다. 이 부분에만 국한된 손상은 기타 기능 이상을 보이지 않고 안면신경마비만을 초래한다고 하였다.<sup>2)</sup>

측두골골절은 두개골의 정중시상축에서 45°로 위치한 petrous

pyramid의 장축을 기준으로 골절선의 방향에 의해 종골절, 횡골절 및 혼합골절로 분류되는데 즉, 측두부나 두정부에 충격이 가해진 경우에는 종골절로, 주로 두정부에 충격이 가해져 petrous pyramid를 절단하는 골절양상을 보이는 경우는 횡골절로 정의된다. 이러한 골절의 양상과 측두골내 안면신경의 주행경로를 연관시켜볼 때, 종골절의 경우는 주로 중이에 영향을 미치고 직접적인 안면신경의 손상보다는 골절편에 의한 압박 및 주위조직의 부종, 신장력 등에 의한 신경내혈종 및 부종에 의해 안면신경마비가 발생할 수 있고 횡골절의 경우는 나이 및 직접적인 안면신경의 주행경로를 절단하는 골절의 방향으로 인해 신경의 연속성을 상실하는 손상을 초래할 수 있고 비교적 즉각적이며 심각한 안면신경마비의 증상이 발현될 수 있다고 하겠다<sup>3)</sup>.

본 증례의 경우는 측두부 주위의 외상으로 인한 유양돌기 하방부에서 경유양동 주위로 이어지는 종골절의 양상을 보였고 수상 2주째부터 증상이 발현되는 비교적 지연형 안면신경마비의 증상을 보여주었다.

측두골골절로 인한 안면신경마비는 진단시의 중요한 세가지 기준으로 발생시기, 마비의 정도, 손상부위를 들 수 있으며<sup>1,4,5,6)</sup>, 마비증상의 발생시기는 예후 및 치료법을 결정하는데 있어 매우 중요한데 즉시형의 경우는 신경의 연속성 상실, 즉 절단 혹은 부분적이나 직접적인 손상등에서 기인하며 수상후 즉각적이며 심한 마비증상을 보이게 된다<sup>1)</sup>. 이에 반해 지연형의 경우는 전형적으로 첫 72시간 이후에 증상이 나타난 경우로 수상후 혈종, 부종 등에 의하며 예후는 즉시형의 경우보다 양호하다고 하였다<sup>1)</sup>.

손상의 정도는 House와 Brackmann이 제안한 등급체계에 따라 분류할 수 있는데<sup>7)</sup> 이 방법은 안면신경마비를 손상후 신경의 자발적인 회복정도에 따라 grade I부터 grade VI로 분류하고 있다. grade I의 경우는 단순한 압박에 의한 것으로 신경자체의 형태학적 변화없이 수상후 1주경부터 완전한 회복이 가능한 경우이며, grade II는 압박후 신경내압이 증가한 경우로 임상적으로 수상후 약 3주부터 미약한 회복을 보이거나 약화된 신경재생의 증거를 남긴다고 하였고, grade III-IV는 증가된 신경내압에 의한 myelin tube의 상실에 의하며 수개월후 제한된 myelin tube의 재생으로 임상적 합병증을 초래할 수 있고, grade V는 부분적인 신경의 절단에 의한 경우로 신경재생은 매우 미약하며, grade VI는 완전한 신경절단 또는 scar조직으로의 치유등에 의한 경우로 명백한 안모변형을 초래한다고 하였다.

본 증례는 수상 4주후까지 안면근육의 움직임이 전혀 없었으므로 임상적으로 grade III-IV정도로 분류할 수 있었고, 자발적인 치유시 grade V-VI양상으로의 악화가 예상되었다.

안면신경의 손상정도와 부위를 평가하는 진단학적 방법으로는 병소진단법(topodiagnostic testing)과 전기진단학적검사(electrodiagnostic testing) 및 방사선학적검사가 사용되며, 병소진단법은 lithmus paper를 사용하여 눈물분비의 감소소견을 측정하는 schirmer's test와 stapedial reflex test, taste test, submandibular salivary flow test등이 있고 전기진단학적 검사법으로는 낮은 직류전류에 반응하는 신경의 역치를 평가하는 신경흥분검사와 이방법의 변형인 최대자극검사, 전기적자극에 의한 안면근육의 반응을

평가하는 신경전도검사(ENoG), 자발적인 안면근육의 운동양상을 기록하는 근전도검사(EMG) 등이 시행될수 있는데 특히 근전도검사의 경우 손상10일이 이상이 지나야 효과적인 기록이 가능하나 첫 3-4일내 자발적 반응이 없는경우는 매우 불량한 예후를, 첫 7일 이후에도 자발적 반응이 있는경우는 완전한 신경변성은 초래되지 않는 것으로 판단할 수 있다. 이러한 전기진단학적검사는 신경변성의 원심부까지 미치는 손상후 4-5일 후에야 효과적이라고 하였고 일반적으로 EMG와 ENoG를 이용한 검사법이 추천된다. 방사선학적검사법으로는 조영제를 사용하는 자기공명영상촬영법, 컴퓨터 단층촬영법등이 유용하다고 하였다<sup>1,3)</sup>.

본증례의 경우 병소진단법은 시행되지 않았으나 인지된 청력기능의 저하 및 미각기능의 상실등이 존재하지 않아 mastoid segment 하방의 신경손상을 예측 할 수 있었고 전기진단학적검사법으로는 첫 증상발현의 시기가 수상 2주째로서 근전도검사상의 의의가 없었으므로 신경전도검사법의 일종인 blink reflex test를 시행하여 신경의 변성변화를 측정하였고 술후 근전도검사를 통한 기능개선의 양상을 측정하였으며 술전 컴퓨터단층촬영을 통해 관상면촬영상에서 유양돌기의 mastoid air cell의 경화소견과 손상받지않은 안면신경관을, 시상면 촬영상에서 경유양동주위로 이어지는 측두골유양돌기 하방부의 골절선을 관찰할 수 있었다.

측두골골절에 의한 외상성안면신경마비의 치료목적은 일시적인 전도장애의 회복, 변성변화의 방지, 재생촉진등에 있으며<sup>1)</sup> 크게 보존적 요법 및 수술적요법으로 나누어 설명할 수 있다. 보존적 치료법으로는 steroid 및 혈관확장제를 이용한 약물치료법과 물리요법등이 있으며 수술적요법으로는 신경감압법, 신경이식법, 단단문합법, 신경문합법등이 있고 특히 보편적인 수술적요법으로서 감압술이 추천되며 감압법을 위한 외과적접근법으로 retrorabyrinthine approach, retrosigmoid approach, transtemporal approach, transmastoid approach, translabyrinthine approach (total facial nerve exposure)등이 제시되어 왔다<sup>2,8,9,10)</sup>.

측두골골절에 의한 안면신경손상의 경우는 많은 경우에서 보존적요법만으로도 대부분 만족할 만한 회복을 기대할 수 있다고 하였고<sup>11-13)</sup> 특히, Bars 등<sup>13)</sup>은 수상후 수개월이 지난 상태에서 시행된 신경재생술후 만족할만한 회복증례를 동물실험에서 보고하고 따라서 보존적요법이 더욱 우선적으로 고려되어야 한다고 하였다. 그러나 안면신경마비는 그 원인과 마비의 정도, 발생시기등에 따라 치료법의 기준이 매우 다양한데 전통적으로 안면신경마비는 증상의 발현시기에 따라 즉시형과 지연형으로 분류하고 대개 즉시형이 심한손상과 연관되어 좋지않은 예후를 가지므로 외과적 수술법이 추천된다고 하였다<sup>1,15)</sup>.

그러나 Adegbite, Kan, Tan등<sup>1)</sup>은 증상발현의 시기보다는 안면신경마비의 정도에 따라 예후를 예측할 수 있다고 하였고, Fisch 등<sup>14)</sup>은 증상의 발현시기보다는 신경전도검사를 통한 진단이 보다 유용하며 6일 이내에 신경의 90%이상에서 변성변화가 관찰되었을 때 수술이 추천된다고 하였다.

Lawrence 등<sup>8)</sup>은 종골절의 경우에서 신장성 손상에 의해 발생한 간접적인 손상이 meatal foramen전방부의 axoplasmic flow의 흐

름을 막고 신경다발의 심한 부종을 초래하여 complete wallerian degeneration이 시작되는 양상을 조직학적 연구를 통해 증명하여 수술적요법이 간접적인 손상의 경우에서도 폭 넓게 고려되어야 한다고 하였으며 Harker와 McCabe<sup>15)</sup>은 변성을 동반하며 수상후 즉시 나타난 경우는 3주정도에 감압술 및 손상에 대한 처치를 해주어야 하고 수상후 즉시 나타났더라도 변성을 동반하지 않은 경우는 2-3개월 관찰하여 회복징후가 없으면 수술하라고 하였고 지연형이라도 관찰중 변성소견이 나타나면 지체없이 수술을 해야 하며 변성의 소견은 없더라도 2-3개월내에 회복징후가 없으면 감압술을 하라고 하였다.

또한, Lambert와 Brackmann<sup>16)</sup>은 회복증후가 없고 신경기능검사상 기능이 없는 1개월 이상 경과한 환자의 경우는 의식소실시간이 길었거나 기타 두부손상 등이 있었던 경우에서 수술을 고려하는 것이 좋다고 하였고 확인되지 않은 골절편의 신경내 직접적인 손상 및 부종의 양상을 감압술을 시행하지않고 방치했을 때 매우 좋지않은 예후를 보이며 심한 경우 안면기형을 초래할 수도 있다고 하였고, Coker 등<sup>9)</sup>도 수술시기를 선택함에 있어 신경흥분검사, 신경전도검사를 추천하나 항상 존재하는 손상의 정도를 정확히 판단할 수 없으며 신경흥분검사상 즉시형의 변성변화를 보이는 경우에도 수술시 부종 및 혈종의 양상만을 보였으나 지연형의 경우에서도 예리한 골절편이 신경막을 관통하고 있는 경우도 있어 주의를 요하며, 신경내미세출혈과 진탕성손상 및 신장성손상등의 경우에서 운동신경섬유의 상실을 가져올 수 있다고 하여 수술적 요법의 유용성을 강조하였다.

본 증례의 경우는 발생시기로 볼때 비교적 지연형이나 마비정도가 점차 증가하며 수상후 3주째 시행된 Blink reflex검사상 진행성 변성변화가 확인되어 즉각적인 수술적요법이 고려되었으며 손상부위가 유양돌기 하방의 종골절로 임상양상과 결부시켜 볼때 안면신경관 및 중이의 손상보다는 경유양동주위의 골절편 압박 및 혈종등에 의해 안면신경의 손상이 발생된 것으로 추측되어 보존적 접근을 통해 내측전이된 유양돌기부 골절편의 절제 및 경유양동주위의 확대술을 시행하였으며 추가적인 steroid요법등의 약물치료없이도 양호한 결과를 보였다(Fig. 8).

결론적으로, 측두골골절로 인한 안면신경마비환자의 경우는 신경의 손상부위와 변성정도를 정확히 파악하는 것이 중요하며 특히 본 증례와 같이 지연형의 경우에 심한 신경변성을 보이는 경우 보존적 요법등을 통해 수개월씩 기다리며 장기적 약물치료등에 의한 부작용 및 영구적 신경손상을 초래할 수 있는 상황을 만들기 보다는 초기에 보존적인 수술적접근을 통해 감압술을 시행하는 것 또한 중요한 치료법으로 고려할 수 있으리라 생각된다.

#### IV. 결 론

측두골 골절로 인한 외상성 안면신경마비는 정확한 진단을 통해 적절한 치료법을 선택해야 하고 수술적 접근시 적절한 수술 시기 및 수술방법을 통하여 만족할 만한 안면신경기능의 회복을 추구하여야 할 것이며, 이에 또 하나의 수술적 접근법으로서 본

증례와 같은 보존적 접근을 통한 신경감 압술이 고려될 수 있으리라 생각된다.

저자들은 하악골골절 및 안면신경마비를 동반한 측두골 골절을 주소로 내원한 환자에게 보다 보존적인 신경감압술을 시행하여 술후 양호한 결과를 얻었기에 문헌고찰과 함께 보고하는 바이다.

### 참 고 문 헌

1. Douglas E. Mattox : clinical disorder of the facial nerve. Otolaryngology Head and Neck Surgery: p2767-2779,1998.
2. Bruce J.Gantz, Jay T.Rubinstein : intratemporal facial nerve surgery.Otolaryngology Head and Neck Surgery: p2785-2799,1998.
3. Blevins N.H, Jackler R.K. : Facial, auditory, and vestibular nerve injuries associated with basilar skull fracture. neurosurgery partVIII : p 1865-1877.
4. 임상철 : 측두골 골절로 인한 양측 안면신경마비의 경유양동-외미로-측두하 안면신경감 압술 1례.임상이비 7(1) : 187-193,1996.
5. Jenkins HA, Ator GA : Traumatic facial paralysis. Otologic surgery (ed. Bracmann DE),Philadelphia, WB Saunders, pp397-412,1994.
6. Coker NJ,Kendall KA, Jenkins HA et al : Traumatic intratemporal facial nerve injury:Management rationale for preservation of func-

- tion. otolaryngol Head and Neck Surg 97 : 262-269,1987.
7. House JW, Brackmann DE : Facial nerve grading system. otolaryngol Head and Neck Surg 93 : 146-147,1985.
8. Lawrence R.Grobman LR,Pollak A, Fisch U : Entrapment injury of the facial nerve resulting from longitudinal fracture of the temporal bone. Otolaryngol Head and Neck Surg101 : 404-408,1989.
9. 윤병문. 이원상. 홍봉기 : 측두골 골절에 의한 안면마비환자에서 신경감압술치료의 결과. 한이인지 38(12) : 1907-1916,1995.
10. 방진현.이광선.윤태현.추광철 : 안면신경마비를 동반한 측두골 골절에 관한 임상적 고찰. 임상이비 6(2):221-226,1995.
11. Adour KK, Boyajin JA, Kahn ZM:Surgical and nonsurgical management of facial paralysis following closed head injury. Laryngoscope 87:389-390,1977.
12. Maiman DJ, Cusick JF, Anderson AJ,Larson SJ:Nonoperative management of traumatic facial nerve palsy. J Trauma 25:644-648,1985.
13. Barrs DM:Facial nerve trauma:Optimal timing for repair. Laryngoscope 101:835-848,1991.
14. Fisch U:Facial paralysis in fractures of the petrous bone. Laryngoscope 84:2141-2154,1974.
15. Harker LA, Mccabe BF:Temporal bone fracture and facial nerve injury. Otolaryngol Clinics North America 7:425-431,1974.
16. Lambert PR, Brackmann DE:Facial paralysis in longitudinal temporal bone fractures:a review of 26 case. Laryngoscope 94:1022-1026,1984.