



수의약강좌

질 협착증(strictures) 애견 인공수정(Artificial Insemination)으로 출산

김 영 도

우리동물병원 원장

오늘날 '인공수정' 하면 소, 돼지는 일반화된 방법이 된 지 오래다.
 그런데 '개의 인공수정' 하면 아직도 많은 수의사나 번식가들이 회의를 가지고 있다.
 필자 역시 KCRC 울산 지회로 가입하기 전까지는 그런 부류에 속했다.
 그러나 KCRC의 수차례의 Canine Reproduction(AL)에 대한 세미나와 실습을 통하여 냉동 정액을 이용하여 인공수정을 할 수 있구나 하는 생각을 가지게 되었고 필자가 인공수정의 전 과정을 스스로 해 본 결과 나름대로 확신을 가질 수 있게 되었다.
 물론 다음의 한 예가 인공수정에 대한 의문을 모두 제거하리라는 기대는 무리가 있겠지만 최소한 개의 인공 수정에 대한 이해의 폭은 넓히리라 확신한다.

- ◇ 견 명 : 요크
- ◇ 품 종 : 요크셔 테리어
- ◇ 나 이 : 2년 6개월

첫 번째 발정은 그냥 넘기고 2회, 3회 발정이 왔을 때 발정 검사를 하지 않고 바로 애견 센타에서 수정을 시켰으나 한 번도 임신이 되지 않았다. 축주는 애견 센타에 대한 상당한 불신을 가지며 본 병원을 내원했다.

98년 3월 8일 경부터 출혈을 보여서 3월 17일 내원했다. 먼저 '요크'의 임상적 소견을 관찰했다. 우선 요크셔 테리어 치고 그리 작은 체구가 아니었으며 상당히 활발했다.

일반적으로 실시하는 Vagina Cytology를 실시하기 위해서 약 5Cm정도 면봉을 삽입하는데 정상적인 개들과는 달리 잘 진입이 되지 않았다.

그래서 Digital Examination을 실시해 본 결과 질협착이었다. (직경 약 3mm정도) 그래도 일단 Cytology를 실시해 본 결과

① WBC 와 RBC 다수 출혈

② Superficial cell이 약 80%정도로 아직 수정 시기로는 이른 편 이었다. 그래서 개를 입원을 시켜놓고 좀더 검사를 해보야겠다고 축주에게 설명을 하고 입원을 시켰다.

다음에 Vaginoscopic examination을 실시했으며 Radio graphic(Contrast Vagino graphy)는 발정중이라서 실시하지 않고 질협착(Strictures)으로 진단을 내고, 이 '요크'는 자연 교미로는 임신하기 지극히 어렵다고 판단되어 인공수정의 계획을 잡았다.

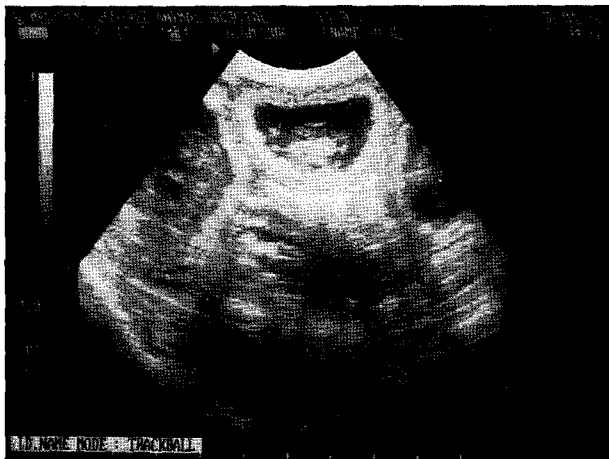
3월 19일날 Vaginal Cytology를 실시해 본 결과 90%이상 Comified cell이 출혈했으며, Progesterone Test kit는 재고가 없어서 검사를 하지 못하고 1차 KCRC로 부터 공급받은 요크셔 테리어의 냉동 정액을 가지고 인공수정을 실시했다.

인공수정을 하고 남은 정액을 가지고 현미경에 Motility 검사를 실시해보니 활력이 아주 좋아 흥분되었다. 3월 21일 KCRC 손원장님과 의논하기 위해서 포항으로 '요크'를 데려가서, cytology와 progesterone test를 실시한 결과 7mg이상 나왔으며, 여전히 Comified cell 90% 이상 나왔다. 손원장님과 의논한 결과 3월 22일, 24일 인공수정을 추가로 실시하기로 하고, 울산으로 돌아와 3월 22일, 24일 인공수정을 실시했으며 26일 날 Diestrus를 확인하고 돌려 보냈다.

그리고 4월 22일 내원, 초음파로 확인한 결과 6마리가 임신이 확인됐다. 그리고 임신이 잘 진행되어서 5월 20일 본 병원에서 암컷 5마리, 수컷 1마리를 정상 분만하여 집으로 보내고 필자도 Canine Reproduction을 배우면서 여러 가지 불임원인 중에 하나인 질협착(Strictures)를 진단하고 인공수정으로 임신과 자연분만 까지 전 과정이 아주 잘 진행되어 냉동정액을 이용한 인공수정에 필자 나름대로 확신을 가지게 되었다.



▼ 인공수정으로 출생한 '요크'와 자전들



▼ '요크'의 초음파 임신 진단 사진