

# III급 부정교합의 조기치료

연세대학교 치과대학 교정학교실 조교수 김경호

III급 부정교합은 흔히 전치부 반대교합과 함께 좋지 못한 외모로 인하여 쉽게 인식될 수 있어서 어린 나이에 내원하는 경우가 많으므로 조기치료가 가능하다. 하지만 임상에서 우리가 III급 부정교합 환자를 접하게 될 때 지금 치료를 시작하는 것이 좋은지 아니면 조금 더 시간이 지난 후에 치료를 시작하는 것이 좋은지, 또는 치료를 하지 않고 기다렸다가 수술까지 고려하는 것이 좋은지에 대해 고민을 할 때가 많다. 그리고 이러한 III급 부정교합 환자에서 치료시기에 대한 결정과 함께 어떠한 치료방법을 선택할 것인가 하는 문제도 고려해야 할 사항이다.

아직까지도 III급 부정교합을 가진 아동의 부모들 대부분은 자녀의 즉각적인 반대교합의 해소와 함께 외모가 개선되기를 바라고 있으며 수술에 대해서는 거부감을 나타내며 전혀 고려조차도 않는 경우가 많다. 그러므로 성장기 아동에서 III급 부정교합이 존재할 경우 조기에 상악악골의 골격 부조화를 발견하고 성장을 통해 골격 부조화를 개선하여 수술의 가능성을 감소시키고 환자의 심리적 위축감을 감소시킬 수 있다면 환자나 부모들에게 매우 고무적으로 받아들여질 것이다. 하지만 환자 개개인의 성장양상이 너무나도 다양하여 그 예측이 힘들므로 확일적으로 어떤 기준을 정하는 것이 어려우며 악골에 대한 치료술식과 치료효과도 한계성을 가지고 있으며 치료후 예후 추정도 매우 어렵기 때문에 무엇보다도 정확한 진단과 함께 올바른 환자의 선택이 선행되어야 한다. 정확한 진단에 의해 그 원인을 먼저 파악하고 원인에 따른 전반적인 치료계획을 수립한 후 치료를 시작하는 것이 바람직하다.

## I. III급 부정교합의 진단

III급 부정교합은 원인에 따라 일반적으로 기능성과 골격성, 그리고 이들이 복합된 경우로 분류할 수 있는데, 기능성은 치료가 비교적 용이하고 치료결과 및 예후가 좋으나 골격성인 경우에는 치료에 많은 어려움이 따를 수 있다.

근육성이라고도 부르는 기능성 III급 부정교합은 주로 유치열기나 혼합치열기에서 많이 발생하며 흔히 치축경사의 부조화나 부분적인 교두간섭, 유구치의 조기 상실, 악습관 등에 의해 하악골이 인위적으로 전방변위됨으로 유발되는데 이때는 전치부 반대교합의 해소 및 근육의 재정위(reorientation)가 필요하며 이를 위해서 교합조정이나 악기능장치(functional appliance)가 사용될 수 있다. 때로는 기능성과 골격성 외에 단지 전치부의 치아 맹출경로 이상이나 위치의 이상으로 인해 발생한 반대교합을 치성으로 분류하기도 하지만 여기서는 따로 구분하지 않고 기능성에 같이 포함시키고자 한다.

골격성 III급 부정교합은 유전적 소인이 가장 많이 작용하는데 상악골의 열성장이나 하악골의 과성장, 또는 양자의 복합으로 나타날 수 있으며 이에 대한 정확한 평가를 위해서는 측두두부 방사선사진 분석이 필요하다.

기능성과 골격성의 감별진단을 위해서 환자의 임상 검사와 두부방사선 사진 분석 및 기능적 분석을 시행할 수 있는데 다음과 같은 몇가지 사항이 임상에서의 추정에 도움을 줄 수 있다. 먼저, 반대교합이나 III급 외모에 대한 가족력은 없는가 라는 유전적 경향에 대한 고려가 우선되어야 한다. 그리고 하악골을 인위적으로 후방 이동시킬 때 절단면에서의 구성교합(construction bite) 채득이 가능한가 하는 사항이 있다. 기능성에서는 흔히 상악전치는 설측으로, 하악전치

는 거의 정상적인 치축경사를 이루며 상악전치의 설측 경사로 인하여 하악골의 폐쇄시 하악골이 전방으로 전위하게 된다. 그러므로 하악골의 강제적인 후방위치시 전치부위가 정상적인 피개관계를 보이거나 절단교합이 되는 경우 기능적 문제가 포함된 반대교합으로 간주할 수 있다. 또한 하악골의 개폐운동시 초기 치아접촉과 함께 치아의 유도(guidance)가 일어나는지와 하악전치의 설측과 상악전치 절단순면에 마모가 존재하는지의 여부도 기능성의 진단에 도움을 준다. 그리고 안정위와 중심교합위에서의 뚜렷한 축모변화가 나타나는가 등을 관찰함으로써 임상에서 어느 정도는 감별진단을 할 수가 있다.

그러나 많은 경우에 기능적 요소와 함께 골격적 요소가 복합적으로 나타나기 때문에 성장기 아동에서 기능성과 골격성이 뚜렷하게 구별되는 경우는 많지 않으며 대부분은 서로 복합되어 나타나므로 기능적 요소가 있다고 해서 완전한 기능성 III급 부정교합으로 생각해서는 안된다. 그러므로 이러한 임상적 사항으로 기능성과 골격성을 현저하게 구분한다기 보다는 환자가 기능적 요소가 어느 정도 포함되어 있는지를 추정하여 치료계획의 수립시 도움을 얻고자 하는 것이다. 결국은 환자에 대한 정확한 분석은 축모두부 방사선사진 분석에 의한 결과에 의존해야 한다.

## II. 조기치료의 필요성과 문제점

일반적으로 골격적 문제가 존재할 경우 유치열기와 혼합치열기에서는 상악악 기저골의 전후방적 관계를 개선하기 위한 1단계 악정형치료(orthopedic treatment)를 시행하며 이후에 영구치열기에서 개선된 기저골 상에서 치아와 기저골 간의 조화를 이루기 위한 2단계 교정치료(orthodontic treatment)를 행하게 되는데, III급 부정교합인 경우 전치부 반대교합을 해소함과 동시에 전위된 하악골의 위치를 수정해주고 방해된 상악골의 전방성장을 유도해주기 위해서 1단계 치료의 시기는 빠를수록 좋다. 특히 전치부 반대교합의 조기 개선시 상악에서 상당한 전방성장이 많은 증례에서 관찰되므로 반대교합은 가능하다면 조기에 개선하는 것이 좋다고 보고되고 있다.

기능성 III급 부정교합은 치료가 쉽고 그 결과 및 예후도 비교적 좋은 것으로 알려져 있으나, 비록 기능성

인 경우라 하더라도 조기에 적절한 치료를 하지 않고 장기간 방치할 경우 악관절 부위의 변화와 근기능의 적응으로 인해 골격성 III급 부정교합으로 전이될 수 있으므로 기능성 III급 부정교합에서는 조기발견과 조기치료가 중요하다.

골격성 III급 부정교합이 존재할 경우 성장하는 동안에 그 형태는 계속 유지하면서 크기에 있어서만 변화가 일어나는 경우가 많은데, III급 부정교합의 양상이 저절로 개선되는 경우는 없으며 하악골의 성장량이 정상인에 비해 거의 비슷하거나 더 많아서 대부분 상태가 더욱 악화되는 것으로 보고되고 있다. 열성장의 악골을 가진 경우 정상적으로 성장하는 아동에 비해 성장량도 적고 성장도 빨리 끝나는 경향이 있으므로 골격성 III급 부정교합에서 상악골 열성장이 동반된 경우 조기에 상악골의 성장을 촉진시켜주는 치료가 필요하다(그림 1). 골격성 III급 부정교합에서의 하악골 성장 억제나 상악골 전방전인 시기에 대해 8~10세 이전, 또는 늦어도 사춘기 최대성장기 1~2년 이전에 치료가 시행되어야 한다고 하였으며, 특히 유년기 성장시기의 악정형치료는 짧은 기간동안에 더 좋은 결과를 기대할 수 있으므로 성장조절 치료는 매우 어린 나이에 시행할 때 더욱 효과적이라고 하겠다.

그러나 골격성 III급 부정교합의 조기치료는 두가지 문제로 인해 주저하게 되는데 하나는 하악골 성장의 유전성이고, 다른 하나는 하악골 성장의 시기와 성장량이다. 많은 임상가들은 하악골 성장이 이미 결정된 유전정보에 의해 좌우되므로 발육중인 골격성 하악전돌 증은 조기치료로써 변화될 수 없다는 생각을 가지고 있다. 즉 성장조절 치료는 성장으로 인해 나타나는 현상만을 변화시키지 개개인이 가지고 있는 원래의 성장양상에는 거의 영향을 주지 못한다는 것이다. 그러므로 치료가 중단되고 나면 원래의 성장양상으로 재발하려는 경향을 보이게 되며 이를 방지하기 위해서는 성장이 끝나는 시기까지 치료가 지속될 수 있으므로 너무 일찍 치료를 시작함으로써 불필요하게 치료기간이 길어지는 문제가 생길 수가 있다.

조기치료가 끝난 후에 예상되는 잔여성장량이 상악악골의 관계에서 때로는 유리하게, 때로는 불리하게 작용할 수 있는데 III급 부정교합에서는 조기치료 후에 사춘기 최대성장기를 보내는 경우가 많으며 이때는 하악골의 과도한 성장으로 인해서 결국은 좋지 못한 결

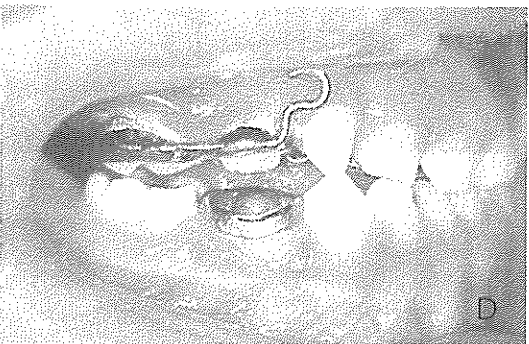
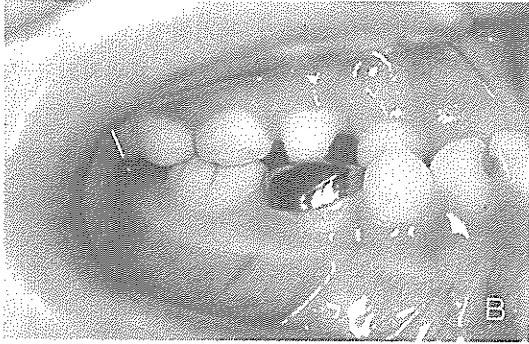
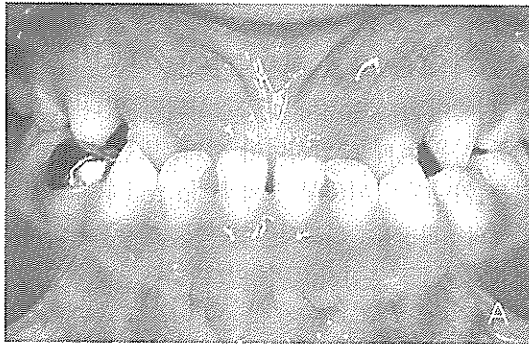


그림 1(A-D). 상악골 열성장을 동반하는 골격성 III급 부정교합은 조기에 상악골의 성장을 촉진시켜 주는 치료가 필요하다.

과를 야기할 수 있다. 즉 골격성 III급 부정교합에서는 상악골의 성장이 빨리 끝나 성장하지 않는데도 하악골은 늦게까지 계속 성장하므로 원래의 골격 부조화 관

계로 회귀함으로써 이러한 재발의 가능성이 더욱 커지게 되는 것이다. 성장이 계속됨에 따라 다시 원래의 골격 부조화를 보이게 된다면 재치료를 시행하거나 성장이 끝날 때까지 기다렸다가 수술을 동반하는 치료를 해야 하므로 차라리 치료를 하지 않은 경우보다 못한 상태에 놓일 수도 있다.

하지만 Campbell은 후에 있을지 모르는 재치료를 두려움 때문에 조기치료로써 얻게 되는 다음과 같은 중요한 장점들을 놓쳐서는 안되며 III급 부정교합에서는 반드시 조기치료가 시행되어야 한다고 언급하였다. 조기치료를 할 경우, 정상성장을 위한 더욱 유리한 환경이 제공되고 상악골의 더 많은 전방이동이 가능하며 교합관계가 증진되며 안모의 향상으로 인해 정상적인 사회심리적 발육이 이루어질 수 있다.

### III. 치료 방법과 효과

III급 부정교합은 그 유형과 양상, 그리고 치료시기에 따라 다양한 치료방법이 선택될 수 있다. 기능성 III급 부정교합에서는 하악골이 치성이나 근기능적인 장애요소에 의해서 생리적인 위치에서 벗어나 변이된 위치에 있으므로 이러한 장애요소를 제거하여 원래의 생리적 위치로 회복시켜 주는 것이 우선되어야 한다. 골격성 III급 부정교합에서 하악골이 과성장인 경우에는 하악골 성장억제를, 상악골이 열성장인 경우에는 상악골의 전방성장 촉진을 유도하는 치료가 바람직하며 골격부조화가 너무 심하거나 악정형치료를 시행하기에 시기적으로 늦었다고 판단될 경우 성장이 끝난 후 골격 부조화의 정도에 따라 절충(camouflage)치료나 악교정수술을 선택하여야 한다.

최근에 발표된 III급 부정교합의 치료전략에 의하면, 전치부 반대교합은 가능하다면 조기에 개선하는 것이 좋으며, 정형적 치료는 어린 나이에 1~2년 정도 시행하되 이후에 바로 2단계 치료로 들어가지 말고 성장이 거의 끝나는 시기까지 기다리는 것이 바람직하다고 하였다.

#### 1. 악기능장치(Functional appliance)

III급 형태의 activator, bionator, Frankel-III 등의 악기능장치가 주로 사용되고 있는데 이러한 장치를 제작하기 위해서는 인위적으로 하악골을 최대 후방위로

위치시키는 구성교합을 채득해야 하며 가능하다면 절단교합(edge to edge)까지 유도시키도록 한다.

먼저 반대교합을 해소해주어야 하는데 반대교합이 해소되는 과정중의 몇 개월동안은 교합이 되지 않고 떠있는 소위 이중교합(dual bite) 상태에 놓이게 된다. disclusion된 구치부의 교합을 개선하기 위하여 activator를 사용하는 경우 구치부 내면에 유도면을 형성해 줄 수 있으며 이러한 disclusion은 혼합치열기나 초기 영구치열기 환자인 경우 왕성한 치아 맹출에 의해 쉽게 교합이 유도될 수 있다. 하지만 구치의 맹출이 야기될 경우 하악골이 후하방으로 회전하여 전안면고 경이 증가하게 되므로 수직적 성장양상을 이미 보이고 있다면 구치부 맹출은 가급적 허용하지 않는 것이 좋을 것이다. 이런 경우에는 구치부의 레진을 삭제하지 말고 occlusal bite block을 그대로 남겨두어야 한다. 빠른 occlusal seating을 위해서는 상악전치를 더욱 순측으로 이동시키기 위한 조치가 필요할 수 있으며 이를 위해서 상악전치 설면에 레진을 추가하거나 장치에 spring이나 anterior-posterior screw를 포함시킬 수도 있다(그림 2).

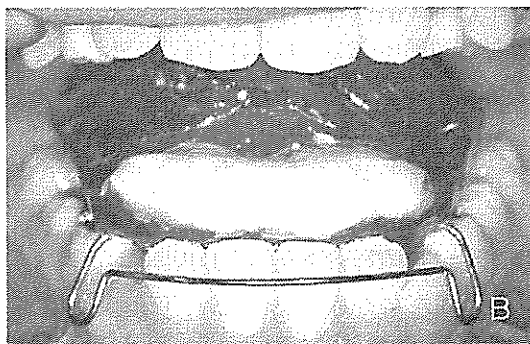
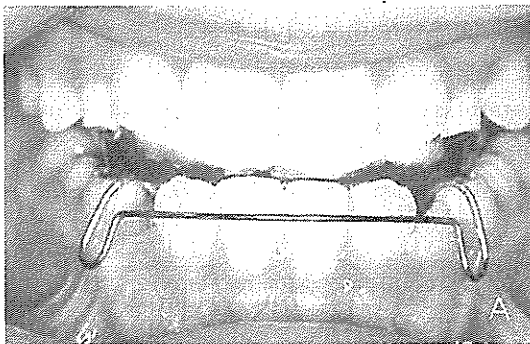


그림 2(A, B). 상악전치 설면에 레진을 첨가할 때 치아에만 레진을 달게 하며 구개조직에는 자극을 주지 않는 것이 좋다.

악골의 부조화를 보상하기 위해서 상악전치의 치축 경사를 더욱 순측으로 위치시키므로 처음부터 상악전치의 치축이 정상이거나 순측경사되어 있다면 악기능장치를 사용할 때 주의하여야 한다. 또한 상순에 의한 압력을 차단하기 위해서 장치에 lip pad를 추가하거나 상악궁의 확장을 위해서 협근의 작용을 막아주는 buccal shield를 포함시킬 수 있다(그림 3).

악기능장치를 사용할 경우 상악전치는 순측으로, 하악전치는 설측으로 이동되어 기능성 반대교합을 야기한 전치부의 interference가 제거됨에 따라 하악골의 하악과두가 하악와의 올바른 위치에 재위치되고 그리

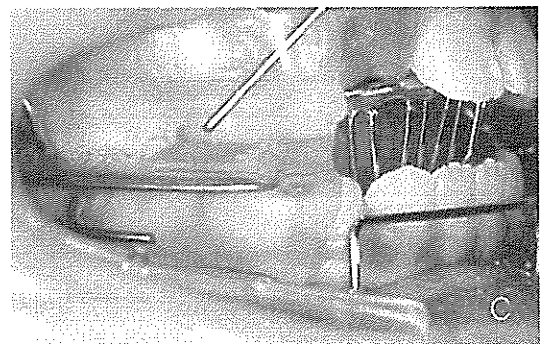
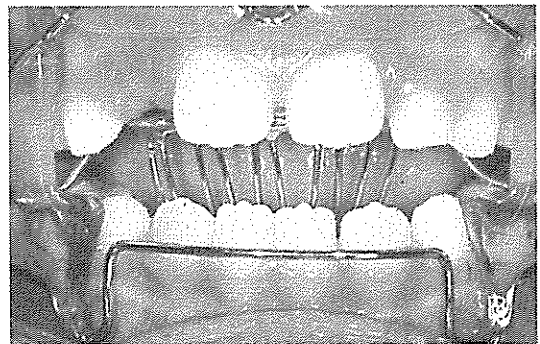
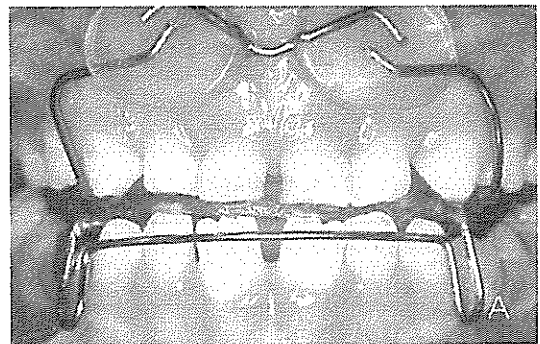


그림 3(A-C). Activator와 Frankel-III에서의 lip pad, buccal shield, 그리고 tongue crib을 볼 수 있다.

하여 하악골이 후하방 회전됨으로써 반대교합과 안모의 개선을 얻을 수 있다고 보고되고 있다. 전안면고경이 커거나 수직적 성장양상을 보이는 아동에서는 악기능장치를 사용할 때 하악골의 후하방 회전으로 인하여 하안면고경이 증가되기 때문에 바람직하지 못하다고 알려져 있으나 악기능장치 치료후 변화에 관한 장기관찰에서 하악하연각이 점차 감소하는 것으로 나타나서 장치에 의해 후하방으로 회전되었던 하악골이 그대로 유지되지 않고 원래의 위치적 관계로 회귀하는 경우가 대부분이었다는 최근의 보고가 있다.

## 2. 친컵(Chin cup)

친컵을 통한 extraoral force는 전통적으로 하악골의 과도한 성장을 억제하기 위해 유치열기나 혼합치열기의 골격성 III급 부정교합에서 주로 사용되었다. 친컵의 악정형효과에 관한 많은 동물실험에서 친컵 사용시 하악과두 연골의 prechondroblastic layer의 감소와 하악과두에서의 골생성 저하에 의해 하악골의 성장이 억제됨이 보고되었으며 임상연구에서도 친컵에 의해 하악골의 성장억제, 하악골의 후하방 회전 및 후방변위, 하악골의 형태변화 등이 일어난다고 보고되었다. 하지만 이러한 악정형효과는 비교적 단기간에 걸쳐 나타나는 효과일 뿐이며 장기적인 관점에서 볼 때 친컵이 하악골의 성장에 미치는 효과는 단기간에 걸친 임상결과와는 많은 차이가 있는 것으로 보고되고 있다. 특히 Sugawara 등이 발표하였던 하악골의 catch-up growth 개념은 친컵 사용을 극히 제한시키게 되었는데 그 내용은 친컵을 사용하였던 환자에서 초기 단계에는 하악골의 전방성장 억제와 함께 외모개선이 뚜렷하였으나 장기적인 관찰에서 초기의 개선된 골격상태가 유지되지 않았으며 외모는 미리 결정된 morphogenetical original shape으로 회귀하는 경향이 있으며 하악골의 catch-up growth(성장이 억제되는 듯 하였던 하악골이 나중에 다시 성장함으로써 감소하였다고 예상되는 성장량을 회복하여 원래의 성장양상으로 따라잡게 된다는 뜻임)가 일어난다는 것이다. 그리하여 결국은 치료받지 않은 사람들의 외모와 차이가 없다는 결론을 내렸다.

친컵 뿐만 아니라 우리가 교정치료를 시 안면골의 성장 촉진이나 성장억제를 위해 사용하고 있는 모든 악정형 장치들은 악안면 성장에서의 기능성 기질설(functional

matrix theory)에 주로 근거하여 사용하고 있다. 즉 악안면골의 성장은 주위조직의 기능적 필요(functional need)에 대한 반응으로 일어나므로 골조직의 크기와 형태, 위치 등은 이차적인 반응으로 결정된다는 것이다. 그러나 최근에 주장되는 catch-up growth는 이러한 이론에 대해 상당히 대치되는 것이며 하악골의 성장에 대해 다시금 고려하도록 한다. III급 부정교합에서의 catch-up growth와 함께, II급 부정교합에서 악기능장치에 의한 하악골 성장이 단기간에 걸쳐서는 영향을 받는 듯하지만 결국은 치료받지 않은 사람들과 비슷한 하악골 성장량을 보이게 된다는 내용을 고려한다면 분명히 하악골의 성장에 대해 악정형력을 가하는 치료는 큰 한계성을 가지게 된다. 어떠한 하악골은 매우 복잡한 성장양상(complex growth pattern)을 가지고 있으며 하악과두가 연골로 구성되어 있어서 골과는 달리 압력에 대해 저항을 할 수 있으며 이미 유전적인 정보를 어느 정도는 보유하고 있을 가능성(pre-programmed genetic potential) 등이 하악골에 대한 악정형효과를 감소시키는 요인으로 추정되며, 특히 유전적 경향에 대해서는 아직도 많은 비밀이 있는 듯하다.

친컵이 하악골의 성장을 억제시키는 효과가 확실하지 않다고 하더라도 친컵의 사용으로 하악골이 후하방으로 회전되고 변위됨으로써 턱의 전후방 돌출도가 감소하게 되며 결국은 III급 외모의 개선에 도움을 주게 되므로 친컵의 한정적인 사용은 가능하다. 하지만 III급 부정교합에서 전치부 반대교합의 조기 개선을 위해 친컵을 사용할 경우 전안면 고경의 증가가 동반되므로 긴 얼굴을 가지거나 수직적 성장경향이 강한 경우에 있어서는 조심해서 사용해야 한다.

친컵은 주로 기성상품을 사용하고 있는데 천(cloth) 보다는 금속이나 플라스틱으로 만든 것이 더 선호되며 편측 500gm 정도의 악정형력을 하루에 12~14시간 이상 적용하도록 한다. 친컵을 위치시킬 때 턱의 중심에 정확히 위치되는가와 윗쪽으로 들려올라가지 않는가 등을 조사하도록 하며, 턱부위에 soreness가 생길 수 있는데 이때는 사용을 잠시 중단하는 것이 바람직하며 피부연고제를 발라 주거나 친컵내에 스폰지를 대어 자극을 줄여 주는 것이 좋다. 친컵에 의해 악관절장애가 직접적으로 유발되지는 않으나 과도한 힘이 악관절부위에 집중될 수 있으므로 치료중 불편감이 나타난다면 일시적으로 중단시키도록 한다.

친척이 사람에서 진정한 하악골의 성장억제가 있는지, 있다면 그 한계가 어느 정도인지, 그리고 친척의 적응증은 무엇인지에 대해서 많은 연구가 계속되고 있다. 친척에 대해 양호한 반응을 보인 경우와 양호하지 못한 반응을 보인 경우를 비교한 연구에서 gonial angle이 작고 hypodivergent한 수평적인 안모형태를 가지는 골격성 III급 부정교합 환자에서 더 좋은 결과를 보였으며 상하악골의 수직성장이 많은 경우에는 그 반응이 좋지 못한 것으로 나타났다. 치료시작 연령과 치료전 환자의 전후방적 골격부조화의 정도, 사용하는 정형력의 크기와 방향, 환자의 협조도에 따라라도 친척의 임상효과가 다양하게 나타날 수 있으며, 친척의 임상적 용시 정교한 조절이 어렵다는 점과 불확실하다는 점, 그리고 친척에 의해 하악골 성장을 조절하는 정확한 기전이 아직도 논란의 여지가 많다는 사실이 있지만 친척은 유치열기와 혼합치열기의 비교적 경미한 III급 부정교합 아동에게 사용된다면 비교적 적절한 효과를 기대할 수 있다. 그러나 성장과 더불어 나타날 수 있는 그 한계성을 인식하는 것 또한 잊어서는 안되겠다.

### 3. 상악골 전방견인장치(Maxillary protracting appliance)

친척이 골격성 III급 부정교합에서 사용되는 소극적 개념의 악정형장치라면 상악골 전방견인장치는 골격성 III급 부정교합에서 조금 더 적극적인 개념을 가지고 사용되는 장치라고 할 수 있다. 즉 골격성 III급 부정교합자의 2/3정도는 상악골의 열성장을 나타내므로 하악골의 과성장을 억제하기 보다는 열성장되어 있는 상악골의 성장을 적극적으로 촉진시킨다는 개념으로 사용하는 악정형장치이다.

하악골과는 다르게 상악골은 상악골 주위융합부에서의 골침가에 의해서 주로 성장이 일어나므로 이러한 부위에 장력(tension)을 가함으로써 비교적 쉽게 성장 촉진을 유도할 수 있는데, 많은 동물실험과 임상결과를 통해 상악골 복합체의 전방이동과 융합부의 골형성이 일어나며 이때 상악골의 전방이동과 하악골의 후하방 회전으로 골격적 부조화가 개선되는 것으로 보고되고 있다. 상악골에 전방견인력이 가해지면 상악골 주위융합부위가 이개되고 결합조직 섬유가 신장(stretch)되며 이러한 신장된 섬유를 따라 새로운 골침착과 함께 융합부의 폭경이 유지됨으로써 상악골의 전방성장이 이

루어진다.

상악골 전방견인을 위해서 현재 다양한 디자인의 장치가 사용되고 있는데 고정원으로 턱부위에 친척이 부착된 것이 가장 많이 사용되고 있다(Delaire's face mask, Tubinger type face mask, Chin cap with vertical bar). 이런 장치를 사용할 경우 악정형효과는 친척의 효과와 함께 상악골을 전방견인하는 효과가 합쳐져서 나타나게 될 것이다. 환자의 심미적 상태를 고려하여 구강내 장치만 사용하여 상악골을 전방견인시키는 TTBA(Tanden Traction Bow Appliance)가 소개된 바 있으며 상악골 전방견인 방향을 더 잘 조절해줄 수 있는 Protraction Headgear를 사용할 수도 있다. 상악골의 전방견인시 주로 상악치아를 통해서 정형력이 전달되므로 상악골 전체를 전방으로 이동시키는 효과를 증진시키기 위해서는 상악치아를 하나의 unit로 고정시켜 주는 구강내 고정장치가 필요하다. 구내 고정원으로는 유착된 치아나 implant를 사용하는 것이 가장 바람직하지만 급속구개확대장치(RPE)나 순설측 호선(Labio-Lingual appliance)이 흔히 사용되고 있으며 가철성 장치를 사용할 경우에는 구강내에서 유지를 좋게 해줄 수 있도록 고려해야 한다. 상악골의 전방견인시 전치부의 반대교합에 의한 일시적인 trauma를 방지하기 위해서 구치부 bite block을 해주는 것이 좋은데 하악에 따로 장치를 만들어 주거나 상악의 구내 고정장치에 함께 포함시킬 수도 있다(그림 4).

상악골의 전방견인시 상악골의 반시계방향으로의 회전은 과도한 하악골의 후하방회전을 야기할 수 있으므로 이를 방지하기 위해서는 가급적이면 상악의 전방부-상악 측절치의 후방이나 견치부위-에 고리를 위치시켜 약간 전하방으로 견인하는 것이 바람직하다. 많은 연구에서 교합면에 대해 전하방으로 20도 정도 경사지게 전방견인하는 것이 좋다고 보고하고 있다. 상악골 전방견인시 정형력이 적용되는 점이 예상되는 상악골의 저항중심으로부터 하방에 위치하므로 견인지점이 전방에 위치하였음에도 불구하고 상악골의 반시계 방향으로의 회전, 상악구치의 정출, 그리고 이로 인한 하악골의 후하방 회전이 발생할 수 있으며 이로 인해 전하안면 고경이 증가할 수 있으므로 수직적 성장경향을 보이는 환자에서는 이에 대한 고려가 있어야 하겠다(그림 5).



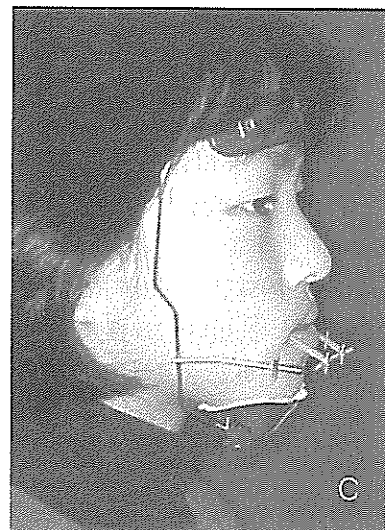
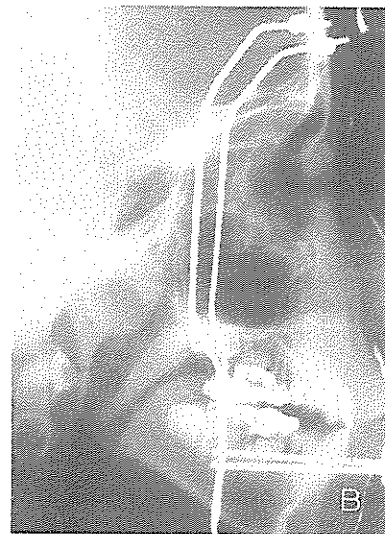
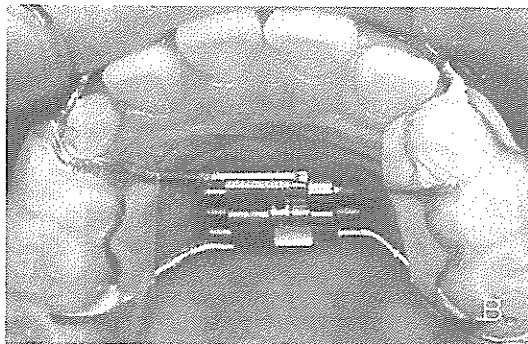
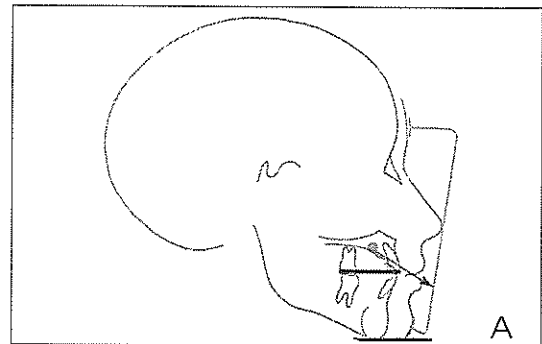
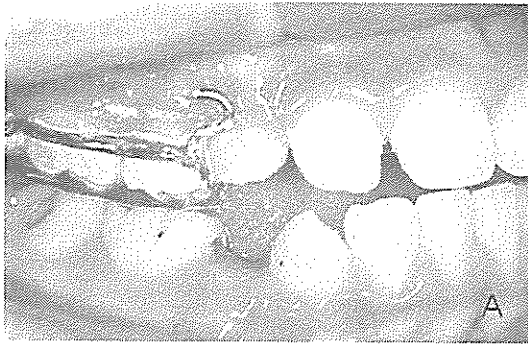

그림 4(A, B). 상악골 전방견인시 사용되는 RPE with Posterior Occlusal Bite Block.

그림 5(A-C). 상악골의 전방견인력은 보통 상악골 저항중 심의 하방을 지나게 된다.

상악골 전방견인은 치아이동보다 골격적 반응을 얻기 위해서 가능한 어린 나이에 시행할수록 더욱 효과적이라고 알려져 있다. Mitani는 7세에서 10세까지의 성장에 관한 연구에서 하악골 과성장을 보이는 여환과 정상 여아 사이에 비슷한 성장양상을 보여서 사춘기전 안면구조의 크기나 형태 변화는 차이가 없다고 하였다. 즉 비교적 어린 시기에 골격성 III급 부정교합의 양상이 결정되어서 사춘기전 시기에 과성장된 하악골을 보상하기 위한 상악골의 위치변화나 catch-up growth는 존재하지 않는다는 것이었다. 또한 Mitani는 14세에서 18세까지의 사춘기 최대성장기가 지난 후의 하악골 성장에서도 거의 비슷한 결과를 보고하였다. 그러므로 상악골 열성장이 동반된 골격성 III급 부정교합이 존재한다면 결국은 상악골의 성장에 의해서 골격부조화가 해소되는 것이 바람직하므로 가능한 빠른 시기에 상악골에 악정형력을 가하는 것이 좋을 것이다(그림 6). 물론 이러한 장치를 사용할 때에도 그 한계점과 부작용과 함께 치료효과의 지속성과 재발가능성 등을 잘 숙지하고서 환자의 치료에 임해야 할 것이다.

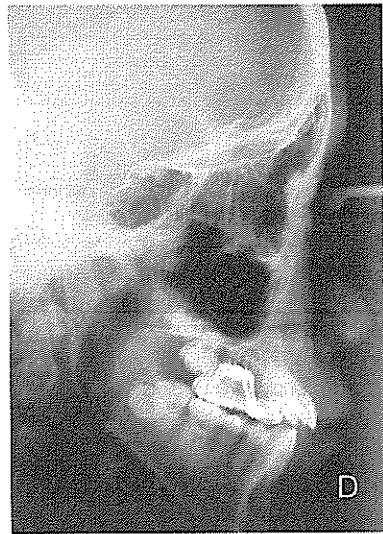
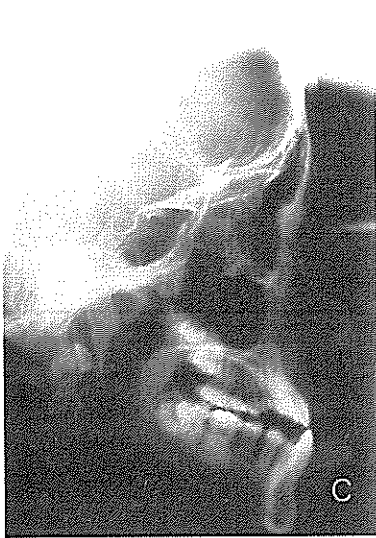
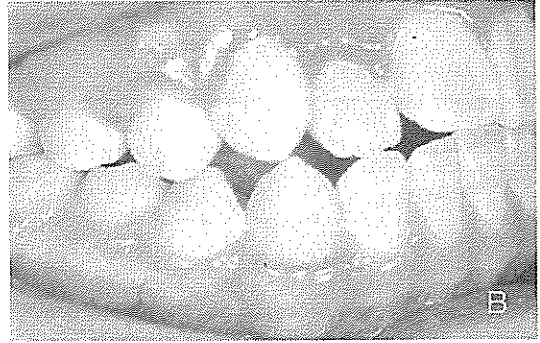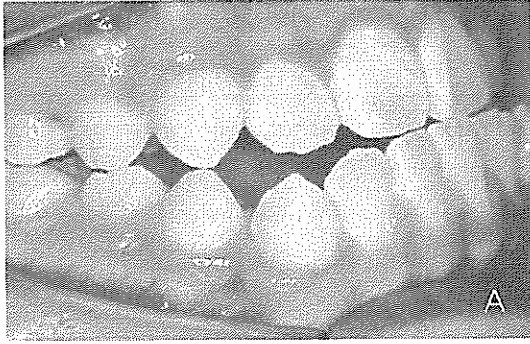


그림 6(A-D). 상악골의 열성장에 의한 골격성 III급 부정교합에서 상악골 전방견인장치가 가장 효과적인 악정형장치이다.

#### IV. 요약

III급 부정교합의 조기치료 효과에 관해서는 아직도 많은 의문이 제기되지만 III급 부정교합에서 나타나는 반대교합은 그 자체가 상악골의 성장저해 요소가 되며 또한 하악골의 과성장 요소가 되므로 그 원인이 기능적인 것에 의해 야기되었다 하더라도 장기간 방치할 경우 골격성으로 될 수 있다. 그러므로 반대교합은 무엇보다도 조기에 발견하고 치료해 줌으로써 장래에 생길 수 있는 심한 기저골의 부조화를 방지해 줄 수 있으며 또한 전치부 반대교합의 조기 개선시 많은 증례에서 상악에서의 상당한 전방성장이 관찰된다고 보고되고 있으므로 반대교합은 가능한 조기에 개선하는 것이 좋을 것이다.

그러나, 조기치료된 많은 III급 부정교합 환자에서 치

료후 관찰기간동안 재발되는 경향이 나타난다는 최근 보고를 고려할 때 III급 부정교합의 조기치료에 대한 재평가가 요구된다. 국내의 수많은 III급 부정교합 환자들을 치료하는데 있어서 더욱 좋은 결과를 기대하기 위해서는 한정된 교정치료 기간동안 얻을 수 있는 악정형효과의 장기적인 안정성과 치료후 계속되는 잔여성장의 정도 등을 예측할 수 있어야 하며, 또한 III급 부정교합 치료에 사용되는 여러 악정형장치에 대해 양호한 반응을 보이는 환자와 보이지 않는 환자들에 대한 다양한 후향적 연구에 의해서 환자 선택에 있어서의 어떤 기준도 마련되어야 한다. 그리고 상하악골의 골격 부조화가 매우 크거나 좋은 예후를 기대하기 힘든 골격구조에 대한 정확한 평가도 이루어져야 하며 이러한 환자에 대해서는 조기치료에 대한 문제점을 잘 인식하고서 치료에 임할 것인가를 결정해야 한다.



## 참고문헌

1. 김경호, 손병화. 상악골의 전방견인에 관한 고찰. 치과교정학 전공의 학술발표집 1987 : 1 : 187-95
2. 김경호, 최광철, 이지연, 박소연. 상악골 전방견인장치를 이용한 골격성 III급 부정교합 환자의 치험에. 대치교정지 1997 : 27 : 997-1004.
3. 김병호, 양원식. 골격성 III급 부정교합환자의 이모장치에 대한 반응성 및 치료효과에 관한 연구. 대치교정지 1994 : 24 : 799-817.
4. 백철우, 오준승, 전윤식. TTBA(Tanden Traction Bow Appliance)를 이용한 골격성 III급 부정교합의 치험에. 대치협지 1996 : 34 : 200-7.
5. 성재현, 서해경. 기능형 전치부 반대교합자의 activator 치료후 변화에 관한 장기관찰. 경북치대논문집 1988 : 5 : 5-19.
6. 성재현. III급 부정교합의 치료전략. 대치교정지 1996 : 26 : 125-39.
7. 성재현, 권오원, 김상두. III급 부정교합의 치료후 예후에 관한 후향적 고찰. 대치교정지 1998 : 28 : 175-87.
8. 양원식, 김병호. 이모장치의 적응증에 관한 후향적 고찰. 대치교정지 1995 : 25 : 1-12.
9. Baik HS. Clinical results of the maxillary protraction in Korean children. Am J Orthod Dentofac Orthop 1995 : 108 : 583-92.
10. Campbell PM. The dilemma of Class III treatment. Early or late? Angle Orthod 1983 : 53 : 175-91
11. Delaire J. La Croissance Maxillaire Deductions Therapeutiques. Trans Eur Orthod Soc 1971 : 81-102
12. Graber TM, Rakosi T, Petrovic AG. Dentofacial Orthopedics with Functional Appliances. St. Louis : CV Mosby, 1997
13. Itoh T, Chaconas SJ, Caputo AA, Matyas J. Photoelastic effects of maxillary protraction on the craniofacial complex. Am J Orthod 1985 : 88 : 117-24.
14. Kambara T. Dentofacial changes produced by extraoral forward force in the Macaca irus. Am J Orthod 1977 : 71 : 249-76.
15. Mitani H. Prepubertal growth of mandibular prognathism. Am J Orthod 1981 : 80 : 546-53.
16. Mitani H, Sakamoto T. Chin cap force to a growing mandible. Long-term clinical reports. Angle Orthod 1984 : 54 : 93-122.
17. Mitani H, Sato K, Sugawara J. Growth of mandibular prognathism after pubertal growth peak. Am J Orthod Dentofac Orthop 1993 : 104 : 330-6.
18. Sakamoto T. Effective timing for the application of orthopedic force in the skeletal Class III malocclusion. Am J Orthod 1981 : 80 : 411-6.
19. Sugawara J, Asano T, Endo N, Mitani H. Am J Orthod Dentofac Orthop 1990 : 98 : 127-33.