

악골 낭의 진단에 있어서 CT 검사의 유용성

서울대학교 치과대학 구강악안면방사선학 교실

한 원 정

ABSTRACT

The usefulness of CT examination in diagnosing jaw cyst

Won-Jeong Han

Department of OMF Radiology, School of Dentistry, Seoul National University, Seoul, Korea

Purposes : To describe the characteristic CT findings of jaw cysts in the mandible and maxilla and evaluate the usefulness of CT in diagnosing the jaw cysts .

Materials and Methods : CT and conventional x-ray findings of 21 patients with jaw cysts, which were confirmed histologically, were reviewed retrospectively with regard to the location, radiodensity, size, border, locularity, origin, tooth association, cortical expansion and destruction, root resorption, tooth displacement, contrast enhancement, height per length ratio. Seven of twenty-one cases were radicular cysts, four dentigerous cysts, four odontogenic keratocysts, two incisive canal cysts and four postoperative maxillary cysts.

Results : CT scan films showed the exact size, locularity of the lesion, cortical expansion and destruction more clearly in most cases, on the other hand the conventional radiographs showed the tooth relationship to the lesion more definitely.

Conclusion : CT examination is useful for the evaluation of jaw cysts, because it is able to show the exact extent of cystic mass and differentiate the cystic fluid from the soft tissue tumor mass and air cavity.

Key Words : conventional x-ray, CT scan, cyst, jaw

I. 서 론

악안면 영역에 발생한 범랑아 세포종, 악성 종양, 이하선 종양, 선천성 낭종, 악안면 감염 등을 진단할 때 전산화단층촬영(CT, Computed Tomography) 검사는 파노라마 방사선촬영이나, 구내촬영, 일반 두부촬영과 같은 일반 방사선사진 검사에서는 관찰 불가능한 여러 가지 정보를 제공한다¹⁾. 즉 CT 검사를 통해 상악동, 측두하와, 안와저, 익상편, 접형골동 등의 복잡한 골 구조물의 파괴상을 중첩 없이 관찰할 수 있어 종양의 파급된 정도를 정확히 평가할 수 있고, 종양의 특성도 알 수 있

어 CT 검사가 악안면 영역에 발생한 골절이나 종양의 중요한 진단 도구로 자리잡아 가고 있다²⁾. 또한 CT 검사는 일반 방사선사진보다 삼차원적인 골 경계를 보여주고, 신경과 같은 생활 구조물에 대한 인접성 등의 결정에 우수하다고 보고된 바 있다³⁾. 그러나, 악골에 발생한 낭의 경우 통상 파노라마방사선 촬영이나, 구내촬영, 일반 두부촬영과 같은 일반 방사선 촬영만을 이용하여, 불충분한 진단 및 평가 아래 수술하는 경우가 대부분이다. 악골에 발생하는 낭은 치근단 낭, 함치성 낭, 치성 각화낭 등과 같은 치원성 낭이 90% 정도이며, 절치관 낭,

술후 상악 낭과 같은 비치원성 낭이 10% 미만이다. 이들은 수술후 재발율이 낮은 경우가 대부분이지만, 치성 각화낭, 측방 치주낭과 같은 경우 국소적으로 침윤성이 있어 술후 재발율이 상당히 높아 외과적 수술시 접근 방법이 달라져야 한다²¹³⁾.

CT 사진이 낭의 진단 및 치료 계획에 일반 방사선사진보다 많은 정보를 제공할 것으로 생각되나 악골에 발생한 낭의 CT 소견에 대한 보고가 미흡한바, 저자는 본 연구에서 상악악골에 발생한 낭의 CT 소견을 관찰, 기술하고, 악골 낭의 진단시 일반 방사선사진과 비교하여 CT 검사의 유용성을 평가함을 목적으로 하였다.

II. 연구 대상 및 방법

1994년 10월부터 1997년 12월까지 단국대학교 치과대학 부속 치과병원에 내원하여 임상소견 및 병리학적 소견에서 낭으로 확진된 20명 환자, 21례를 대상으로 하여, 그들의 일반 방사선사진(파노라마 방사선사진, 치근단 및 교합 방사선사진, 워터스 방사선사진) 및 CT사진을 세명의 구강악안면방사선학을 전공한 치과외과사가 후향적으로 분석하였다. 각 낭의 종류별 분포는 술후 상악낭이 4례, 치근단 낭이 7례, 합치성 낭이 4례, 치성 각화낭이 4례, 절치관 낭이 2례였다. 이때 촬영에 사용된 CT 기기는 General Electric 9800 Hilight Advantage (GE Medical system, U.S.A) 였으며, 횡단 주사(axial scan) 및 관상 주사(coronal scan)를 각각 3, 5mm 간격, 3, 5mm 두께로 표준 알고리즘으로 촬영하였고, 통상적인 조영 증강을 시행하였다.

악골 낭의 파노라마 방사선사진, 치근단 및 교합 방사선사진, 워터스 방사선사진 및 CT사진상의 소견 분석은 컴퓨터를 이용한 감별진단 프로그램인 ORAD¹⁴⁾에서 이용되는 판독 소견 즉 병소의 위치(location), 방사선 밀도(radiodensity), 분할 정도(locularity), 경계(border), 치

아와의 관계(tooth relationship), 인접 피질골에 대한 효과(secondary effect to the adjacent cortical bone), 치근 흡수유무(root resorption), 인접치의 변위유무(tooth displacement)와 CT 사진에서 조영 증강(contrast enhancement) 등을 관찰하였다.

III. 연구 결과

일반 방사선사진과 전산화 단층촬영사진에서 관찰된 악골 낭의 소견은 다음 Table 1과 같다.

4례의 상악술후낭 환자의 나이는 45세에서 65세였으며, 크기는 약 2x2x2 cm에서 4x3.5x4.5 cm까지 관찰되었다. 이때 일반 방사선 사진에서는 병소의 이환 정도를 명확히 보기가 어려웠고, CT 사진에서 병소의 크기를 정확히 볼 수 있었다. 방사선밀도는 4례 모두 파노라마 방사선사진에서는 방사선 투과상으로, CT 사진에서는 연조직 밀도(soft-tissue density)로 관찰되었다. 병소의 분할정도는 CT 사진에서 명확히 관찰할 수 있었는데, 단방성이 2례, 이방성이 1례, 다방성이 1례였다. 병소의 경계는 4례 모두 과골성 경계를 보였는데, 그중 2례는 scalloped border를 보여 주었으며, 역시 CT 사진에서 명확히 관찰할 수 있었다. 인접 피질골에 대한 효과는 부분적으로 골파괴가 일어난 팽윤이 4례 모두에서 관찰되었다. 치근 흡수와 인접치의 변위는 CT 사진 보다는 파노라마나 치근단 방사선사진에서 잘 볼 수 있었는데, 4례 모두 치근 흡수나 인접치의 변위를 보이지

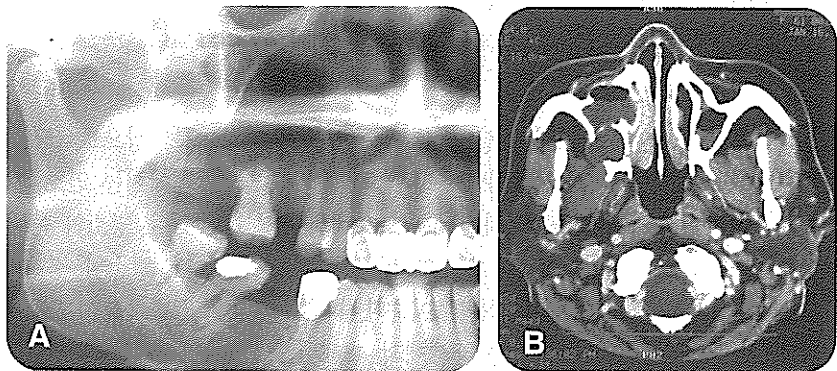


Fig 1. Panoramic radiograph shows indefinite radiolucent lesion at the right posterior maxilla(A) and axial CT image(B) shows a localized bulging of homogenous soft-tissue density expansile mass with erosion of posterior wall.

Table 1. Conventional radiographic and CT findings of jaw cysts

	POMC (4 cases)	Radicular Cyst (7 cases)	Dentigerous Cyst (4 cases)	OKC (4 cases)	ICC (2 cases)
location					
maxilla	4	6	4	2	2
mandible		1		2	
radiodensity					
radiolucency※	4	7	4	4	2
soft tissue density †	4	6	2	3	1
soft tissue density + air †		1		1	1
air †			2		
locularity †					
unilocular	2	6	4	1	1
bilocular	1	1			1
multilocular	1			3	
border †					
hyperostotic	4	7	4	4	2
scalloped	2	1	1	3	
definite, but not corticated					
adjacent cortical bone †					
no expansion					
expansion without destruction			1	1	
expansion with destruction	4	7	3	3	2
root resorption ※					
no resorption	4	5	3	4	2
root resorption		2	1		
tooth displacement ※					
no displacement	4		2	2	2
tooth displacement			2	2	
contrast enhancement †					
no enhancement			1	2	
peripheral enhancement	4	7	3	2	2

※ : evaluated from conventional x-ray † : evaluated from CT

(POMC : post-operative maxillary cyst, OKC : odontogenic keratocyst, ICC : incisive canal cyst)

않았다. 또한 CT사진에서 조영 증강은 4례 모두 병소의 가장자리에서 증강 효과가 관찰되었다. Fig 1은 파노라마 방사선사진에서 불명확한 방사선 투과상으로 관찰되나, CT사진에서 균일한 연조직 밀도의 돌출성 팽윤성 괴로 관찰되는 술후상악낭의 예를 보여준다.

치근단 낭 7례의 환자의 나이는 38세에서 48세였으며, 크기는 약 1.5x2x2 cm에서 4x4x2 cm까지 관찰되었다. 발생한 악골은 상악이 6례, 하악이 1례였다. 방사선밀도는 7례 모두 파노라마 방사선사진에서는 방사선

투과상으로, CT 사진에서는 6례에서 연조직 밀도로, 1례에서는 연조직 밀도와 공기로 채워진 강으로 관찰되었다. 병소의 분할정도는 단방성이 6례, 이방성이 1례였다. 병소의 경계는 7례 모두 과골성 경계를 보였는데, 그중 1례는 scalloped border를 보여 주었으며, CT 사진에서 명확히 관찰할 수 있었다. 인접 피질골에 대한 효과는 부분적으로 골파괴가 일어난 팽윤이 7례 모두에서 관찰되었다. 치근 흡수와 인접치의 변위는 파노라마나 치근단 방사선사진에서 잘 볼 수 있었는데, 5례에서 치

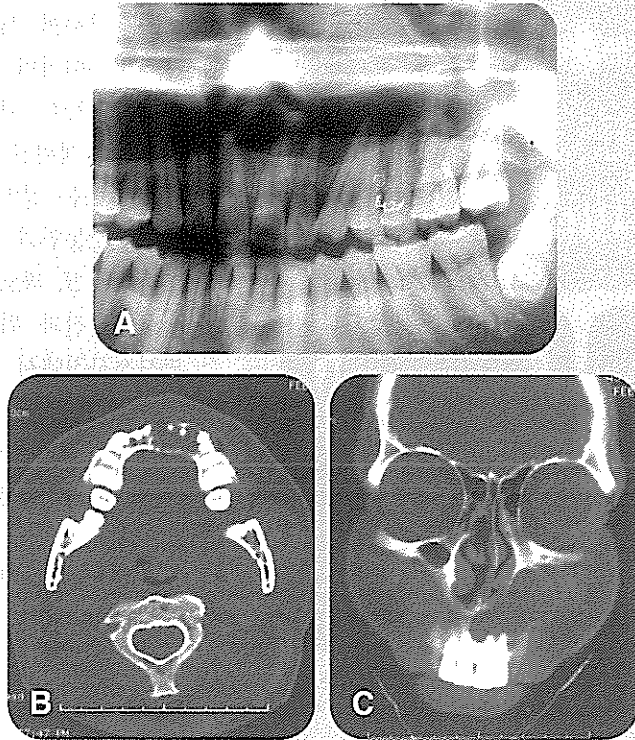


Fig 2. Panoramic radiograph (A) shows well-defined cystic radiolucency at the anterior maxilla, extending the left maxillary sinus. CT axial image(B) shows an irregular labial expansion with scalloped border and coronal image(C) laterally protruding expansile mass.

근 흡수와 인접치의 변위를 보이지 않았고 2례에서 치근흡수가 관찰되었다. 또한 CT사진에서 조영 증강은 7례 모두 병소의 가장자리에서 증강 효과가 관찰되었다. Fig 2는 파노라마 방사선사진에서 경계가 명확한 방사선 투과상으로 관찰되고, CT사진에서 불규칙한 순측 팽윤을 보이는 치근단 낭의 예를 보여준다.

함치성 낭 4례의 경우, 환자의 나이는 17-46 세였으며, 크기는 1.5x2.5x1.5 cm에서 4.5x2.5x3 cm 까지 관찰되었고, 4례 모두에서 상악에서 발생하였다. 방사선밀도는 4례 모두 파노라마 방사선사진에서는 방사선 투과상으로, CT 사진에서는 2례에서 연조직 밀도로, 2례에서는 공기로 채워진 강으로 관찰되었다. 병소의 분할정도는 4례 모두 단방성이었다. 병소의 경계는 4례 모두 과골성 경계를 보였는데, 그중 1례는 scalloped border를 보여 주었다. 인접 피질골에 대한 효과는 부분적으로 골파괴가 일어난 팽윤이 3례에서, 골파괴 없는 팽윤

이 1례에서 관찰되었다. 치근 흡수와 인접치의 변위는 파노라마나 치근단 방사선사진에서 잘 볼 수 있었는데, 1례에서만 치근 흡수를 보였고, 2례에서 인접치의 변위가 관찰되었다. 또한 CT사진에서 조영 증강은 3례에서 병소 가장자리의 증강 효과가 관찰되었다.

치성 각화낭 4례의 경우, 환자의 나이는 14 - 35 세였으며, 크기는 3x1.5x1.5 cm에서 4x4x4 cm까지 관찰되었고, 발생된 부위는 상악 2례, 하악 2례였다. 방사선밀도는 4례 모두 파노라마 방사선사진에서는 방사선 투과상으로 나타났으며, 이중 3례는 CT 사진에서 연조직 밀도의 상으로 1례에서 연조직 밀도와 공기로 채워진 강으로 관찰되었다. 병소의 분할정도는 CT사진에서 명확히 관찰할 수 있었는데, 단방성 1례, 다방성이 3례였다. 병소의 경계는 4례 모두 과골성 경계를 보였는데, 그중 3례에서 scalloped border가 관찰되었고, 역시 CT사진에서 명확히 관찰할 수 있었다. 인접 피질골에 대한 효과는 부분적으로 골파괴가 일어난 팽윤을 3례에서, 골파괴 없는 팽윤을 1례에서 관찰할 수 있었다. 파노라마나 치근단 방사선사진에서 잘 볼 수 있었던 치근 흡수와 인접치의 변위는, 4례 모두 치근 흡수를 보이지 않았고, 2례에서 인접치의 변위가 관찰되었다. 또한 CT사진에서 조영 증강은 2례에서만 병소 가장자리의 증강 효과가 관찰되었다. Fig 3은 기저세포 모반 증후군 환자에서 발현된 치성 각화낭 증례로, 상하악에 각각 #27, #48 치아와 연관된 두 개의 치관주위 방사선 투과상과 우측 상악 후방부에 과골성 경계의 방사선 투과상을 보여준다. 이 부위는 과거 낭을 적출한 병력이 있는 부위였다. CT 사진에서 좌측 상악동에 연조직 밀도를 보이는, scalloped border의 다방성 팽윤성 괴가 관찰된다.

절치관 낭 2례의 경우, 방사선밀도는 모두 파노라마 방사선사진에서는 방사선 투과상으로, CT 사진에서는 1례에서 연조직 밀도의 상으로 1례에서 연조직 밀도와 공기로 채워진 강으로 관찰되었다. 병소의 분할정도는 단방성이 1례, 이방성이 1례였다. 병소의 경계는 2례 모두 과골성 경계를 보였는데, scalloped border는 관찰된

지 않았다. 인접 피질골에 대한 효과는 부분적으로 골파괴가 일어난 팽윤이 2례 모두에서 관찰되었다. 치근 흡수와 인접치의 변위는 2례 모두 보이지 않았고, 또한 CT사진에서의 조영 증강은 2례 모두 병소의 가장자리에서 증강 효과가 관찰되었다. Fig 4의 파노라마 사진에서 약간의 치근 흡수를 수반한 경계 명확한 투과상이 관찰되고, CT사진에서 골파괴가 일어난 팽윤과 함께 이방성의 연조직 밀도를 보이는 절치관 낭의 상을 볼 수 있다. 이때 인접 치아 모두 생활력이 있었다.

IV. 총괄 및 고찰

본 연구에서 관찰된 21례의 악골 낭은 술후 상악낭 4례, 치근단 낭 7례, 합치성 낭 4례, 치성 각화낭 4례, 절치관 낭 2례였으며, 상악에 발생한 낭은 18례, 하악에 발생한 낭은 3례였다. 하악에 발생한 증례가 적었던 것은 본 연구가 후향적 연구이었던바, 하악에 낭이 발생한 경우 CT 사진 검사를 하지 않고 수술로 들어 가는 경우가 많았기 때문으로 생각되었다. 술후 상악 낭은 상악동염의 치료를 위해 시행한 Caldwell-Luc 수술 후 수년내지 수십년이 지나 발생하는 일종의 점액류종으로, 동양인에서 많이 보고된 질환이다^{15,16}. 본 연구에서 술후 상악 낭은 부분적인 골 파괴를 수반한 골 팽윤을 보였으며, 병소의 분할 정도는 다양하게 단방성, 이방성, 다방성의 병소를 보였다. 또한 파노라마 방사선사진에서는 방사선 투과상으로 관찰된 병소가 CT 사진에서는 모두 연조직 밀도로 채워진 병소로 관찰되었다. 여러 낭 중 특

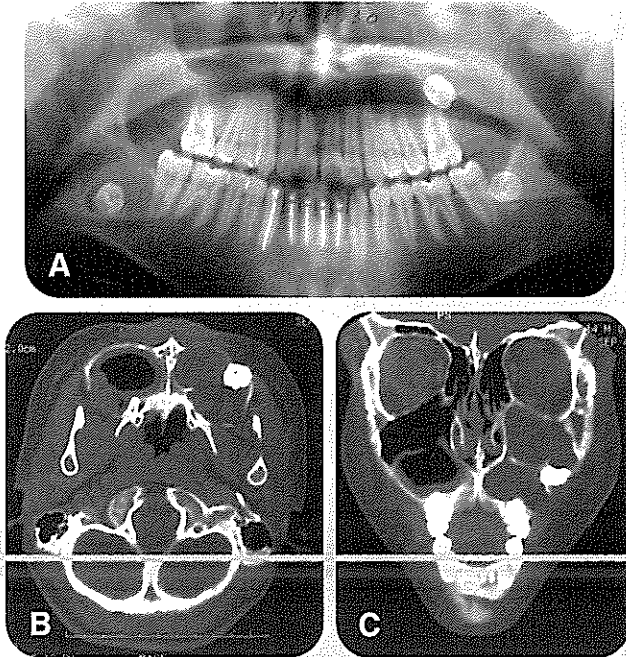


Fig 3. Panoramic radiograph(A) shows two pericoronal radiolucencies and one solitary cystic radiolucency, CT axial scan(B,C) show a multilocular expansile mass of soft-tissue density with scalloped border on the left maxillary sinus and air-cavity lined with soft-tissue on the right maxillary sinus.

히 이 술후 상악 낭은 파노라마 방사선 사진에서는 비특이적인 방사선 투과상으로 관찰되어 공기로 채워진 정상 상악동 또는 점막이 비후된 상악동염과 감별이 어렵고 또 파노라마 방사선사진과 워터스 방사선사진에서 병소의 파급 정도, 골 파괴부위 등을 판단하기 어려워, CT 사진 검사가 필수적이다. 그에 반해 인접한 치아의 치근 흡수나 치아 변위는 CT 사진보다 파노라마 방사선사진이나, 치근단 방사선 사진에서 관찰이 용이하였는데, 인접 치아의 이상은 관찰되

지 않았다. 술후 상악낭은 상악동 내에 발생한 병소로 상악동 외부에서 발생한 다른 병소와의 감별점은 병소와 상악동 사이에 골벽의 존재 유무로, 이를 관찰하기 위해서는 CT 사진 검사가 가장 유용하다¹⁵.

치근단 낭은 7례중 6례가 상악에 발생하였다. 이는 상악에 발생한 질환의 경우, 상악동 이환의 가능성이 높고, 일반 방사선사진으로 순설측 또는 협설측의 골 변화를 관찰하기가 어려워 CT 사진 검사를 많이 시행하였기 때문으로 생각된다. 본 연구에서 관찰된 치근단 낭의 일반적인 CT사진 소견은 연조직 밀도의, 과골성 경계의 단방성 병소로, 부분적인 골 파괴가 있는 피질골 팽윤이 있으며, 치근 흡수는 거의 없고, 병소 가장자리의 조영 증강효과가 보였다. 이때 간혹 관찰되는 치근 흡수는 오래된 병소와 관련 있는 것으로 여겨진다¹⁶. 병소 내부의 조영 증강은 혈관 분포가 있는 종양 세포를 암시하여, 낭과 종양의 감별에 도움이 된다¹⁷.

합치성 낭은 4례 모두 상악에 발생하였다. CT 사진

소견은 균일한 연조직 밀도를 보이는 액체로 채워진 평활한 외형의 팽윤성 병소로 관찰된다⁷⁾. 본 연구에서 관찰된 함치성 낭의 CT사진 소견은 연조직 밀도의, 과골성 경계의 단방성 병소로, 부분적인 골 파괴가 있는 피질골 팽윤이 3례, 골파괴 없는 팽윤이 1례 있었으며, 치근 흡수는 1례, 치아 변위는 2례에서 관찰되었고, 병소가 가장자리의 조영 증강효과가 3례에서, 1례에서는 증강 효과가 보이지 않았다. 함치성 낭의 경우 언제나 미맹출 치아와 관련되어 나타나므로, 인접 치아에 대한 관계를 더 잘 보여 주는 일반 방사선 사진이 CT 사진보다 진단시 우수하다.

치성 각화 낭은 2례는 상악에, 2례는 하악에 발생하였다. 치성 각화낭은 각화 상피 이상의 치성 낭으로, 임상적 양상이 다른 치성 낭과 달리 공격적인 성장을 보이고, 재발율이 높다⁸⁾. 본 연구에서 관찰된 치성 각화 낭의 CT사진 소견은 연조직 밀도를 보이는 병소가 3례, 공기로 채워진 연조직 밀도를 보이는 병소가 1례 있었고, 다방성 병소는 3례, 단방성 병소는 1례였으며, 과골성의 scalloped border를 보이는 경우가 3례, 부분적인 골 파괴가 있는 피질골 팽윤이 3례, 골파괴 없는 팽윤이 1례 있었으며, 치근 흡수는 관찰되지 않았고, 치아 변위는 2례에서 관찰되었고, 병소가 가장자리의 조영 증강효과가 2례에서, 2례에서는 증강 효과가 보이지 않았다. 치성 각화낭은 CT 사진에서 병소 내부에 탈락된 케라틴이 근육보다 더 증가된 감약 부위를 보여 감별 진단에 많은 도움이 된다⁹⁾ 고 하였으나, 본 연구에서 증가

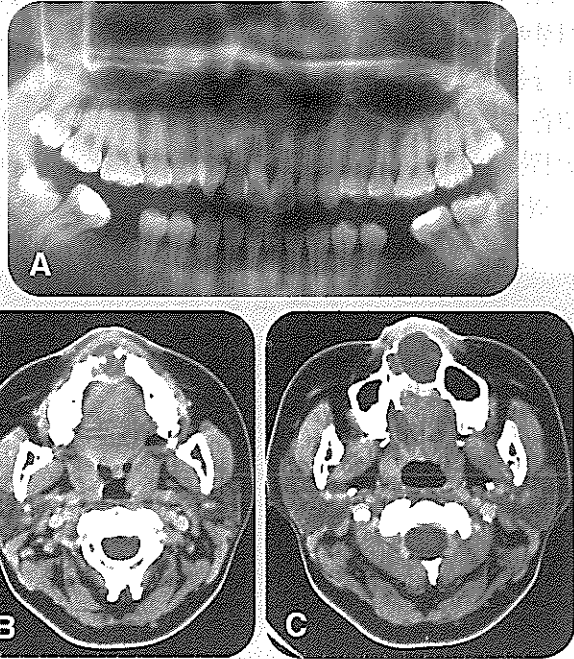


Fig. 4. Panoramic radiograph(A) shows well-defined cystic radiolucency. CT axial scans(B,C) show a bilocular soft-tissue density mass and cortical expansion with erosion.

된 감약 부위는 관찰되지 않았다. 이런 장점을 가진 CT 사진 검사도 단점으로 촬영시 환자의 불편한 위치, 금속성 치료재료에 의한 artefact 등이 있으나, dentascan과 같은 치과용 CT 소프트웨어를 이용하여 다평면 재구성을 시행하면 이를 극복할 수 있고, 특히 피질골 이환정도, 하악관에 대한 영향 등을 평가할 수 있다^{13,18,20)}. 1997년 이 등¹⁸⁾은 술전 치성 각화낭 평가시 협측 또는 설측 피질골의 유실 여부를 판단하는 것이 수술 방법을 계획하거나 술후 골절을 줄이는데 중요한 역할을 하고, 신경 혈관속의

정확한 위치 파악이 술중 출혈과 술후 신경 이상을 예방하는데 도움을 주는데, 이의 평가시 dentascan과 같은 치과용 CT 소프트웨어가 유용하다고 하였다.

비치성 낭의 대표적인 낭인 절치관 낭은 2례로, 균일한 연조직 밀도의 상 1례, 공기로 채워진 연조직 밀도의 상 1례였다. 단방성 병소 1례, 이방성 1례였고, 2례 모두 부분적인 골 파괴가 있는 피질골 팽윤이 있었으며, 치근 흡수, 치아 변위는 2례 모두에서 관찰되지 않았고, 병소가 가장자리의 조영 증강효과가 관찰되었다. 상악 정중부에서 발생하는 절치관 낭의 경우 역시 일반 방사선 사진에서 순설측 관계를 볼 수 없어, 골팽윤 및 파괴상, 병소의 정확한 크기 등을 알기 위해 CT 사진 검사가 필요하다.

V. 결 론

임상적, 방사선학적, 병리조직학적으로 확진된 악골 낭 21례의 파노라마 방사선사진, 구내 방사선사진, 워터

스 방사선사진 등의 일반 방사선 사진과 CT 사진 상의 소견을 후향적으로 비교 분석한바, 치아와 병소와의 관계, 치근 흡수와 인접치 변위 등은 파노라마 방사선 사진이나 구내 방사선사진과 같은 일반 방사선 사진에서 더 잘 볼 수 있었지만, 방사선밀도, 병소의 분할 정도, 병소의 정확한 크기, 인접 피질골의 팽윤과 파괴상은

CT 사진에서 보다 명확히 관찰할 수 있었다. 따라서 CT 검사시 일반 방사선 사진에서는 평가가 어려운 악골낭의 주변 조직에 대한 정확한 파악 정도와 감별 진단시 중요한 병소 내부 물질에 대한 정보를 얻을 수 있어, 악골 낭의 진단에 있어서 일반 방사선 사진과 더불어 유용한 검사법으로 사료된다.

참 고 문 헌

1. 나동규, 한문희, 김명진, 장기현. 상악골 및 하악골 범양아세포종의 CT와 MR소견. 대한방사선의학회지 1994;30:235-41
2. Kim JD, Choi JY. Ameloblastoma of the mandible and maxilla : CT findings. J Kor Radiol Soc 1995;33:351-6
3. 박한애, 김홍식, 김기현, 권수일. 상악등을 침범한 악성 종양의 CT 소견. 대한방사선의학회지 1987;23:925-31
4. 임정환, 김홍수, 최진욱, 전두성, 이학승. 상악동 악성 종양의 전산화단층촬영 소견. 대한방사선의학회지 1991;26:778-83
5. 이문옥, 한춘환, 김미영 등. 이하선 종양의 전산화 단층촬영 소견 : 양성과 악성의 감별점을 중심으로. 대한방사선의학회지 1994;30:453-7
6. Kurabayashi T, Ida M, Yoshino N, et al. Differential diagnosis of tumours of the minor salivary glands of the palat by computed tomography. Dentomaxillofac Radiol 1997;26:16-21
7. 정해경, 김형진, 김재형 등. 경부와 안면의 선천성 낭성종괴의 전산화단층촬영 소견. 대한방사선의학회지 1991;27:619-25
8. Kurabayashi T, Ida M, Yoshino N, et al. Computed tomography in the diagnosis of buccal space masses. Dentomaxillofac Radiol 1997;26:347-353
9. Arijii E, Moriguchi S, Kuroki T, Kanda S. Computed tomography of maxillofacial infection. Dentomaxillofac Radiol 1991;20:147-51
10. Delbaiso AM. Lesions of the jaws. Semminal Ultra CT MRI 1995;16:487-512
11. Bodner L, Bar-ziv J, Kaffe I. CT of cystic jaw lesions. J Comput Assist Tomogr 1994;18:22-6
12. Bodner L, Sarnat H, Bar-Ziv J, Kaffe I. Computed tomography in pediatric oral and maxillofacial surgery. J Den Child 1996;63:32-38
13. 이정만, 신상훈, 이원훈 등. 치과용 CT software program을 이용한 상악악 낭종의 영상: 치성 각화낭과 다른 난종괴의 감별. 대한방사선의학회지 1997;36:753-759
14. White SC. Computer-aided differential diagnosis of oral radiographic lesions. Dentomaxillofac Radiol. 1989;18:53-59
15. Han MH, Chang KH, Lee CH et al. Cystic expansile masses of the maxilla: Differential diagnosis with CT and MR. Am J Neuroradiol 1995;16:333-8
16. Michael B. PE, Sano K, Kitamura A, Inokuchi T. Computed tomography in the evaluation of postoperative maxillary cysts. J Oral Maxillofac Surg 1990;48:679-84
17. Toller MO, Sipahier M, Acikgoz A. CT display of multiple dentigerous cysts of the mandible: A case report. J Clin Pediat Dent 1995;19:135-8
18. Yoshiura K, Higuchi Y, Arijii Y, et al. Increased attenuation in odontogenic keratocysts with computed tomography: anew finding. Dentomaxillofac Radiol 1994;23:138-142
19. Krennmair G, Lenglinger F. Imaging of mandibular cysts with a dental computed tomography software program. Int. J. Oral Maxillofac. Surg 1995;24:48-52
20. Minami M, Kaneda T, Ozawa K, et al. Cystic lesions of the maxillomandibular region : MR imaging distinction of odontogenic keratocysts and ameloblastomas from other cysts. AJR 1996;166:943-9