

# 망가진 어금니의 교정(V)

## (Orthodontics of mutilated molars)

고려치과의원

박 의 응

지난 호까지 4회에 걸쳐 두부계측 분석으로 악안면 골격 구조(skeletal pattern)를 이해하기 위하여 모교정의 진단법인 ODI/APDI/CF에 관하여 소개를 하였습니다. 이번 호에는 이틀(denture pattern)에 관하여 설명하겠습니다.

### 이틀(denture pattern)의 이해를 위한 검사

이틀의 상태를 명확하게 이해하기 위하여 수행하는 검사의 종류는 크게 세 가지입니다.

1. 두부계측사진
2. 파노라마사진 및 치근단사진 : 치아의 상태와 양악의 인접한 골구조 및 측두하악관절 조사, 상악도의 기포화(pneumatization) 정도, 치주상태와 선천적 치아이상이나 치매의 위치이상 등 판단
3. 진단모형 : 영구치열의 공간분석, 치아크기 및 부조화 계산, Bolton 분석, 치열궁 폭경, 전방치열궁 길이, 횡적 및 전후방적 대칭 분석 등

### 두부계측사진에서 이틀의 이해

이틀에서 가장 중요한 문제는 개개 골격에 적절한 교합평면이고, 그 교합평면과 치축이 바르게 서있는 치아들입니다. 즉, '교합평면과 치축'입니다. 이 둘은 긴밀한 관계가 있어서 어느 하나가 불완전하면 저절로 모든 것이 틀어집니다. 예를 들어, 치축이 바르게 서있지 못하면 적절한 교합평면의 재현이 어렵고, 이로 인해 하악골의 위치나 기능적인 운동에도 영향을 끼칩니다.

교합평면에 관하여 간단하게 설명을 드리면, A-B 평면과 교합평면은 직각이 되어야 한다는 점을 기억하시길 바랍니다. 이것은 결국 개개인마다 교합평면이 서로 다르다는 것입니다. 교정치료의 진단과 치료계획에 있어서 가장 중요하게 고려해야 할 사항 중의 하나가 교합평면입니다. 하악은 교합평면을 따라 저작이라고 하는 기능적인 운동을 하므로, 교합평면이 부적절하다면 하악에 과도한 힘을 미쳐, 하악골의 성장이나 악관절 등에 문제를 일으킵니다. 교합평면에 관하여 좀 더 자세한 이해를 원하시는 선생님들께는, 사토 선생님의 교제나 현성욱 선생님의 문헌을 권하고 싶습니다.

정상 교합에서 치축은 교합평면과 수직으로 서 있습니다. 정상 교합에 관하여 많은 문헌을 발표한 Andrews 선생의 교제는, 정상 교합자의 치축이 교합평면에 비교적 수직으로 서 있는 것을 잘 표현하고 있습니다. 여러분들도 교정 치료 전후의 기록을 보실 때, 이러한 교합평면과 치축에 대하여 관심을 가지고 증례를 살피시길 바랍니다. 지금까지 본 난에서 발표한 증례들도 이러한 교합평면과 치축의 개선이 이루어졌는지를 관찰하여 보십시오.

이번 호의 증례 5에서, 두부계측사진을 보면 하악 치열이 전방으로 쓰러져 있고, 하악의 교합평면은 하방경사를 보이고, 상악의 교합평면은 상방경사를 보입니다. 또한 파노라마 사진을 보면 상악 제 1대구치의 결손부위로 상악동의 기포화(pneumatization)가 진행이 되질 않았습니다. 만일 이러한 증례에서 상악동의 기포화가 발치와로 진행이 되었다면, 치료의 한계를 미리 고려하여 환자에게 충분히 설명을 하여야 할 것입니다.

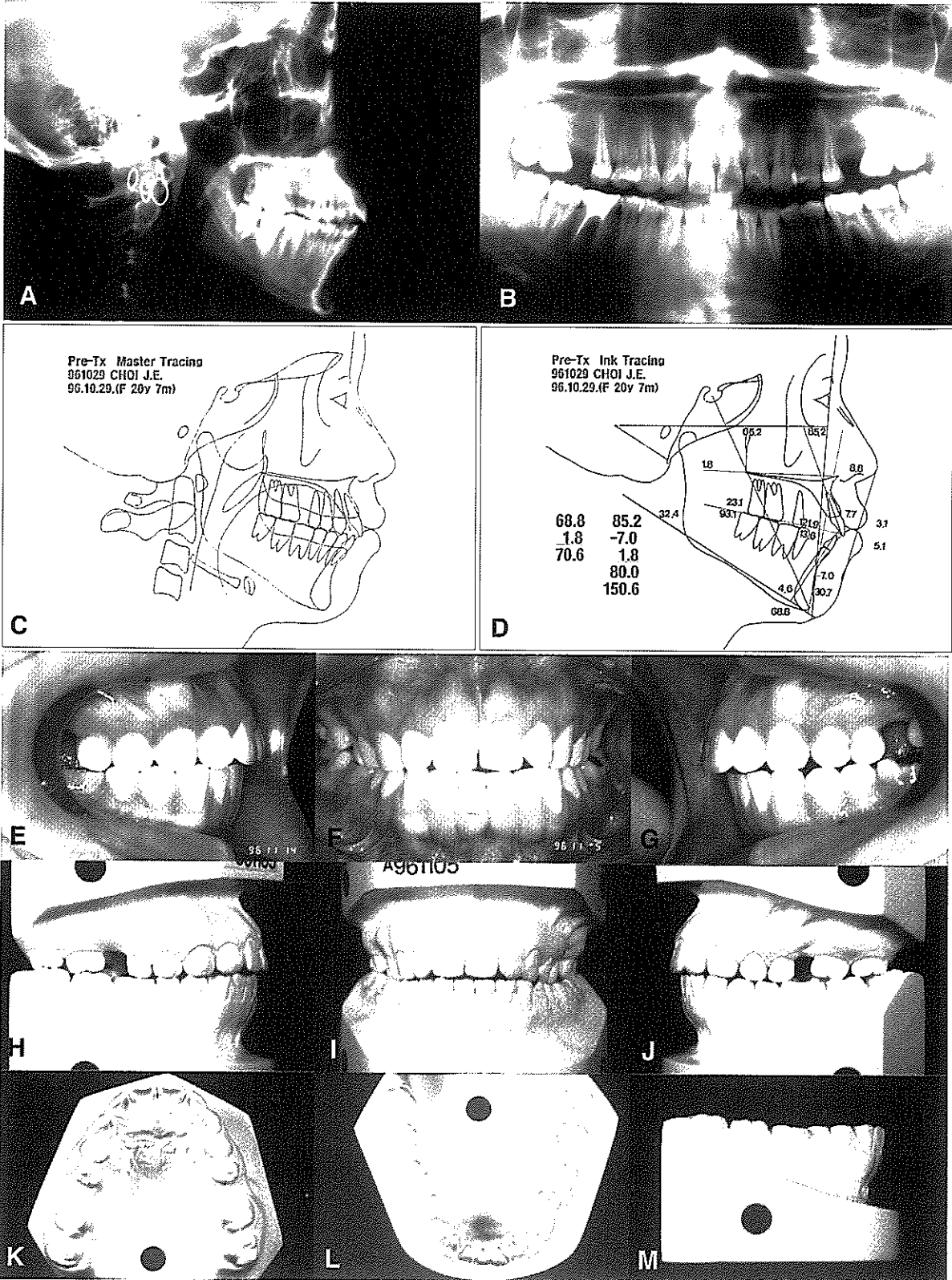


그림 1. 치료전 기록

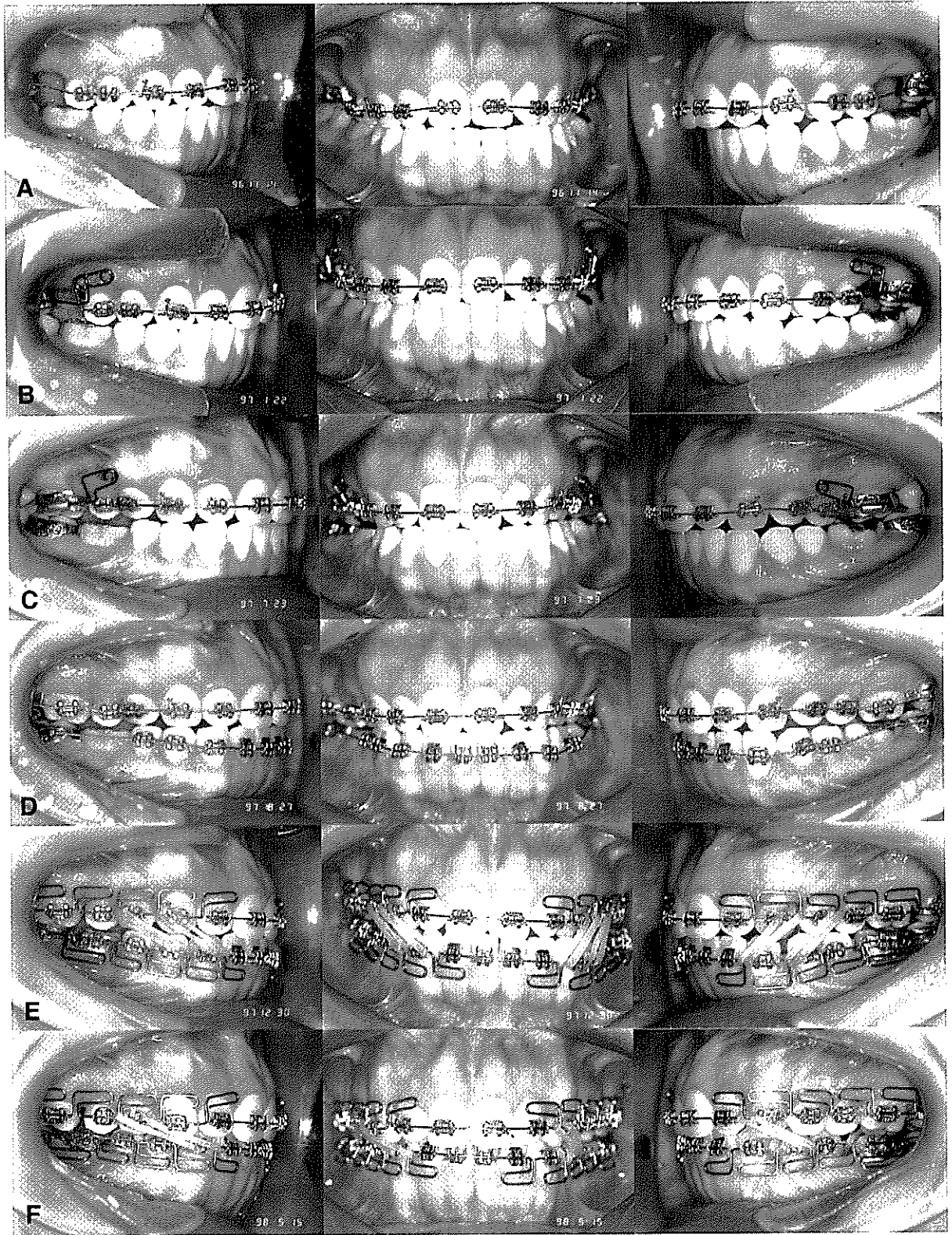


그림 2 치료 과정

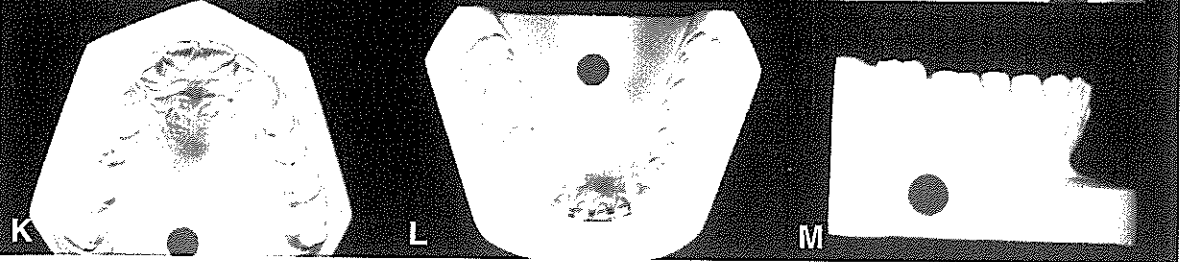

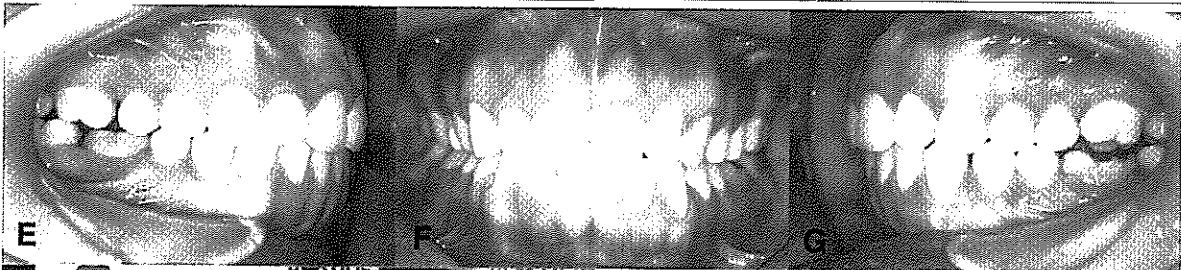
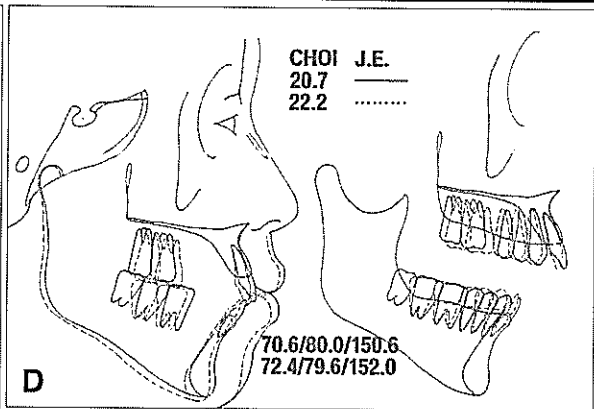
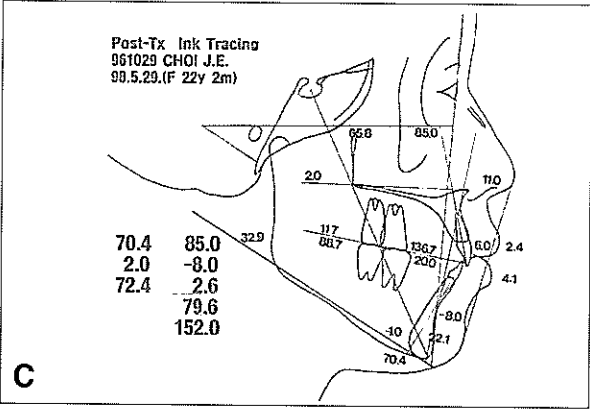
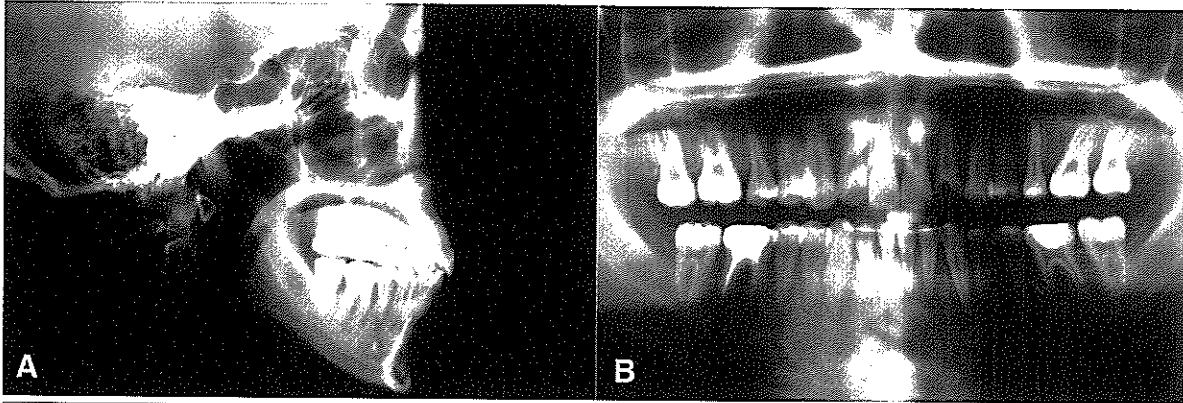


그림 3. 치료후 기록



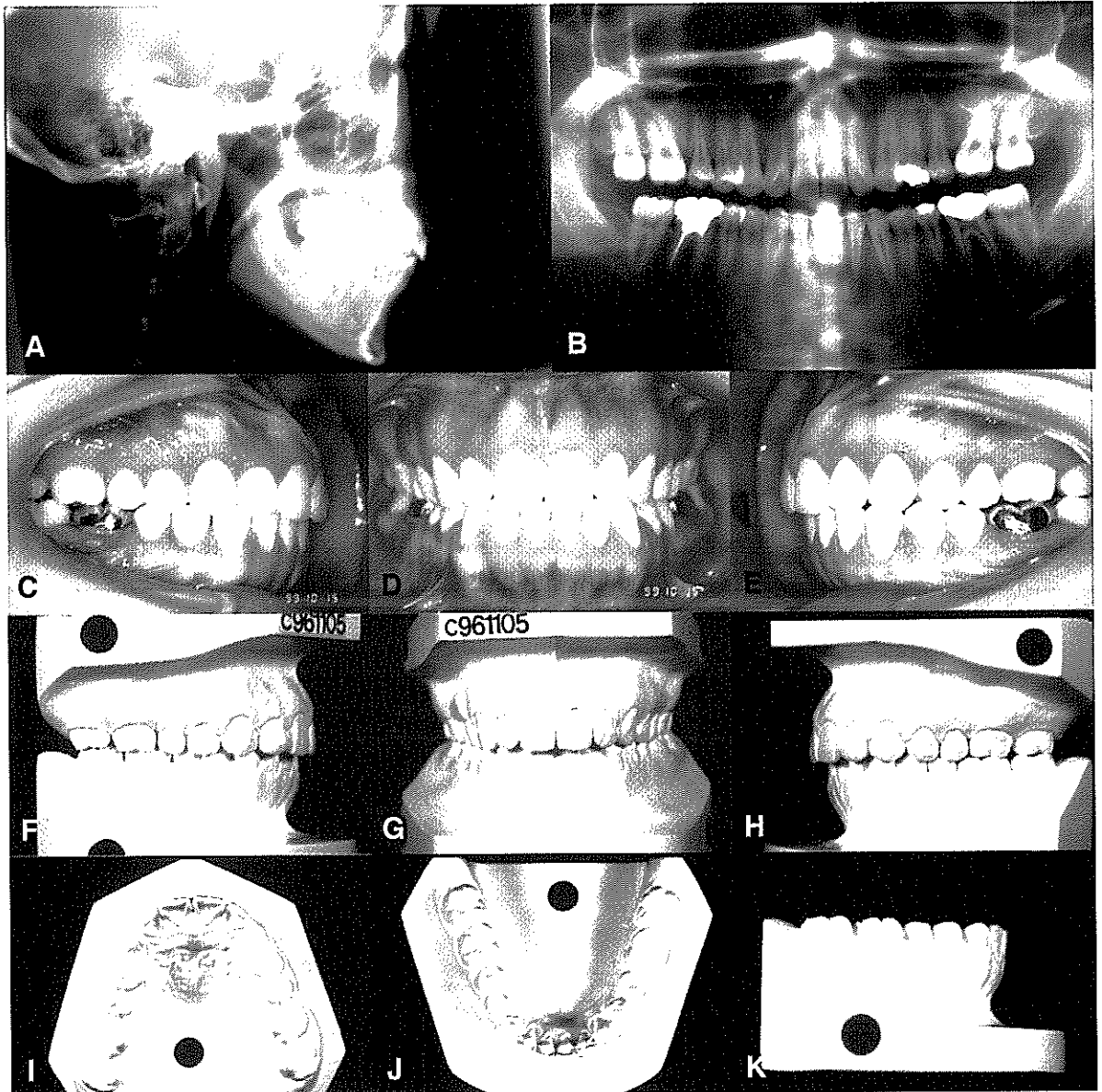


그림 4. 치료 17개월후 기록

### 증례 5

20.7세 여자 성인 환자입니다. ODI/APDI/CF는 70.6/80.0/150.6으로 평균보다 약간 부족하지만 비교적 양호한 골격입니다. 상악 7-8번을 전방으로 견인하고 하악 8번을 제거하는 치료계획을 세웠습니다. 치료전 A-B 평면과 교합평면의 각도는 93.1도입니다. 교합평면의 전방을 살짝 올려 주는 치료계획이 필요합니다. 또한 경우에 따라 치료후 상악 7번과 5번 사이에 약간의 공극(space)이 남을 수도 있고 7번의 단일 인공 치관 수복이 필요할 수도 있다고 설명하였습니다.

그림 2는 치료 과정이고, 그림 3은 치료후 기록입니다. 비교적 모든 것이 원만하게 치료가 되었으며, 그림 4는 치료 17개월후의 양호한 기록을 보여주고 있습니다.