

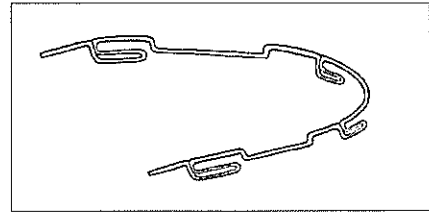
Molar uprighting archwire에 의한 전치부 반대교합의 개선

조선대학교 치과대학 교정학교실

조교수 윤 영 주

개 요

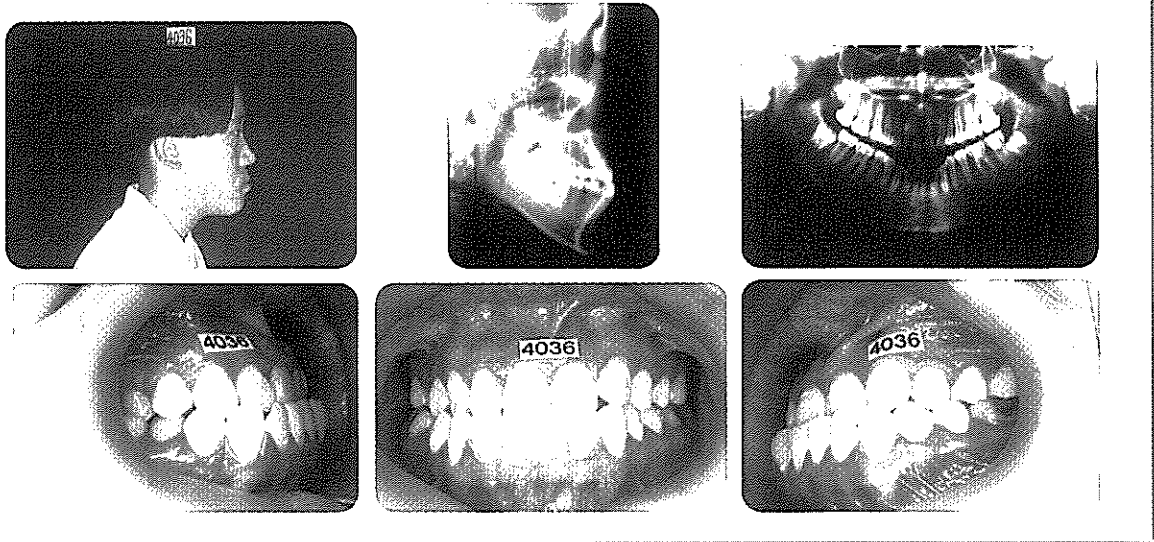
임상교정학 분야에서 개교 및 과교합을 포함한 I, II, III급 부정교합의 치료는 물론 교정치료 말기에 final mechanotherapy로서 사용되는 Multiloop Edgewise Archwire(MEAW)는 원칙적으로 모든 치열의 rotation, space, crowding, poorly positioned bracket 등이 없이 alignment & leveling이 완료된 상태에서 장착한다. 그러나 Class III 부정교합에서 전치부 반대교합이 있으면서 하악소구치에 crowding이나 submerging 등이 있을 경우, MEAW의 장착을 위해 하악의 치아배열을 도모하면 일단 전치부 반대교합이 더 심해지는 방향으로 alignment & leveling 된다. 이 상태에서 MEAW와 Class III elastics를 적용하는데 이때 만약 환자의 협조도가 불량하다면 교정치료는 실패하게 된다. 이를 보완하기 위해서는 교정치료의 최우선 순위인 전치부 반대교합 해소를 위해 .016 x .022 스테인레스 스틸와이어로 문제가 되는 하악소구치 부위를 by-pass 시키는 "Molar uprighting archwire"를 적용하는 것이 바람직하다.



(Molar uprighting archwire)

임상증례

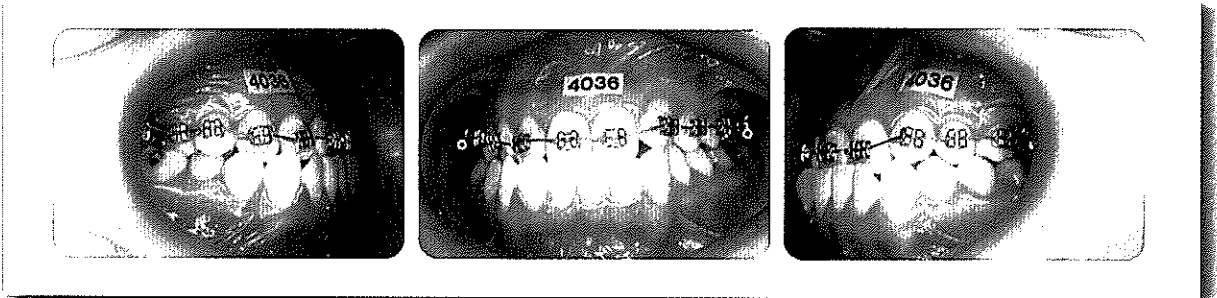
1. 초진시의 측모 및 방사선사진과 구강내사진 - 치료계획의 수립 (1996.8.20)



상기환자는 전치부 반대교합을 주소로 내원한 15세 5개월(IVa)된 여자환자로서 #22는 결손되어 있었으나 그 공간은 존재하지 않았고, 상하악골 및 구치부 교합관계는 Ⅲ급으로서 전치부 반대교합을 지니고 있었다.

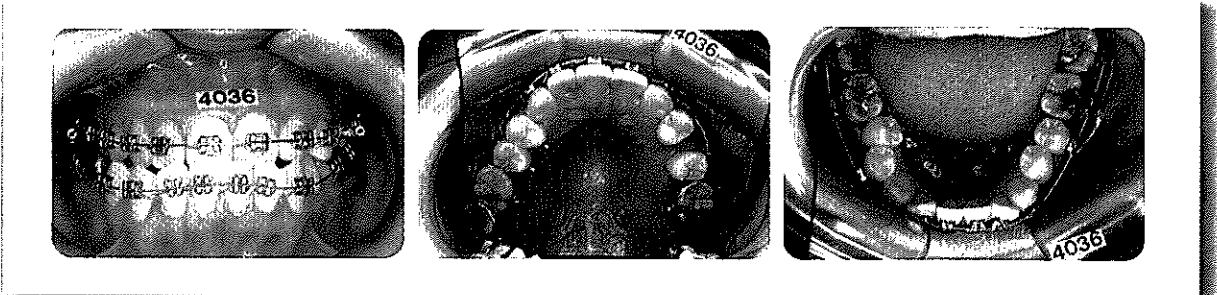
치료계획 수립시 이상적인 치료목표를 위해서는 악교정수술이 불가피하였으나 임상적으로 환자의 안모상태가 그렇게 심한 주걱턱은 아니었기 때문에 dental cammouflage 하기로 최종 결정하고 #18, 38, 48, 27(28대신)의 발치, #23을 #22로 대응하고 #24-25 사이에 3 unit crown & bridge를 하기 위한 #15, 16의 원심이동, Molar uprighting archwire에 의한 전치부 반대교합의 개선, 상악의 cusp seating, 보철치료 순으로 치료계획을 수립하였다.

2. #18, 38, 48, 27 발거 후 상악치아의 배열 (1996.9.10)



#18, 38, 48, 27을 발치한 후 상악에 edgewise bracket을 부착하고 .016 Nitinol을 장착하였다.

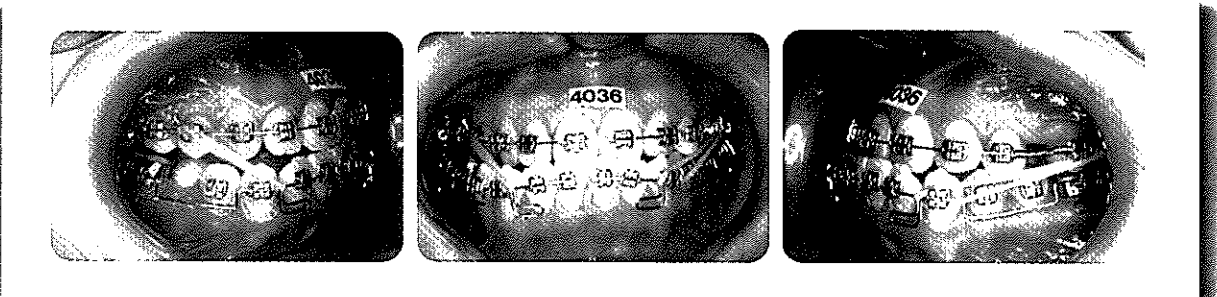
3. 상악배열 후 하악전치의 배열 (1997.3.28)



#24와 #25 사이에 보철공간을 형성하기 위해 open coil등을 이용하여 #25, 26을 원심이동 시키는데 6개월 정도가 소요되었다. 상악의 치아배열이 어느정도 완료되었을 때 Molar uprighting archwire를 적용할 수 있도록 하악전치부를 배열하였다.

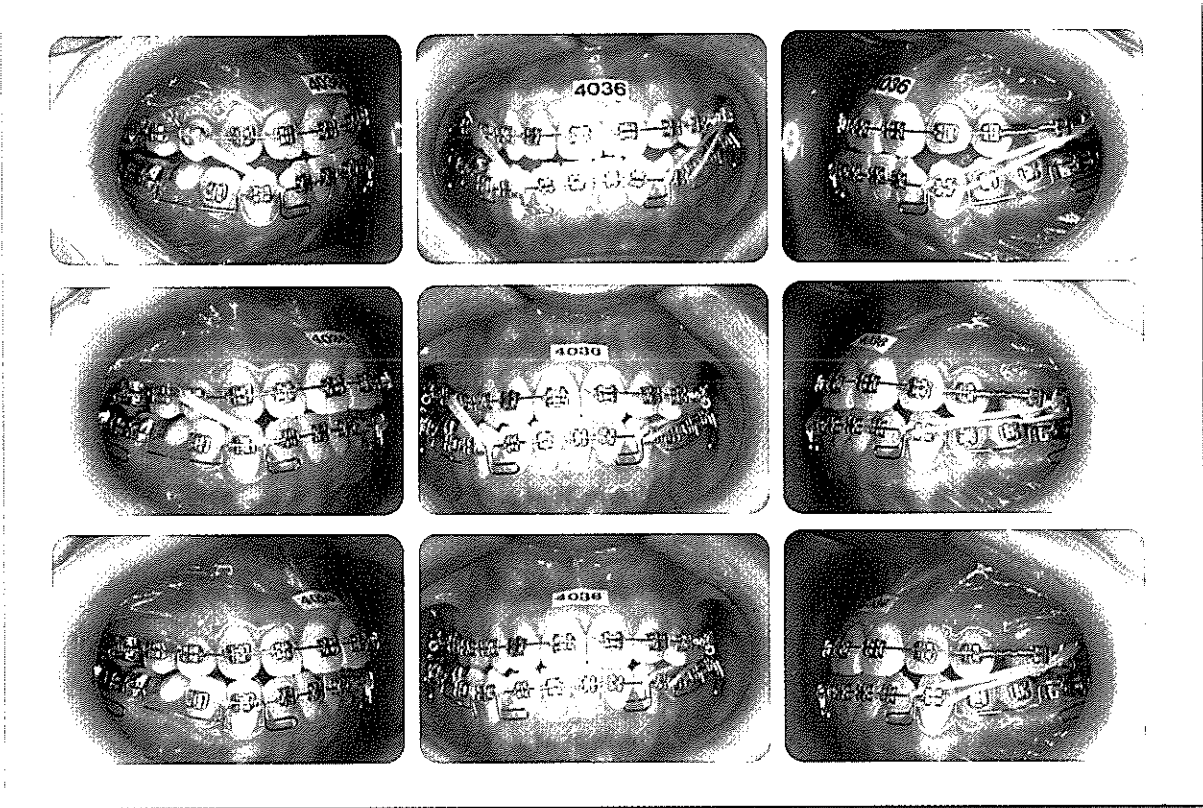
만약 이 증례에서 상악과 동시에 하악의 치아배열을 도모하였다면 alignment & leveling 되면서 하악치열이 전방으로 이동되어 전치부 반대교합 양상이 더 심해지는데, 전치부 반대교합의 dental cammouflage를 위해서는 하악전치의 순측이동을 가능한 억제하는 방향으로 치료해야 하므로 이러한 방법은 바람직하지 않다. 그러나 악교정수술을 전제로 한 술 전교정치료에서는 설측경사되어 있는 하악전치의 decompensation을 위해 처음부터 하악에 장치를 부착해 주어야 한다.

4. Molar uprighting archwire와 Class III elastics의 적용 (1997.4.30)



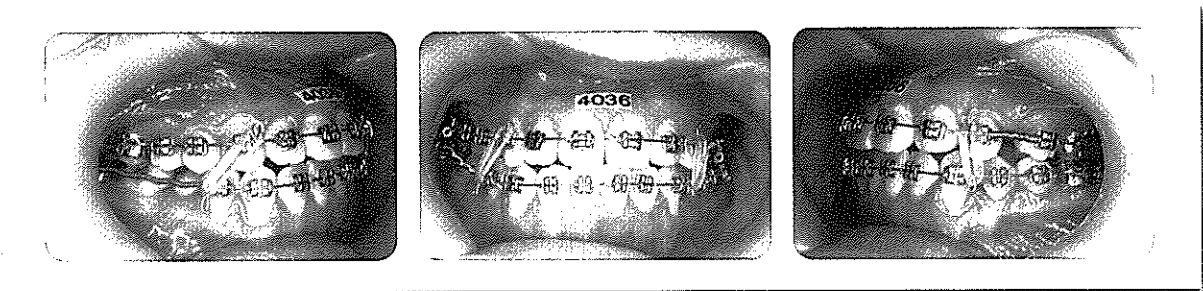
dental cammouflage를 위한 교정치료의 최우선 순위는 전치부 반대교합의 해소이다. 이를 위해 하악에 Molar uprighting archwire와 Class III elastics를 적용하였다. 이때 하악의 치아정중선이 우측으로 변이되어 있었기 때문에 좌측에는 5/16 6oz long Class III elastics, 우측에는 3/16 5oz short Class III elastics를 적용하였다.

5. 전치부 반대교합의 개선 과정 (1997.5.22-6.25)



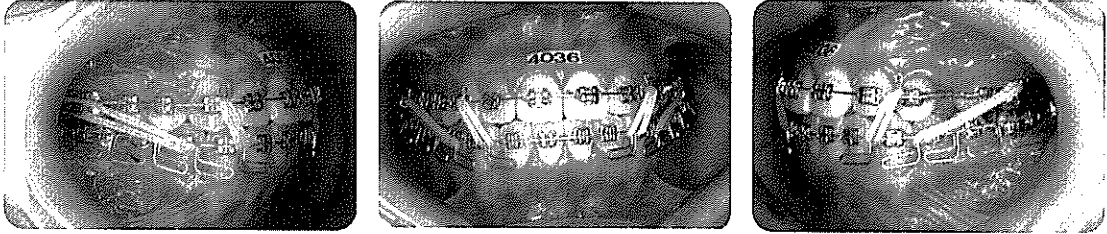
Molar uprighting archwire와 elastics를 장착하고 1997.5.22 (3주후-위), 1997.6.12 (6주후-중간), 1997.6.25 (8주후-아래)의 구강내 사진으로서 치료의 최우선 순위로 삼은 전치부 반대교합이 개선되고 있다. 이 과정에서 생긴 우측 견치부위의 반대교합을 해소하기 위해 cross elastics도 적용하였다.

6. 하악에 .016 plain archwire를 장착하고 #44-47 사이에 open coil을 장착한 구강내사진 (1997.8.21)



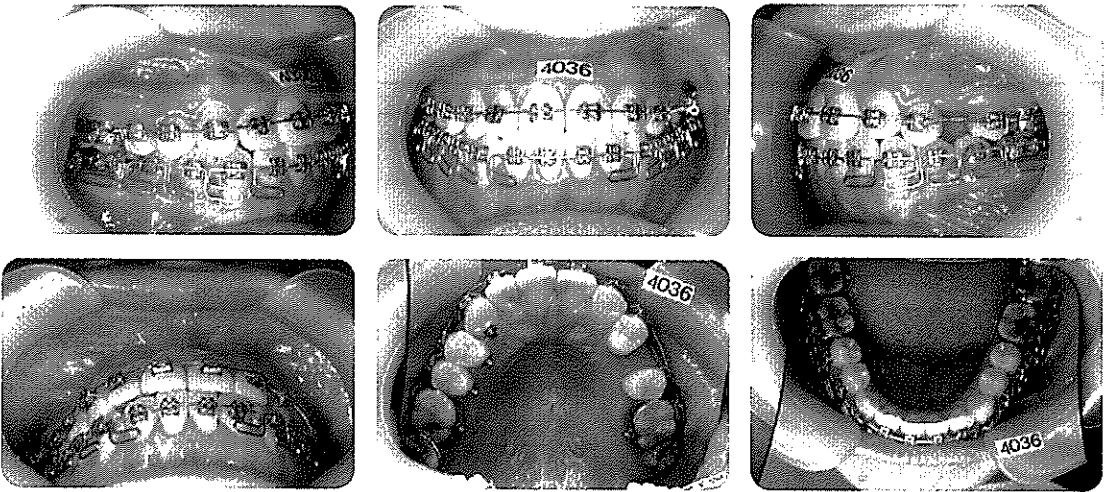
정상적인 overjet가 형성된 후 하악을 016 plain archwire로 교환하고, submerging 되어 있는 #45의 치아배열을 위해 #44-47사이에 open coil을 장착하고 3/16 6oz up & down elastics를 장착하였다.

7. 하악에 MEAW와 elastics를 장착한 구강내사진 (1997.11.13)



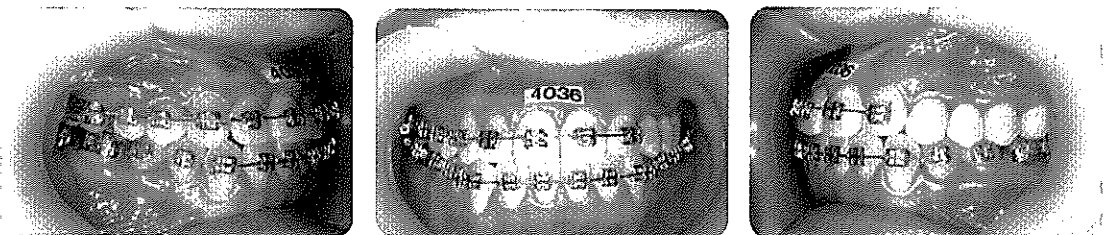
#45 배열 후 하악에 MEAW를 적용하고 cusp seating을 도모하기 위해 3/16 5oz up & down elastics (상악 견치와 MEAW의 첫 번째 loop 사이)와 5/16 5oz Class III elastics (상악 제1대구치와 MEAW의 두 번째 loop 사이)를 동시에 장착하였다.

8. MEAW 적용 5개월 후의 구강내사진 (1998.4.9)



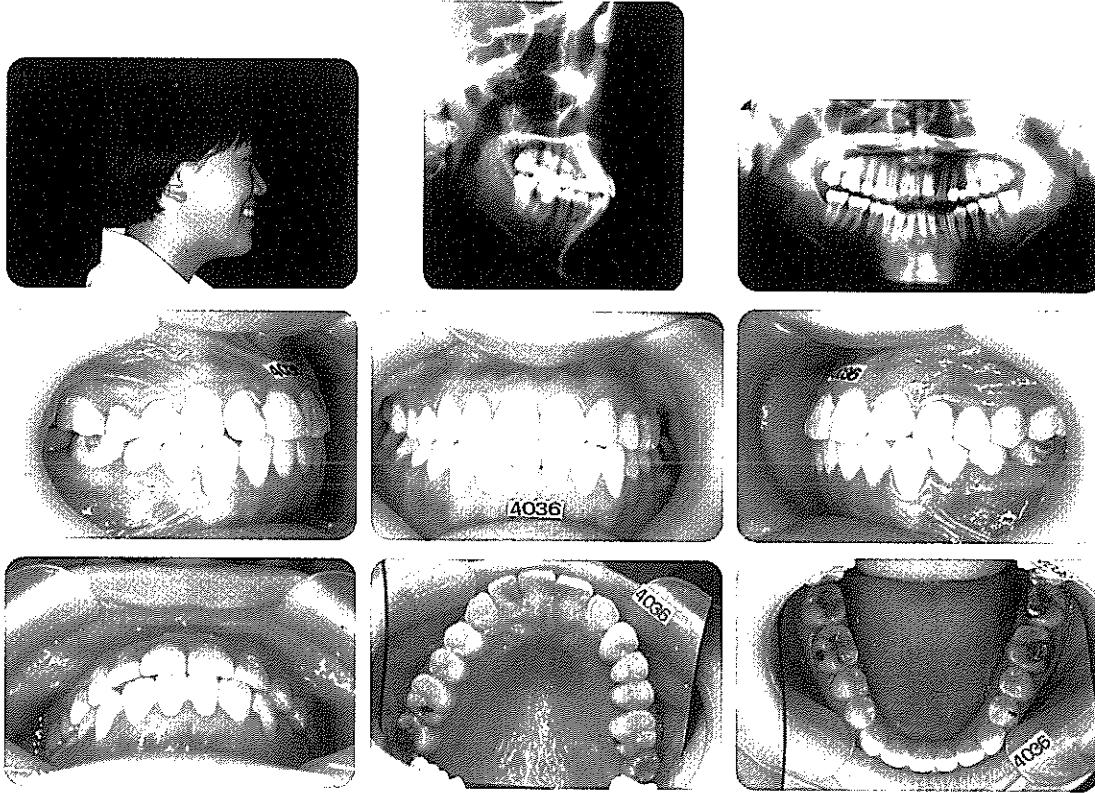
MEAW 적용 5개월 후 상하악의 cusp seating이 완료되었다.

9. debonding 직전의 구강내사진 (1998.5.15)



#24-25사이의 보철치료를 위해 상악 좌측의 브라켓만 제거하고 보철치료 하였다. debonding 직전의 구강내 사진으로서 상악좌측은 보철치료 되어 있고 하악은 치료후의 안정성 여부를 판단하고 동시에 구치부의 settling을 유도하기 위해 6전치에만 archwire를 장착하였다.

10. debonding 후의 측모 및 구강내사진과 방사선사진 (1998.5.15)



debonding 후 안모 및 상하악 치아관계는 양호하였다. 상악골은 거의 변화가 없었고 하악골은 약간 후하방 회전되었다. #28은 #27 부위에 정상적으로 맹출되었다. 치료 후의 retention을 위해 상하악에 wrap around type retainer를 장착하였다.

11. 치료종료 8개월 후의 구강내사진 (1999.1.6)

치료종료 8개월 후의 구강내 사진으로서 치료후의 상태가 양호하게 유지되고 있었다.

