구강점막 질환
- 원인, 분류, 증상, 징후, 진단 및 치료 -

연세대학교 치과대학 구강종양연구소, 구강병리학 교실
윤정훈, 육종인, 김 진

구강은 외부에 가장 많이 노출되어 있는 점막으로 피복되어 있는 부분으로 음식물이나 이물에 의한 자극, 또는 여러 가지 환경적 요인들에 의해 여러 유형의 병변을 초래할 수 있다. 또한 혈액 순환이 풍부하여 전신질환이나 상태를 비교적 잘 반영하며 이에 따른 병변도 다양하게 발생한다. 구강점막에 나타나는 병변에 대한 진단은 생각보다 어려운데 그 이유는 구강이 소화기관의 첫 부분이면서 그 일부이기 때문에 소화기 내과 영역의 질환과 연계되는 경우가 적지 않으며, 또한 대조적인 색조를 띄는 일이 적고 습기에 의한 변화와 음식물이나 치아에 의한 찰과상, 감염과 같은 이차적 요인에 의해 근본 형태의 변화가 쉽게 일어나기 때문이다. 수포를 형성하는 병소인 경우 쉽게 파열하여 미란을 형성하고, 병변을 덮고 있는 상피는 습한 유백색의 막을 형성하며 박리되어 미란이 된다. 피부 병변과 동반하는 경우에는, 병변의 군집과 분포도 구강에서는 피부보다 뚜렷하지 않고 연관된 피부 병변의 특성이나 그 발현에 의해서 진단을 해야 할 경우가 흔하기 때문에 치과의사가 진단을 하기에 어려움이 적지 않다.

구강점막 질환의 원인은 국소적 원인과 전신적 원인으로 크게 대별된다. 국소적 원인으로는 세균, 진균 또는 바이러스에 의한 감염, 저작이나 의치에 의한 기계적 자극, 흡연 또는 화학물질에 의한 자극, 화염이나 광선에 의한 화상, 치약이나 구강 세정제 또는 화장품에 의한 부작용을 들 수가 있다. 전신적인 원인으로는 면역기능의 장애, 스트레스, 음식물이나 기타 이물질에 의한 알레르기성 과민반응, 선천적인 원인, 혈액 및 내분비 질환, 영양장애와 호르몬 장애, 약물중독 또는 부작용, 비타민결핍, 각종 종양, 원인 미상 등의 여러 가지 요소들이 직접 또는 간접적인 요인으로 작용할 수 있다. 그러나 이러한 여러 가지 국소적 또는 전신적 원인들이 거론되지만 실제 구강 점막 병변의 원인을 정확히 추정하는 것은 어렵다. 초기 병변이 구강내의 다양한 기계적 자극에 의해 이차적 병변으로 변형되기 때문에 병변 자체만 놓고 원인을 찾는 것은 여러 가지 진단적 절차에도 불구하고 쉽지 않다.

구강점막 질환은 구강점막에 발생하는 모든 질환을 포함하므로 구강점막의 염증, 종양, 선천이상, 외상성 변화를 모두 포함한다. 구강점막 질환이라고 특별한 질환 분류법이 있는 것은 아니다. 구강점막 질환중에는 아직 발병 원인이 확실치 않은 질환도 있고, 징후에 따라 명명된 질환도 적지 않다. 따라서 대부분의 구강점막 질환의 분류는 발생부위별, 징후별, 또는 원인별 체계에 근거를 한다. 즉, 발생부위별로는 구순, 협, 구개, 인두부, 혀, 구강저 및 잇몸에서의 점막질환으로 분류하며, 징후별로는 궤양성 및 수포성, 백색병소, 적색병소, 색소침착성 및 종양성 구강점막 질환으로 분류한다. 한편, 원인별로는 외상성 병소, 바이러스 감염, 세균감염, 진균감염, 면역장애 및 교원성 질환, 혈액질환 및 종양성 병변등에 의한 구강점막 질환으로 분류한다. 발생부위별 분류는 구강점막 질환에 따라 어떤 질환은 구강점막의 특정 부위에 출현하며, 이와 같은 소견이 진단에 중요한 단서가 된다는 점에 근거를 한 것이며, 징후별 분류는 구강점막질환이 대개 표재성 질환이고 육안적으로 직접 확인할 수 있다는 특징을 살린 것이다. 한편 원인별 분류는 질환의 원인을 알 경우 근본적인 치료를 시행 할 수 있다는

점에 기초한 것으로 이는 구강점막 질환의 효과적인 치료접근을 위해 매우 유용하다 할 수 있다.

구강점막에 발생하는 여러 질환들은 비슷한 증상과 징후를 나타내므로 진단을 어렵게 하지만, 때로는 병변이 매우 특징적이어서 쉽게 진단을 내리는 경우도 있다. 주관적인 증상과 징후만으로는 불충분한 경우에 병력과 함께 생검을 비롯한 여러 가지 검사의 도움을 받는다. 구강점막 질환의 증상은 같은 질환일지라도 환자의 구강 상태나 주위환경, 개인에 따라 차이가 있으며 또한 치료에 의해 변형되기도 하고 외적영향에 의해 감추어지기도 한다.

구강점막질환의 증상(Symptoms)

구강점막 질환의 주요 증상으로는 다음과 같은 것이 있다.

① 통증 : 통증은 대개 감염성 질환에 의한 염증이나 저류현상, 드물게는 악성종양과 관련이 있다.

② 작열감(Burning) : 구강점막 질환의 가장 흔한 증상으로 미란성병변, 신경증, 지도상 혀, 적절치 못한 교합고경을 갖는 보철물 장착시, 빈혈이나 당뇨와 같은 내재성 전신 질환과 관계가 있다.

③ 출혈 : 치주질환, 외상, 유두상 증식, 혈관이 풍부한 종양, 혈액응고장애 및 혈액질환과 관련이 있다(그림 1).

④ 치아동요 : 치주질환, 염증성 치근단 병소, 외상, 치근흡수, 악성종양, 골 용해성 병변과 관련이 있어 구강점막 질환의 직접적인 증상을 보이지는 않는다.

⑤ 종창 : 염증, 낭종, 저류현상, 종양 및 염증성 증식과 관련이 있다.

⑥ 구강건조증 : 정신적 원인, 타액선 염증, 쇼그렌 증후군, 항우울제나 항고혈압제에 의한 의원성 질환, 체액상실과 관련이 있으며 점막질환의 발병 및 악화 요인으로 작용할 수 있다.

⑦ 나쁜 맛(Bad taste) : 치주질환, 불량한 구강 위생 및 보철물, 급성 궤사성 궤양성 치은염, 캔디다증, 악성 종양과 관련이 있다.

구강점막질환의 징후(Signs)

구강점막 질환의 초기 병변을 원발진(primary lesion)이라 하며, 이들이 진행하거나 외적인 자극 요인에 의해 변화된 병변을 속발진(secondary lesion)이라 한다. 저작등에 의한 기계적 자극으로 구강점막 병변의 원발진의 형태가 쉽게 속발진으로 진행되어 속발진의 형태를 관찰함으로써 구강점막 질환을 감별진단하는 것은 무리가 있지만, 원발진의 종류 및 형태를 파악하는 것은 구강점막 질환을 이해하는데 많은 도움을 얻을 수 있다.

1. 원발진(Primary lesions)

원발진에는 다음과 같은 유형이 있다.

① 반점(macule) : 점막 표면에 융기나 함몰이 없이 색조가 국한적으로 변화한 것으로 대개 원형이나 타원형이고 크기는 다양하지만 1cm이하이다. 결합조직내의 혈관 확장과 충혈되어 선홍색으로 나타나는 것을 홍반(erythema)이라 하며, 아프타성 구내염의 초기병변이나 다형홍반에서 볼 수 있다. 자홍색을 나타내는 반점을 자반(purpura)이라 하며 점막 상피하 조직에 출혈이 있어 발생하고 혈소판 감소성 자반증(thrombocytopenic

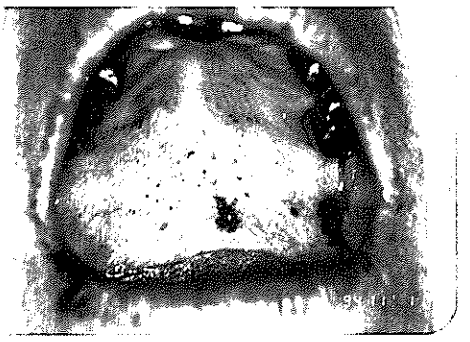

그림 1. 구강내 출혈의 증상을 주소로 내원한 환자로 치반의 징후를 보인다. 급성 림프구성 백혈병(L2)로 진단되었던 예이다.

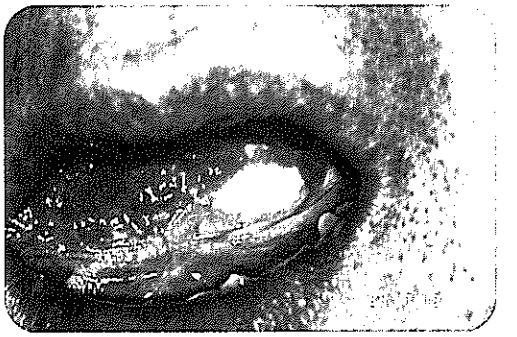

그림 2 혀 측면에 백반(plaque)의 징후를 보이는 백반증(Leukoplakia)

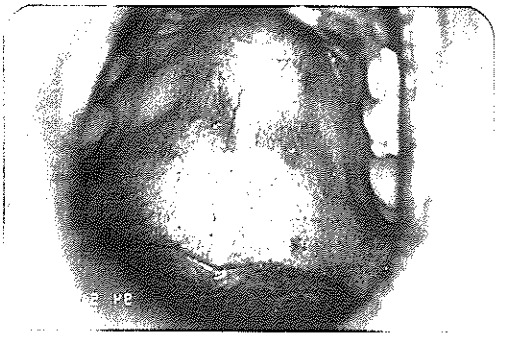

그림 3. 구개부에 여러 개의 소수포를 보이는 수두(Chicken pox)의 구강 병변

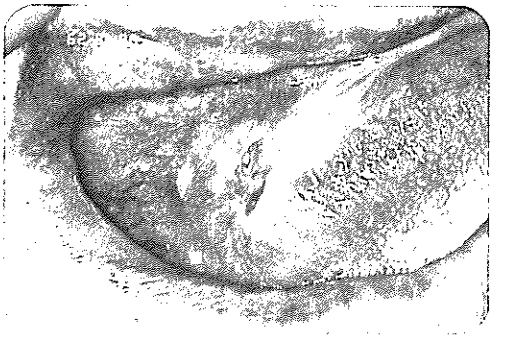

그림 4. 혀 측면에 치료에 반응하지 않고 2 주이상 지속된 통증성 궤양병소 생검후 편평세포암종으로 진단하였던 예이다.

purpura), 백혈병(그림 1), 과 같은 혈액 질환이 있는 경우에 흔히 볼 수 있다. 흑갈색 반점은 색소반(pigmentary macule)이라 하며 점막 상피 기저층에 멜라닌 과립 침착으로 인해 나타나며 Peutz-Jeghers 증후군이나 Addison병에서 볼 수 있다.

② 구진(papule) : 국한성 점막 융기 병변으로 원형 또는 타원형으로 나타나며 0.5-1cm 정도의 크기로 표면이 약간 융기된 회백색 또는 백색의 병변으로 점막상피의 비후, 점막하 조직에 염증세포의 침윤이 있으며 주로 편평태선에서 관찰되는 병변이다. 구진이 커지거나 서로 뭉쳐서 형성된 넓고 편평한 병변을 백반(plaque)이라 부르며, 백반증과 초기 암종등에서 볼 수 있다 (그림 2).

③ 소수포(vesicle) : 구형으로 융기된 1cm 미만의 병변으로 수포내에는 혈장, 림프액 또는 혈액을 함유하고 있으며, 단독성 또는 다발성으로 발생한다. 점막상피하 조직에 주로 생기며 쉽게 파열되어 궤양을 형성하며, 단순포진, 수두, 대상포진을 비롯한 바이러스 감염 또는 화상등에서 관찰된다(그림 3).

④ 대수포(bulla) : 소수포와 유사하나 그 크기가 1cm 이상으로 혈장 성분이 고이는 것으로 천포창 또는 유천포창에서 볼 수 있다.

⑤ 농포(pustule) : 수포 내용물이 농성 분비물로서, 구강점막에서는 드물지만 증식성 화농성구내염(pyostomatitis vegetans)에서 나타난다.

⑥ 결절(nodule) : 구진과 같은 특성의 병변이나 크기가 1cm 이상에 달하는 단단한 융기성 병변이다. 결절은 점막의 융기보다는 점막하 결합조직내에서 생기는 국한성 병소로 섬유종, 지방종, 신경성 종양 등이 결절로서 나타난다.

⑦ 종양(tumor) : 결절과 같은 성질의 병변이나 결절보다 현저히 커서 점막의 표면이 융기를 형성하면서 증식하는 것으로 각종 신생물에서 관찰된다.

2. 속발진(Secondary lesions)

속발진에는 다음과 같은 유형이 있다.

① 미란(eroston) : 구강점막의 경미한 결손을 말하고 원형으로 나타나며, 상피 또는 극세포층에 국한된 것을 말한다. 대개는 기계적 자극으로 인해 수포가 터져 발생하며, 표면은 혈장성분으로 덮혀 있거나 가피를 형성하며 통증을 수반한다. 양성이동성설염과 미란형 편평태선에서 볼 수 있다.

② 궤양(ulcer) : 점막표면은 물론 점막하 결합조직까지 결손이 있는 것으로 기저부는 섬유소, 다형핵 백혈구 및 조직 괴사물로 덮혀 있으며, 통증이 있다. 궤양은 수포가 터져 이차적으로 생기기도 하고 결핵, 매독 또는 암종에서 나타나기도 한다(그림 4).

③ 균열(fissure) : 점막 표면에 선상의 틈이 생기는 것으로 심하면 결합조직까지 침범한다. 여러 형태의 염증성 점막병변에 속발되는 경우가 대부분이며 점막이 건조한 상태에서 빈번이 관찰된다. 구순구각염에서 잘 나타난다(그림 5).

④ 위축(atrophy) : 선홍색을 띠며 약간 함몰되어 있는 병변으로 상피가 얇아져서 점막하 결합조직의 혈관이 선명하게 보이게 되어 나타나며 점막병변이 만성화하는 경우에 흔히 관찰된다. 홍반증(erythroplakia)과 위축형 편평태선에서 볼 수 있다(그림 6).

⑤ 가피(crust) : 혈액, 혈청, 농을 비롯한 분비물이 건조되어 축적된 것이다. 가피는 다형홍반, 단순포

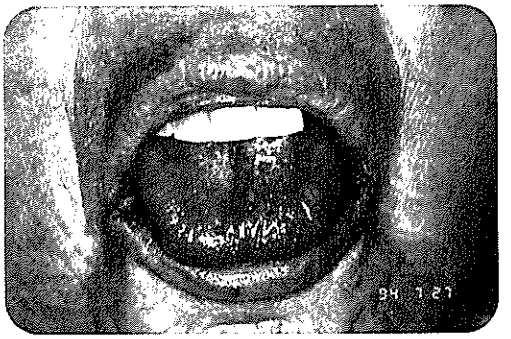

그림 5. 구강 캔디다증과 동반하여 구각부 균열의 징후를 보이는 구순 구각염(Angular cheilitis)

그림 6. 박리성 치은염의 소견을 보이는 위축형 편평태선

진이 있는 구순에서 발견되며 때로는 탈수증이 있는 구강점막표면에 형성되기도 한다(그림 7).

⑥ 반흔(scar) : 반흔은 일반적으로 속발성 병변이 치료된 후에 남는 영구적인 점막상피의 변화로 점막표면과 결합조직이 융합되어 점막의 고유기능을 할 수 없는 상태이다. 구강점막의 반흔은 흔치 않다.

구강점막 질환의 진단

동일한 원인적 요소가 여러 다른 증상을 야기할 수 있고 또 이와는 달리 서로 다른 원인에 의해서도 동일한 증상이 초래될 수 있으므로 임상적 양상을 이해하기란 어렵다. 그러나 구강점막은 우리 자신이 직접 느낄 수 있고 볼 수 있는 장기라는 큰 잇점이 있다. 예를 들면 도말(smear)과 배양에 의해 쉽게 세균과 진균, 바이러스 감염을 감별할 수 있고 병소 부위의 병리조직검사를 통해 다른 부위보다 쉽게 임상증상과 비교가 가능하다.

1. 병력

구강점막 병변은 많은 예에서 증상이 뚜렷하고 환자 자신이 직접 볼 수 있고, 만질 수도 있기 때문에 자세한 병력을 청취하는 것이 무엇보다도 중요하다. 가장 주된 증상이 무엇이며, 언제부터 발생하였으며, 증상의 정도가 어떠한 양상으로 진행하였는지 등이 중요하다. 그 외에 구취, 설태, 통증의 유무 및 정도, 연하장애, 미각장애, 타액분비장애, 음성 또는 언어장애 여부를 반드시 확인해야 한다. 약물복용의 여부나 부작용, 알레르기성 질환, 유전질환 또는 당뇨를 비롯한 전신질환에 대한 병력, 직업 및 가족력을 참고해야 한다.

2. 이학적 검사(구강검사)

구강점막 병변의 육안적 소견은 아주 중요하다. 그러므로 구강점막질환의 정확한 진단을 위해서는 병변을 육안적으로 직접 관찰하여 병변의 기본적 특징을 잘 이해하고 평가해야 한다. 점막병변의 분포, 진행양상, 밀집도, 병변의 모양, 색조, 궤양의 정도를 세밀하게 관찰해야하며, 병변의 수가 많은 경우에는 한 부위에만 국한하지 말고 반드시 다른 병변 부위도 같이 관찰하여 진행정도를 비교하는 것이 중요하다.

부위별로는 구순의 경우 투명한 편평상피로 구성되어 있어 정상적인 경우 붉게 보인다. 따라서 이러한 색조변화 여부와 건조 상태 등을 관찰한다. 구강전정에는 반점의 유무, 색조등을 관심있게 보아야 하고, 협점막에서는 이하선 개구부 주위의 상태 및 타액 유출 상태를 관찰한다. 치아의 교합상태나 충치, 잇몸질환, 의치의 장착여부를 확인하고 청결상태도 중요한 관찰대상이다. 구강저에 대하여는 낭종의 존재여부, 악하선 개구부의 상태 및 타액의 분비 양상과 설소대의 상태를 관찰한다. 혀는 특히 설태의 색조가 중요하며 균열, 궤양, 결절, 위축, 종양 및 혀의 운동 상태등을 확인한다. 구개는 색조, 종양 등의 유무를 확인하고 연구개의 운동성을 관찰한다. 점막 병변에 대하여는 촉진도 중요한데, 만질 때 동통의 유무, 경결 또는 유착의 정도를 확인한다. 결절이나 종양이 있는 경우는 반드시 양손으로 촉진하는 것이 원칙이며 타석의 유부, 인접한 악하림프절의 상태 등을 관찰해야 한다.

3. 병변의 진단적 특징

① 병변의 분포 :

병변의 기본적 형태도 중요하지만 출현부위도 진단



그림 7. 간 경화 환자에서 병발한 구순포진(Herpes labialis)으로 혈액성 가피가 덮혀 있다.

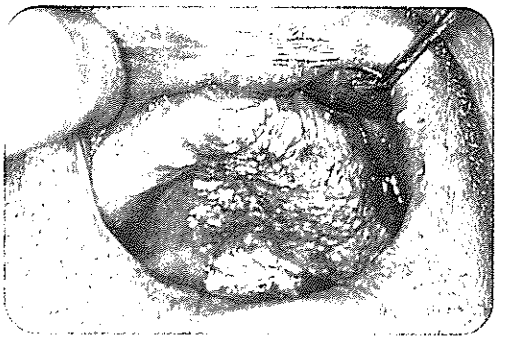

그림 8. 구개부에 편측으로 발생한 대상 포진(Herpes zoster)

상 중요하다. 어떤 점막질환은 특정한 해부학적 위치에서 더욱 자주 발현하기 때문에 병변의 위치는 진단의 단서를 제공할 수 있다. 즉, 점액낭종은 하순에서 주로 보며 구개에서는 드물지만, 타액선 종양은 구개에 흔하고 하순에서는 드물다. 수포가 입술에 나타나면 구순포진을 의심하게 되며, 입술의 심한 수포성 병변은 다형홍반을 시사한다. 다형홍반은 잇몸을 거의 침범하지 않지만, 포진성구내염이나 천포창과 반흔성 유천포창은 항상 잇몸을 침범한다. 구강의 후방부나 구협 인두부에 출현하는 소수포는 포진성 앙기나를 나타내며, 구강 전방의 소수포는 포진성치은구내염의 가능성을 암시한다. 소아 협점막의 작은 국한성 백반은 홍역의 koplik 반점을 의미하며, 성인에서 혀맹공부의 결절상 적색융기는 정중능형설염을 의심하게 된다. 아프타성 구내염은 각화점막의 침범은 거의 없이 가동성 점막에 호발하며, 편평태선은 대개 협점막에 양측으로 나타난다. 대상포진은 전신적으로 또는 피부절(dematome)을 따라 나타나며 구강에서는 전형적으로 편측으로 발생한다(그림 8).

② 병변의 색조 :

정상적인 것에 대해 정확히 알아야 변화상태를 구별할 수 있다. 정상 점막의 장미빛깔은 투명한 표면 상피를 통해 보이는 혈관이 풍부한 조직에 의해 좌우된다. 일반적으로 상피세포가 두꺼울수록 또 상피하 조직의 혈관이 풍부하지 않을수록 적막의 색조는 옅어진다. 그러므로 정상적인 색조의 변화를 구별할 수 있다. 부착치은은 유리치은보다 옅으며 각화가 심한 경구개는 연구개보다 연하다.

쉽게 벗겨지는 백색 병소로는 위막성캔디다증, 설태가, 벗겨지지 않는 백색 병소로는 협점막백선, 백색부종, 백반증(그림 2), 일광구순염, 편평태선, 니코틴성 구내염이 대표적이다. 백적색 혼합병소에는 erythema migrans, 캔디다증, 편평태선 및 홍백반증(erythro leukoplakia)가 있다. 적색병소로는 외상성 홍반, 의치구내염, 위축성 캔디다증, 홍반증(erythoplakia), 혈관종이 포함된다. 점상, 모세혈관 확상성 병소에는 비특이 외상과 혈소판 감소성 자반증, 혈우병, 백혈병과 같은 혈액질환이 속한다. 청색 및 또는 자색병소로는 정맥류 아말감문신, 점액낭종, 맹출낭종 및 혈관종이 포함되며 갈색 및 흑색병소에는 아말감문신, 멜라닌성 모반, 흑색종과 Peutz-Jeghers 증후군, Addison병, Albright 증후군, 중금속 중독이 속한다. 황색병소로는 Fordyce과립, 림프상피낭종, 지방종이 대표적인 예라 할 수 있다.

③ 병변 발병 및 지속기간 :

병변의 발생 및 지속기간도 진단상 중요하다. 급성으로 발병하며 단기간 지속되는 병변은 대개 감염성 및 알레르기성 질환으로 외상성 궤양, 아프타성구내염, 구순포진, 포진성 치은구내염, 수두, 알레르기성 구내염, 다형홍반, 포진성 앙기나가 이에 속한다. 만성으로 장기간 지속되는 병변은 미란형 편평태선, 반흔성 유천포창, 천포창, 결핵, 매독과 동일한 병변의 병태가 2주이상 경과하더라도 큰 변화가 없는 궤양의 경우에는 악성병변을 고려해 볼 필요가 있다(그림 4).

4. 구강점막질환의 진단에 이용되는 검사방법

구강점막은 매우 접근하기 쉬운 기관으로 구강 자체가 검사하기에 편리하고, 검사물 수집도 용이하며, 수집시 외상도 경미하므로 진단적으로 검사할 가치가 큰 기관이다. 수많은 검사들이 진료실에서 시행되



그림 9. 구강점막 질환 생검시 편리하게 사용할 수 있는 직경 6mm의 일회용 펀치

고 그 결과들도 즉시 알 수 있는 경우도 많고, 그 밖에 다른 검사물들은 미생물부나 병리검사실로 보내지기도 한다.

① 캔디다 감염때 직접 현미경 검사

구강캔디다증의 경우 점막상의 백태를 긁어내어 직접 유리 슬라이드 위에 놓는다. 현미경의 광선량을 적게하여 직접 검경하면 균사 또는 포자를 볼 수 있다. 각질이 두꺼울 경우에는 10-20% KOH 용액을 시료위에 떨어뜨리고 15-30 분간 방치하여 각질을 연화시킨 다음 덮개 유리로 압박하면 검경이 쉽다. 필요에 따라 PAS염색, Giemsa 염색, Gram 염색을 하면 더욱 명확하게 균사를 볼 수 있지만 시간이 다소 걸린다.

② 챙크(Tzanck) 표본

수포성 질환을 감별하는데 이용하는 방법이다. 터지지 않은 온전한 수포를 터뜨려 수포의 바닥을 긁어서 내용물을 얻은 후 유리 슬라이드 위에 얹어 실온에서 건조시키고 메탄올로 고정시킨후 Giemsa, Wright 염색하여 극세포해리성 세포(acantholytic cell)가 보이면 천포창을, 다핵거대세포나 봉입체(inclusion body)가 보이면 단순포진이나 수두-대상포진 바이러스에 의한 감염인 것을 알 수 가 있다.

③ 배양(culture)

진균, 세균 및 바이러스를 배양하게 된다. 배양을 위한 재료는 터지지 않은 수포 및 농양에서 채집하고 가피가 형성되어 있으면 먼저 딱지를 떼고 그 밑에 있는 삼출액을 닦아내어 배양한다. 바이러스 배양을 위해서는 바이러스 이동배지가 필요하다. 캔디다 배양을 위한 검체는 백태를 문질러서 얻는데 의치상 내면에서의 채취도 중요하다. Sabouraud agar에 접종하여 35℃에서 48시간 내지 72시간 배양한다.

④ 암시야 검사(darkfield examination)

병변을 벗겨낸 후 흘러나온 체액에 한 방울의 식염수를 첨가한 다음 덮개 유리를 덮고 즉시 검사한다. 활동성 감염을 즉시에 진단할 수 있는 검사로 매독이나 급성 괴사성 궤양성 치은염 진단에 이용할 수 있으나 구강영역에서는 드물게 이용한다.

⑤ 니콜스키징후(Nikolsky sign)

천포창, 유천포창이나 수포성 표피박리증(epidermolysis bullosa)등에서 볼 수 있는 현상으로 임상적으로 건전하게 보이는 점막이나 피부를 압력을 가해 문지르면 쉽게 박리되거나 수포가 형성되는 현상을 일컫는다.

⑥ 압시경 검사(Diascopy)

유리판과 같은 투명한 판으로 병변을 압박하며 관찰하는 것으로 혈관성 병변의 압박시 탈색(blanching)된다. 모세혈관확장증(telangiectasia)과 자반성병변(purpura)을 감별하는데 이용한다.

⑦ Toluidine blue 염색

Toluidine blue검사는 양성과 악성 병소를 감별하는데 도움이 되는 손쉬운 방법이다. 이 검사는 세포수와 DNA 함유물이 염색 반응의 정도를 결정하기 때문에 표면에 위치한 악성종양의 세포핵이 강하게 염색된다는 사실에 기초를 두고 있다. 이 검사를 시행하기 위해서는 염색을 위한 1% toluidine blue용액과 세척을 위한 1% 아세트산 용액이 필요하다.

Toluidine blue검사는 악성종양 치료 후 환자를 계속해서 관리하는데 유용하며, 초기의 재발성 암종을 진단하는데 중요한 의미를 갖는다. 그러나 이 검사는 정상 상피세포 하부의 종양조직을 보여줄 수 없기 때문에 종양의 경계를 확인하는 데에는 부적절하다.

⑧ 생검(Biopsy)

구강점막 생검은 절개생검에 바람직하지만 대부분의 점막 병변에서는 펀치생검(punch biopsy)이 편리하다(그림9). 펀치 크기는 4mm가 표준이고 2-8mm까지 다양하게 사용된다. 생검 순서는 국소마취후 점막에 구멍을 내고 조직을 부드럽게 들어올려 점막하의 지방 조직수준에서 가위로 자르며 결손 부위는 봉

그림10. 펀치 생검후 구강점막의 소견으로 생검 후 봉합을 시행한다.

합한다(그림 10). 생검조직을 조직겸자로 너무 강하게 잡아 인위적인 손상을 주면 조직학적으로 설명이 어려운 부분이 생기므로 부드럽게 다루는 것이 좋다.

대부분의 생검조직은 병변의 중심부에서 떼어내지만 수포성 질환에서는 예외로 초기 병변의 가장자리에서 생검하여 정상 점막이 포함되어야 한다. 생검조직의 통상적인 검사를 할 경우 조직편을 포르말린에 고정시키고, 전자현미경 검사를 위해서는 buffered glutaraldehyde, 면역형광검사를 위해서는 생검편을 떼낸 즉시 동결시키거나 특수한 buffered transport 용액에 집어 넣는다.

⑨ 면역형광검사(Immunofluorescent Test)

천포창, 유천포창 및 반흔성 유천포창과 같은 수포성 질환이나 교원성질환의 진단시 피부로 면역형광검사(직접)을 하거나, 혈장을 이용해(간접)검사하는데, 이 기법은 점막에 대한 자가항체를 찾아내는 검사법이다. 형광염료가 결합된 항체를 이용하여 조직내의 항원 및 항체의 존재유무 및 위치를 검사한다.

⑩ 혈액검사(Hematology)

구강점막 질환이 있는 경우 혈액검사를 의뢰하는 것은 타당하며, 혈액질환의 초기에 구강점막에 병변이 나타나기도 한다. 필요한 혈액검사로는 적혈구 수, 혈색소, hematocrit, 적혈구 침강속도, 혈청 철 및 총 철결합능, 혈청 B12 및 엽산과 적혈구 엽산 측정이 있다. 모든 구강점막 질환에 혈액검사를 시행하는 것은 아니다. 지속적이며 문제가 있는 구강궤양, 비정형적 병력이나 치료에 반응하지 않는 구강병소, 혀 작열감이나 구강 작열감 또는 미각변화, 캔디다증을 보이는 모든 환자와 빈혈병력이 있는 환자에서 필요하다.

그 외에 피부질환이 동반하는 경우에는 알레르기 검사 (첩포시험, 단자검사, 소파검사, 피내반응검사, Prausnitz-Kustner 반응, 혈청 IgE의 농도) 및 면역학적 검사가 필요하지만 구강점막 질환에서는 드물게 이용한다.

구강점막 질환의 치료

구강점막 질환의 치료를 위해 새롭고 효과적인 국소 및 전신성 약제가 계속 개발되었지만 치료 결정에 약제의 안전성, 가격, 장기간 투여시 위험도, 현재의 환자의 상태 등을 고려하는 것이 바람직하다. 구강은 약제의 적용에 있어 기계적, 형태적 특이성으로 인해 제한을 받게 되는데, 음식물의 섭취, 저작, 연하, 미각, 발음 등의 여러 가지 기능에 따른 구조적 복합성과 타액, 치아, 구강세균등의 영향도 고려해야 한다. 특히 구강질환이 심하면 음식물 섭취가 제한되기 때문에 탈수 및 체내 전해질의 불균형을 초래하게 되고 발열을 동반하므로 이에 대한 전신적인 보조요법에도 주의를 기울여야 한다.

1. 가글제 및 소독제 :

직접적인 약효보다는 구강내 환경을 양호한 상태로 유지하여 이차감염을 예방하고, 불순물을 제거하여 치유를 촉진시키는데 주된 목적이 있다. 따라서 자극이 적은 생리식염수 등도 사용하나, 소독작용이 있는 약제나 소염제를 포함하고 있는 약제를 사용할 수도 있다. Povidone iodine, chlorhexidine digluconate, benzydamine hydrochloride등이 시판되어 사용한다.

2. 구내욕(Oral baths) :

점막에 어느 정도의 범위에 걸쳐 병변이 존재하는 경우에 가글제 및 소독제 보다 약제의 국소적 효과를 증진시키기 위해 상용하는 방법이다. 구강 내에 일정한 약제가 머물게 하여 병변이 대한 접촉시간을 길게 하여 약제가 도달, 침투하도록 하는 방법이다. 편평태선의 경우 dexamethasone용액을, 캔디다증에는 nystatin이나 amphotericin B용액을, 아프타성 구내염에 tetracycline 용액을 입안에 머금고 있다가 뱉어 낸다.

3. 도포 및 표면마취제(Coating & surface anesthetics) :

약제 자체에 치료효과를 기대할 수 없으나, 통증이 심한 병변에 대해 대증적으로 사용함으로써 접촉통을 경감할 수 있고, 음식물 섭취나 약물 투여를 쉽게 할

수 있다. 순수한 도포마취제는 lidocaine, benzocaine, tetracaine등을 용액, 겔, 연고나 분무형으로 이용할 수 있다. 항암화학용법이나 방사선치료시 발생하는 점막염에는 순수한 도포마취제이외에도 kaolin-pectin, aluminum chloride, sulcralfate, dyclonine HCl, diphenhydramine HCl, benydamine HCl등이 효과가 있는 것으로 보고 있다.

4. 스테로이드제

① 국소스테로이드제 : 코르티코스테로이드의 안정성과 효능은 미국의 FDA에 의해 공인되었고, 화학적 변형에 의해 여러 가지 코르티코스테로이드 생성물이 현재 사용되고 있으며, 역가가 약한 제제에서부터 매우 강력한 국소제제가 있다. 구강점막질환에는 외상성 궤양, 아프타성구내염, 편평태선, 알레르기 접촉성 구내염등에 이용하며, 약한 제제부터 사용하는 것이 원칙이며, 이에 효능이 없으면 강력한 제제로 처방한다(표 1).

② 병변내 주사요법(Intralesional injection) : Bleomycin, 5-Fu, chlorquine, interferons등이 사용되며, corticosteroid가 가장 흔히 이용된다. 병변내 주사요법이 적용되는 구강점막 질환은 대아프타와 편평태선, 점막 홍반성 루푸스이다. 스테로이드의 사용양은 3㎖를 초과하지 않고 가장 널리 쓰이는 제제중의 하나는 triamcinolone acetonide이며 대부분 2-10mg/ml가 적절한 농도이다.

표 1. 국소 코르티코스테로이드의 강도 및 종류

효력(Potency)	화학명(Generic name)	역가(Strengths, %)
Ⅰ. 약한 제제 (Low)	Alciometasone dipropionate	0.05
	Clocortolone pivalate	0.1
	Desonide	0.05
	Dexamethasone	0.04-0.1
	Dexamet hasone sodium phosphte	0.1
	Flumethasone pivalate	0.03
	Fluradrenolide	0.0125
	Hydrocortisone acetate	0.1-1
	Methylprednisolone	0.25-1
Ⅱ. 비교적 약한 제제(Medium)	Beciomethasone dipropionate	0.025
	Betamethasone benzoate	0.025
	Betamethasone valerate	0.05-0.1
	Clobetasone butyrate	0.05
	Desoximetasone	0.05
	Diflucortolone valerate	0.1
	Fluocinolone acetonide	0.01-0.25
	Fluradrenolide	0.1
	Hydrocortisone butyrate	0.1
	Hydrocortisone valerate	0.2
	Mometasone furoate	0.1
	Triamcinolone acetonide	0.015-0.1
Ⅲ. 강력한 제제(High)	Amcinonide	0.1
	Betamethasone dipropionate	0.05
	Desoximetasone	0.05-0.25
	Diflorasone diacetate	0.05
	Fluocinonide	0.05
	Halcinonide	0.025-0.1
	Triamcinolone acetonide	0.5
Ⅳ. 매우 강력한 제제(Very high)	Betamethasone dipropionate	0.05
	Clobetasol propionate	0.05
	Diflorasone diacetate	0.05

표 2. 경구용 스테로이드제

스테로이드제의 종류	상대용량(mg)	반감기(시간)
Hydrocortisone	20-240	8-12
Cortisone acctate	25-300	8-12
Prednisone	5-60	24-36
Methylprednisone	4-48	24-36
Triamcinolone	4-12	48
Paramethasone	2-24	36-54
Dexamethasone	5-9	36-54
Betamethasone	0.6-7.2	36-54

표 3. 구강진균감염증 치료에 이용하는 항진균제

약 제	구 성 (형 태)	
Nystatin	Cream	100,000 units/g
	Ointment	100,000 unit/g
	Pastille	100,000 unit/g
	Oral suspension	100,000 unit/ml
Amphotericin B	Oral suspension	100mg/ml
	Ointment	3%
	Lozenge	10mg
	Tablet	100mg
Clotrimazole	Troche	10mg
	Cream or lotion	1%
Miconazole	Oral gel	25mg/ml
	Cream	2%
	Tablet	250mg
Ketoconazole	Cream	2%
	Tablet	200 or 400mg
Itaconazole	Capsule	100mg
Fluconazole	Capsule	50 or 100mg

③ 전신 스테로이드제 : 스테로이드제의 작용기전은 일반적으로 소염작용과 면역억제 작용이 중요시되고 있다. 현재 8가지 경구용 스테로이드제가 사용가능한데 이들 제제는 각각 강도와 생물학적 작용시간이 다양하다(표 2).

약제의 선택은 임상양상에 따라 다를 수 있으나, 장기 작용제는 부작용이 현저하므로 prednisolone과 같은 중등 작용제가 광범위하게 그리고 장기투여에 주로 사용되고 있다. 천포창, 유천포창, 홍반성루프스, 다형홍반, 편평태선 및 아프타성 구내염등에 투여한다. Prednisolone을 기준으로 1일 20-60mg으로 시작하나 천포창과 같이 생명을 위협하는 질환인 경우에는 100-200mg부터 시작할 때도 있다. 첫 용량은 계속 유지하거나 만족할 만한 호전이 보일 때까지 증량하기도 한다. 병이 호전되면 투여량을 점차 감량(tapering)한다. 스테로이드의 전체 요구량을 줄이기 위해 천포창과 같은 특정 질환에 면역억제제인 azathioprine이나 cyclophosphamide를 병용하기도 하는데, 이렇게 함으로써 부작용을 줄이고 치료 효과적인 면에서도 유용한 것으로 알려져 있다.

5. 항진균제

구강영역의 진균 감염은 국균증, 모균증등 심부 진균 감염도 존재하지만 구강점막 질환을 초래하는 진

균감염은 캔디다증이 대부분이므로 이에 대한 치료에 대해 기술한다. 과거에 사용하던 nystatin과 amphotericin B와 같은 polyene 항진균제보다 발달된 여러 가지 국소 및 전신 약물이 현재 많이 이용하고 있다(표 3). 여러 imidazole 유도체가 국소용(clotrimazole 과 miconazole) 및 전신치료용(ketoconazole, bis-triconazole, fluconazole)이 1일1회 요법으로 이용된다.

대부분의 급성 구강 캔디다 감염은 국소 nystatin에 빠르게 반응하고 소인이 제거되면 재발하지 않는다. 1일 3-4회씩 7일에서 10일간 nystatin rinse로 대개 적절하지만 몇몇 저항성이 있는 경우 같은 기간 만큼의 추가 치료가 필요하다. 다른 방법으로는 nystatin을 Cream으로 도포하거나, oral pastille 또는 질정을 혀 밑에서 천천히 용해시켜서 이용할 수 있다. clotrimazole 트로키와 cream 그리고 miconazole cream 또한 구강 병변 치료에 이용할 수 있다.

급성 및 만성 캔디다증의 더 효과적인 치료와 환자가 쉽게 이용할 수 있는 방법은 ketoconazole 200mg 또는 fluconazole 100mg을 1일 1회 2주간 투여하는 용법이다. 이렇게 단기간 사용하면 간독성, 복통과 소양증과 같은 부작용은 거의 없다.

6. 항바이러스제(Antiviral Agents)

여러 가지 바이러스 특이 약물들이 개발되었지만 현재까지 바이러스 감염 치료에 일정하게 효과적인 유일한 치료제제는 입증되어 있지 않다. 정상 세포는 손상시키지 않으면서 선택적으로 바이러스만을 없애는 제제를 만들어 내는 데에는 어려움이 많아 바이러스 특이 복합물의 개발이 지연되어 왔다. 현재 acyclovir가 점막 피부 감염의 치료에 가장 커다란 효능을 보이고 있다. Acyclovir 사용의 이론적 근거는 이 약제가 DNA 중합반응을 억제하여 바이러스 증식을 방해하는 능력을 갖고 있다는 점이다. 5% acyclovir 연고를 하루에 5회 도포하면 구순 포진의 발병기간을 감소시키며 바이러스 증식을 억제하고 신체 다른 부위로 또는 다른 사람으로 전파되는 것을 감소시키는데 도움을 준다. 경구용 acyclovir는 200mg 정을 1일 5회 병변 치유 때까지 투여한다. 대상포진과 같은 심한 감염시에는 800mg을 1일 5회 사용한다. 면역억제 환자나 심한 질환시에는 병변이 완화될 때까지 매 8시간마다 kg 당 5mg을 정맥주사한다. 기타 바이러스 특이약물로는 vidarabine (ara-A)과 idoxuridine이 있으며 lithium과 같은 향정신성 약물이 바이러스 DNA 합성을 방해하는 것으로 알려지고 있다.

7. 외과적 요법

구강내에 비정기적으로 발생하는 질환이나 감염성 또는 전신적 배경을 가진 질환에는 적용할 수 없지만 백반증이나 편평태선, 점액 낭종, 혈관종과 같이 거의 일정한 부위에 국한하는 병소에 대해서는 병소를 절제, 적출한다. 때로는 점막이나 피부이식을 고려할 수도 있다. 또 최근에는 냉동외과술(cryosurgery)이나 레이저에 의한 절제도 고안되고 있다.

참 고 문 헌

1. 신금백, 고명연: 구강점막의 병변, 대한치과의사협회지 25(4): 323, 1987
2. 한경수, 정성창: 구강점막질환의 분류 및 진단, 대한치과의사협회지 25(4): 331, 1987
3. 신금백: 원인에 따른 구강점막 질환, 대한치과의사협회지 26(11): 985, 1988
4. 대한구강내과학회 역편: Color Atlas 구강점막질환, 진단과 치료, 고문사, 1988
5. 유홍균, 최종욱: 궤양성 구강질환-특성 및 감별진단, 한국의학사, 1994
6. 대한피부과학회: 피부과학, 개정 3판,1994
7. Bengel W, Veitman G, Loevy HT, Taschini P: Differential Diagnosis of Diseases of the Oral Mucosa, Quintessence Pub Co.1989
8. Tyldesly WR: Oral Medicine, 3rd ed. Oxford Medical Pub. 1989
9. Lewis MA, Lamey PJ: Clinical Oral Medicine, Wright, 1993
10. Regezi JA, Sciubba J: Oral Pathology, Clinical-Pathologic Correlations, 2nd ed, Saunders Co 1993
11. Lynch MA, Brightman VJ, Greenberg MS: Burket's Oral Medicine, Diagnosis and Treatment, 9th ed, Lippincott Co. 1994