

# 치주질환의 임상적 진단

경북대학교 치과대학 치주과학교실 부교수 서조영

치주질환은 초기에는 환자 자신이 전혀 모르는 가운데 진행되어 환자가 증상을 느낄 때 쯤이면 이미 병변이 상당히 진행된 상태가 되어 치료하기 어려운 경우가 많게 되므로 치주질환의 원인과 질병상태를 조기에 파악하여 치료하는 것이 중요하다. 치주질환을 진단하는데 있어서는 객관적인 임상적 기준을 필요로 하게 되며 치주질환의 활성도를 알아보기 위해서는 여러 임상적 변수가 동시에 필요하므로 우선 환자의 병력을 파악하고 구강의 및 구강내 검사를 완전히 시행한 후 환자의 치아와 치주조직상태를 검사하게 된다. 이 장에서는 치주질환의 진단에 필수적인 요인인 치아와 치주조직 검사에 대하여 중점적으로 얘기 하고자 한다.

## 치아의 검사

### 1. 치아의 닳음(wasting disease)

wasting이란 매끈하게 연마된 면의 형성이 특징적인 치질의 점진적 상실을 의미하며, 그 종류로는 침식(erosion), 마모(abrasion), 교모(attrition)등이 있다.

#### 1) 침식(erosion)

협면 치경부에 썩기모양의 함몰된 상태를 의미하며 치아의 장축에 수직되게 존재한다. 초기에는 법랑질에 국한되어 있으나 점차적으로 백악질뿐만 아니라 상아질까지 확장된다. 그 원인은 아직 잘 모르지만 산성 음료, 신 과일, 산성 타액 분비 등 복합적 효과가 원인으로 제안되고 있다.

#### 2) 마모(abrasion)

저작이외의 기계적 자극에 의한 치질의 상실을 의미하며, 매끈한 표면을 가진 점시모양이나 썩기모양의 함몰된 상태를 나타낸다. 마모(abrasion)는 법랑질보다 노출된 백악질에서 시작되어 상아질까지 확장된다. 마

모성이 강한 치약을 사용한 칫솔질과 clasp의 작용이 주원인으로 여겨지며, 특히 칫솔질시 치아 마모의 정도는 치약의 마모제와 치면에 대한 칫솔의 각도에 달려 있다. 치아 장축에 수직으로 칫솔질하면 가장 큰 치질 소실을 보이므로 잘못 된 칫솔질을 시행하고 있는 환자에 대해서는 그 방법을 수정 해 주어야 한다. 때때로 치아 사이에 핀이나 못과 같은 물체를 무는 습관의 결과로 전치부 절단면의 마모를 가져올 수가 있다.

#### 3) 교모(attrition)

대합치와 기능적 접촉에 의하여 교합면이 닳는 것을 의미한다.

## 2. 치아 착색(stain)

치아에 착색된 침착물이며 심미적인 문제가 가장 크다. 치아 착색은 일반적으로는 색이 없는 발육성과 획득성의 치아상 막에 대해 chromogenic, bacteria, 음식물, 화학성분에 의해 착색이 유발됨에 의해 생긴다. 이것은 색이나 구성 치아표면의 접촉정도에 따라 다양하다.

### 1) 갈색 착색

얇고, 투과성이고, 획득성이며, 세균이 없는 착색된 막이다. 이런 착색은 주로 충분한 칫솔질을 하지 않거나 청정작용이 부적절한 치약을 사용할 경우에 나타난다. 이것은 거의 대부분 상악 구치의 협측면과 하악 전치부의 설측면에 나타나며 주로 탄닌에 의한 것이다.

### 2) 흡연에 의한 착색

치아 성분의 갈색변색을 동반한 잘 떨어지지 않는 흑갈색이나 흑색의 표면 침착이다. 착색은 콜타르의 연소 산물로부터 그리고 담배액이 열구와 소(pits & fissure) 그리고 법랑질과 상아질을 관통함으로써 초래된다.

### 3) 흑색 착색

치아의 순설측의 치은 변연부에 얇은 흑색의 선으로 인접면에서는 넓은 반점으로 나타난다. 이것은 강하게 부착되어 있고 제거 후에도 다시 나타나는 경향이 있으며 여성에게 더 많이 나타나고 개인에 따라 좋은 구강 위생상태에서도 나타난다. 흑색착색은 특이하게 인간의 유치에서 어린이 우식의 낮은 이환율을 보인다. chromogenic bacteria가 관련되어 있다.

#### 4) 녹색착색

녹색이나 녹색을 띤 노란색으로 가끔씩 상당한 두께를 가지며 어린이에서 일반적이다. 이것은 enamel cuticle의 착색된 잔유물로 여겨지나 증명된 것은 아니다. 변색은 Penicillium과 Aspergillus와 같은 형광성의 세균이나 진균의 영향을 받는다. 녹색 착색은 상악의 전치부 순면의 치은쪽 1/2에 주로 나타나며, 소녀(43%)보다는 소년(65%)에서 더 자주 일어난다.

#### 5) 주황색 착색

녹색이나 갈색에 비하여 드물게 나타난다. 이것은 전치부의 순면이나 설면 모두에 나타난다. Serratia marcescens와 Flavobacterium lutescens이 의심되는 chromogenic균주로 제시되어지고 있다.

#### 6) 금속 착색

산업근로자가 금속이 함유된 먼지를 흡입하거나 구강을 통해 먹는 약제에 의하여 만들어지는 금속이나 금속염이 원인이 된다. 금속은 획득피막에 결합되어 표면 착색을 이루거나 치아성분내로 투과하여 영구적인 변색을 야기한다. 구리입자는 녹색착색 그리고 철은 갈색의 착색을 유발한다. 철분이 포함된 약제는 검은 황산철 침착을 이룬다. 다른 금속들도 가끔씩 착색을 유발하는데 망간은 검은색, 수은은 녹색을 띤 검은색, 니켈은 녹색 그리고 은은 검은색을 띤다.

#### 7) 클로로헥시딘 착색

G(+), G(-) 세균에 대해 광범위한 항균작용을 나타내는 소독제인 클로로헥시딘을 오랜 기간 구강세정제로 사용했을 때 나타난다. 클로로헥시딘 착색은 노란색을 띤 갈색에서 갈색과 유사한 색으로 구강 조직에 나타난다. 착색은 치아의 치경부나 인접면이나, 치태, 수복물, 혀의 표면에서 나타난다. 포유류나 미생물의 대사에 정상적인 매개체인 알데하이드나 케톤이 클로로헥시딘에 의한 변색을 이루는데 필수적으로 보인다. 치약에 의한 칫솔질이나 전문가에 의한 예방이 치아의 어떠한 착색도 제거할 수 있기 때문에 범람질이나 상

아질에 영구적인 착색은 임상적으로 나타나지 않는다. 유사한 착색이 알렉시딘에 의해서 나타난다.

### 3. 치아 동요도

모든 치이는 어느 정도의 생리적 치아 동요도를 가지며 이것은 치아마다 다르고 시간마다 다르다. 아침에 가장 크고 갈수록 줄어드는데 아침에 증가된 동요도는 수면중 제한된 치아 접촉으로 인하여 치아가 정출된 결과이다. 깨어 있는 동안 치아 동요도는 저작과 연하 작용시 치아를 intrusion 시킴으로써 감소된다. 단근치는 다근치보다 동요도를 더 많이 가지며 절치(incisor)에서 가장 크게 나타난다.

#### 1) 치아 동요의 원인

① 염증성 치주질환에 의하여 치아 지지조직의 상실은 치아 동요를 야기할 수 있다. 치아 동요의 양은 각각의 치근면에서 골 소실의 정도와 분포, 치근의 길이와 모양, 치근의 크기에 달려 있다. 짧고, 가는 치근은 같은 양의 골 소실을 가지는 정상 길이의 굵은 치근보다도 많은 치아 동요를 보인다. 골 소실이 여러 인자의 조합에 의한 결과이고 분리된 소견으로 나타나지 않으므로 치아 동요도의 심도는 골 소실의 양과 일치하는 것은 아니다.

② 외상성 교합 (trauma from occlusion), 즉 과도한 교합력이나 bruxism과 clenching 같은 비정상적 교합 습관에 의한 외상이 치아 동요를 야기 한다. 동요도는 hypofunction에 의해서도 증가 될 수 있다. 외상성 교합에 의한 동요도는 골이 흡수되고, 치주인대 간극이 넓어지며, 치주인대 섬유가 파괴되어 나타난다.

③ 치은이나 치근단에서 치근막으로의 염종의 확산이 동요도를 증가시킨다. 급성 치근단 농양에서부터 염증이 확산이 치주질환이 없이 치아 동요도를 증가시킬 수 있다.

④ 치주수술 후 일시적으로 치아 동요도가 증가된다.

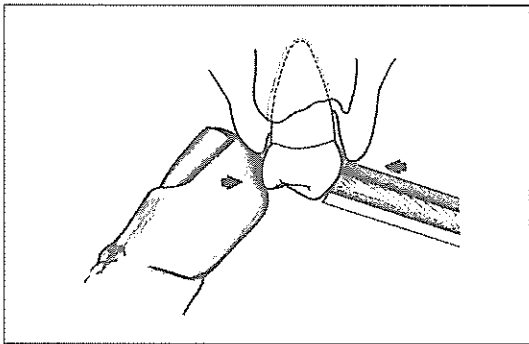
⑤ 치아 동요도는 임신 중에 증가하고 생리주기나 호르몬 피임제계의 사용과도 관련이 있다. 이것은 치주질환을 가진 환자 혹은 그렇지 않은 환자에서도 발생하며 치주조직의 물리화학적 변화 때문이다.

⑥ 치조골이나 치근을 파괴하는 악골내 질환도 동요도를 증가시킬 수 있다. 골수염과 종양 등이 이 범주에 속한다.

#### 2) 치아동요도의 측정 방법

① 먼저 환자로 하여금 최대 교두 교합위(Position of maximum intercuspation)로 입을 다물도록 한다. 그런 다음 오른쪽 둘째손가락으로 왼쪽 상하악 구치부 치아의 협면을 덮은 다음 환자에게 상하악 치아를 가볍게 맞부딪치도록 한다. 치아가 흔들리는 경우 반대악의 치아와 교합접촉될 때 약간의 동요가 일어난다. 이 동요는 촉진에 의하여 감지되는 진동(Fremitus)이라 불린다. 촉진에 의하여 감지되는 진동을 검사하면서 전치부와 오른쪽 구치부에 이 과정을 반복한다. 이 과정이 끝나면 환자에게 상하악 치아를 전후좌우로 이를 갈도록 하여 치아동요도를 검사한다.

② 치아 동요도의 상대적인 정도를 양적으로 평가하는 시도로써 2개의 기구의 비작업축끝을 변형 연필잡기로 양손에 쥘다. 검사하려는 치아의 인접치에 손가락 받침점을 둔다. 오른손에 잡은 기구의 끝으로 치아의 순면을 치아 장축에 수직으로 민다. 왼손으로는 치아를 밀어서는 안된다. 치아가 설측으로 이동된 거리를 관찰한다. 이번에는 왼손에 잡은 기구의 끝부분으로 설면을 밀어 치아의 이동 거리를 관찰한다.



### 3) 치아 동요도의 분류

1도 : 치관이 수평으로 1mm이내의 동요도를 보일 때

2도 : 치관이 수평으로 1mm이상의 동요도를 보일 때

3도 : 치관이 수직 및 수평으로 동요도를 보일 때

### 4. 외상성 교합(Trauma From Occlusion)

외상성 교합은 교합력 그 자체가 아니라 교합력에 의한 조직의 손상을 말하며, 교합력이 손상성이나, 그것이 치주조직에 위해를 주느냐를 결정하는 것이다. 외상성 교합을 의심하게 하는 치주 소견으로는 과대 치아 동요도, 방사선 사진상의 넓어진 치근막, 수직적 골 파괴, 골연하 낭, 병적 이동(특히 전치부) 등이 있다.

### 5. 치아의 병적 이동

치아 위치 변화를 주목해야한다. 특히 비정상적인 힘, 혀 내밀기 습관과 다른 습관을 주목해야 한다. 구치부에서 조기 접촉은 하악을 전방으로 이동시킴에 의해 상악 전치부 치주조직의 파괴와 병적 이동에 영향을 준다. 젊은 사람에서 병적 이동은 유년형 치주염의 징후가 될 수 있다.

### 6. 치아의 위치(Tooth Position)

치아의 위치는 환자가 치태를 제거할 수 있는 능력과 개개치아 혹은 몇 개 치아 주위의 골과 연조직의 해부학적 구조와 치주조직의 파괴에 영향을 줄 수 있다. 순측이나 협측으로 치우친 치아는 깨끗이 닦기가 힘들다. 더구나 이들 치아의 치근에는 협측이나 설측에 골이 없을 수도 있으므로 이러한 부위는 치은이 퇴축되거나 치주낭이 형성되기 쉽다.

정상적인 치간 접촉관계를 상실하여 서로 중첩된 치아들은 대개 청결을 유지하기 어렵다. 왜냐하면 치아가 중첩되어 칫솔, 치실, 기구등이 접근하기 힘들기 때문이다. 이들 치아는 대개 치근이 서로 가까이 있기 때문에 치간중격골이 있어도 극히 얇다. 이와 같은 곳에 염증이 퍼지면 급속히 치주낭이 깊어진다. 개방성 접촉(Open Contacts)은 발생학적으로 일어나기도 하며 수복물의 부적절한 접촉관계 또는 발치나 치주질환으로 인한 치아이동으로도 생길 수 있다. 개방성 접촉에서는 음식물이 끼게되고, 치태침착이 용이하며, 침착된 치태를 제거하기가 어렵다.

### 7. 현존 수복물(Existing Restoration)

부적절한 수복물은 여러 가지 면에서 치태침착을 야기함으로써 치은 염증을 유발시킬 수 있다. 즉 치은 가까이에서 수복물이 두꺼운 경우, 개방성 변연(Open margin)인 치아와 수복물 사이에 간격이 있는 경우, 삭제된 치아의 변연을 넘어서 수복물이 지나치게 연장되어 있는 돌출 변연(Overhangs margin)이 있는 경우, 수복물의 표면이 매끄럽지 않은 경우, Composite, Silicate, Plastic restoration에 마모되어 함몰부가 생겨 있는 경우, 인접면 외형이 두꺼워서 치간유두를 누르는 경우 침착되는 치태를 제거하기 어렵다.

### 8. 치아 과민증(Hypersensitivity)

치은퇴축에 의해 노출된 치근면은 온도 변화나 접촉 자극에 과민할 수 있다. 환자는 술자에게 과민한 치아를 호소하며, 술자는 탐침자나 찬 공기로 반응 상태를 점검할 수 있다.

### 9. 타진시 민감성

이것은 치주인대의 급성 염증소견을 나타내며, 치아 장축에 각각 다른 각도로 치아를 조심스럽게 타진해보므로써 염증에 이환된 부위를 찾을 수 있다.

### 10. 폐구시 치열

폐구시 치열을 검사하는 것은 불규칙적으로 배열된 치아, 정출치, 부적절한 인접접촉, 식편압입 등 치태 축적이 되는 상태를 알 수 있다.

#### 1) 피개교합(overbite)

전치부에서 가장 잘 볼 수 있고 치아가 치은을 치고 식편압입을 유도함으로써 치은 염증, 치은 비대, 치주낭 형성이 동반될 수 있다.

#### 2) 개교교합(openbite)

상하악 치아간에 비정상적 수직 공간이 존재하는 것으로서 전치부에서 가장 잘 발생하고 구치부에서도 이따금 보인다. 음식물 저작시 야기되는 기계적 청정작용이 감소됨으로써 음식물 잔사의 축적, 치석 형성, 치아 정출을 일으킬 수 있다.

#### 3) 교차교합(cross bite)

상악치아에 대한 하악치아의 관계에서 상악 치아가 하악 치아의 설측에 존재하는 교합 상태를 말한다. 교차교합은 양측성 혹은 편측성 또는 한 개의 대합치간에만 존재할 수 있다. 외상성 교합, 식편 압입, 하악치아의 이개와 이와 연관된 치은과 치주질환이 야기될 수 있다.

## 치주조직의 검사

### 1. 치태와 치석

치태의 침착량과 침착 범위, 치은연상치석과 치은연하치석의 침착량과 침착부위를 조사한다. 치태는 착색제에 의해서 염색정도에 따라서 치태의 침착 정도를 확인한다. 치석은 탐침에 의해서 검사하며 치은연하치석의 검사는 공기 주사기로 공기를 조심성있게 치은연하에 불어 넣으면서 시진을 한다.

### 2. 치은

치은은 정확한 관찰이 이루어지기 위해서는 그전에 건조가 이루어져야 한다. 습윤한 치은에서의 빛의 반사는 세밀한 면을 가려버린다. 시진과 기구를 이용한 탐침이나 촉진에 의하여 농양 형성 위치와 병적인 변화를 감지할 수 있다.

#### 1) 치은의 색조(Color)

건강한 치은의 색조는 연분홍(Coral pink)이나, 피부색이나 인종에 따라 밝은 갈색에서 어두운 갈색에 이르는 색소의 침착이 치은에 나타나는 경우도 흔하다. 질병에 이환된 치은은 다른 색을 띠게 된다.

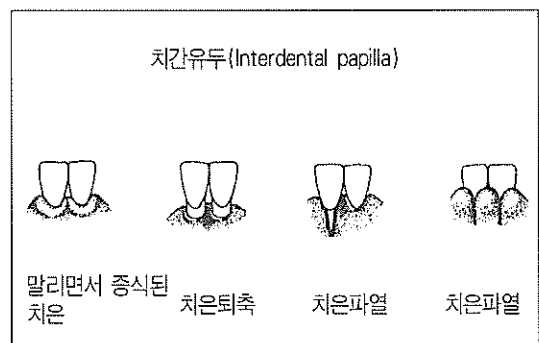
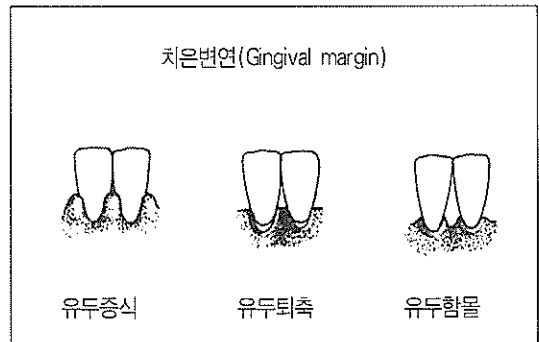
분홍색 - 오래 지속된 치주병소가 있는 경우, 치은에 섬유화가 일어남으로 색조의 변화가 나타나지 않는다. 이 경우 치은은 여전히 분홍색을 띠고 있으므로 진단할 때 다른 조직변화도 주의 깊게 관찰해 보아야 한다.

붉은색 - 홍반(Erythema)이며, 초기 또는 급성염증과 연관된 경우이다.

푸른 자색(Bluish-purple) - 청색증(Cyanosis)이며, 많이 진행된 염증 또는 만성 염증일 때 나타난다.

#### 2) 치은의 형태(Contour)

치은에 염증이 생기면 붓거나 증식하며, 질병이 진행됨에 따라 조직이 파괴되므로 치은변연과 치간유두는 정상보다 치근단쪽에 위치하게 된다.



3) 치은의 치밀도 및 견고성

건강한 치은은 치밀한 섬유성이며 치아와 골조직에 단단하게 부착되어 있으므로 기구로 젓혀려고 해도 젓혀지지 않는다. 치은에 염증이 생기면 약하고 스폰지와 같은 조직이 부어 올라서 채액이 차며(edematous) 치아의 주위에 느슨하게 적합되어 있고 기구의 측면으로 가벼운 압력을 가하거나 압축공기를 분사하면 쉽게 치아면에서 떨어진다. 그러나 오래 지속된 치주질환인 경우, 치은은 섬유성이 될 수 있다.

4) 치은출혈

치은출혈은 치은염증의 진단에 가장 확실한 징후이다. 건강한 치은은 가벼운 탐침으로 출혈되지 않으나 염증이 있는 치은에서는 유리치은변연과 치주낭에 부드럽게 탐침을 하면 출혈이 일어난다.

5) 치은표면(Texture)

건강한 유리치은은 표면이 매끈하고 약간 반짝거리며 부착치은은 점채(Stippling)라고 하는 미세한 함몰이 있다. 치은에 염증이 생기고 붓게 되면 점채가 소실되어 부착치은의 표면도 매끈하고 반짝거리게 된다. 그렇지만 치은의 표면 변화는 가장 믿을 수 없는 염증의 징후 일 것이다.

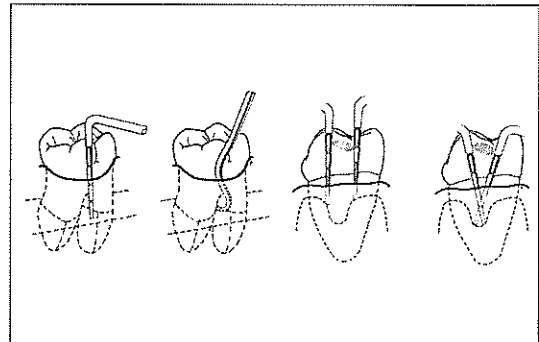
3. 치주질환 진단시 사용되는 임상지수

제시되어진 모든 임상지수중에 Gingival Index와 Sulcus Bleeding Index가 가장 실용적이고 가장 쉽게 임상에 이용될 수 있다. Gingival Index(Löe and Silness)는 임상에서 치은 건강도의 초기치료 전과 후, 모든 외과적 치료의 전과 후를 비교할 수 있는 치은 염증 상태의 평가를 제공한다. Sulcus Bleeding Index(Muhlemann and Son)는 객관적이고 쉽게 재현이 가능한 치은 상태의 평가를 제공하며 조기 염증 변화와 치주낭 기저부에 위치한 염증부위의 존재유무를 검진 하는데 매우 유용하다.

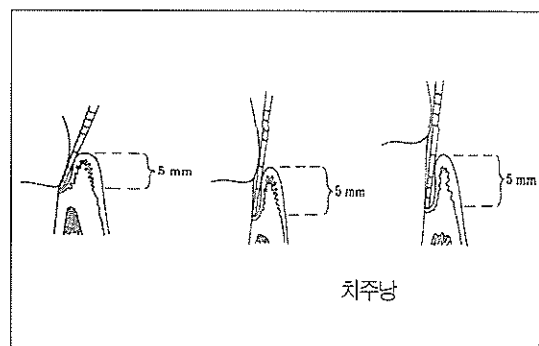
4. 치주낭(Periodontal pockets)

치주낭을 측정하는 유일한 방법은 치주 탐침기(Periodontal probe)로 주의 깊게 탐침하는 것이다. 치주낭은 연조직의 변화이므로 방사선학적 검사로 검진이 되지 않는다. 방사선 사진은 치주낭이 의심되는 부위의 골소실을 보여줄 뿐 치주낭의 존재나 깊이를 보여주지는 않으므로 골을 변화시키지 않는 한 치주낭은

제거전과 제거후의 차이가 없다. 치주낭의 깊이에는 생물학적 또는 조직학적 깊이와 임상적 혹은 탐침깊이가 있다. 생물학적 깊이는 치은변연에서 치주낭의 기저부(접합상피의 치관쪽 끝) 까지 거리로 적절히 제작된 조직절편에서만 측정할 수 있다. 탐침깊이는 치주탐침기를 치주낭내 삽입시 미약한 저항감을 느낄 때 까지 들어가는데 까지 거리이다. 치주낭내에서 치주탐침기의 투과 깊이는 치주탐침기의 크기, 들어갈 때 힘, 투과 방향, 조직의 저항, 치관의 풍용도 인자에 의존한다.

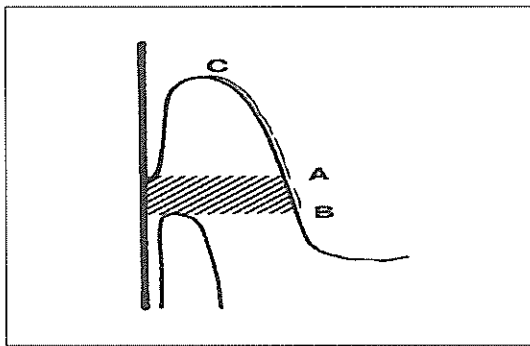


또한 정확한 치주조직의 상실 정도를 파악하기 위해서 부착수준(attachment level)을 측정하여야 한다. 부착수준은 치주낭 깊이에서 치은 변연에서 백악법랑경계부까지 거리를 뺀 것이다. 낭의 기저부가 백악법랑경계부에 위치해 있다면 부착소실은 0 이며 치은변연이 백악법랑경계부와 일치할 때 부착소실은 치주낭 깊이와 같다. 치은변연이 백악법랑경계부의 하방에 위치했을 때, 백악법랑경계부에서 치은변연까지 거리를 치주낭깊이에 더해야 하므로 부착소실은 치주낭깊이보다 더 크다. 치주낭깊이가 표시된 차트에 치은변연을 그리는 것이 이런 중요한 점을 명확하게 하는데 도움이 될 것이다.



5. 부착치은의 양

치주낭 기저부와 치은점막경계부의 관계를 결정하는 것은 중요하다. 부착치은의 폭은 치은점막경계부와 치은열구나 치주낭 기저부의 외측면까지 거리이다. 이것은 유리치은을 포함하는 각화치은의 폭과 혼돈되어서는 안된다. 부착치은의 폭은 치은의 전체 폭에서 치은열구나 치주낭 깊이를 뺀 것이다. 치은점막경계부 구별하기 위한 방법으로는 입술이나 뺨을 당기거나, 무딘 기구로 인접 점막 밀거나, keratin을 염색하는 Schiller's potassium iodine으로 점막을 염색하는 방법이 있다.



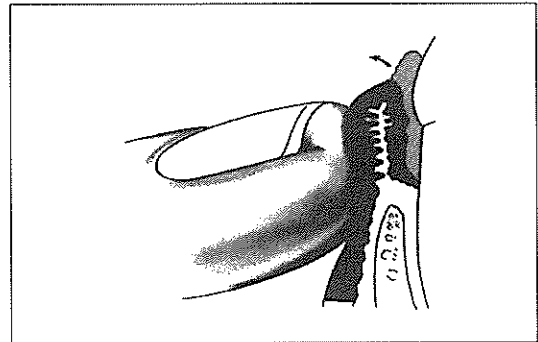
6. 치조골 상실

치조골의 수준은 임상적, 방사선학적 검사로 평가된다. 탐침은 방사선상에서 치근에 의해 가려진 협, 설측 치조골의 높이와 형태, 치간부 치조골의 형태를 결정하는데 도움을 준다. 마취후 실시하는 transgingival probing은 치조골의 형태에 대한 부가적 정보를 제공하는 보다 정확한 방법이다.

7. 배농(suppuration)

치주낭에 농(pus)가 있는지 결정하기 위해서 인지(index finger)를 변연치은의 외측면에 대고 치관부를 향해 밀어 올리는 동작(rolling motion)으로 압력을 가한다. 화농성 삼출액은 내부 치주낭 벽에서 형성되므로 외부 외양 검사는 농의 존재를 알지 못하므로 손가락 압력없이 육안적 검사는 불충분하다. 농형성은 모든 치

주낭에서 나타나는 것이 아니라 손가락 압력은 농의 존재가 의심되지 않는 부위에서 농을 탐지해낼 수 있다.



8. 치주농양(Periodontal abscess)

치주농양은 구강내 세균의 감염으로 치아주위 조직의 국한성 화농성 염증을 말하는데 이는 또한 측방농양으로 알려져 있다. 치주농양의 진단은 병력과 임상적 그리고 방사선학적 소견의 상호관계를 필요로 하고 있다. 의심되는 부위는 변연 부위에서 깊은 부위까지 통로가 있나 알아보기 위해 각 치아면에 대하여 치은 변연부를 따라 조심스럽게 탐침해야 한다. 농양은 형성된 치주낭과 같은 치근면에 위치하는 것은 아니다. 협설면에 있는 치주낭은 치간쪽으로 치주농양을 형성할 수 있다. 치주농양은 치주낭이 시작되는 곳을 따라 있기보다는 치근면쪽에 국한되어 있다. 이는 치주낭이 구불구불한 경로를 따를 때 배농이 잘 안되기 때문이다. 또한 치주농양과 치근단 농양과의 감별진단이 되어야 한다.

농양의 특징 비교

	치주농양	치근단농양	치은농양
Origin	치주낭	치수	감염
치아상태	vital	non vital	vital
X-Ray	측벽을 따라 Radiolucency	Apical rarefaction	no change
기타		Fistulous opening	보통혈적으로

## 참고문헌

- 이만섭(1984), 치주과학, 송산출판사.
- Armitage GC, Svanberg GK, and Loe H(1977) : Microscopic evaluation of clinical measurements of connective tissue attachment levels. J. Clin. Periodontol., 4:173
- Carranza F(1966):Glickman's Clinical Periodontology. Saunder, p.344
- Daneshmand H, and Wade AB(1976):Correlation between gingival fluid measurements and microscopic characteristics of gingival tissues. J. Periodontol., 11:35
- Grant D, Stern I, and Everett F(1979):Periodontics. 5th Ed. 443
- Gratt BM, Sickles EA, and Armitage GC(1980):Use of dental xero-radiographs in periodontics:comparion with conventional radiographs. J. Periodontol. 51:1
- Greenberg J, Laster L., and Listgarten MA(1976):Transgingival probing as a potential estimator of alveolar bone level. J. Periodontol. 47:514
- Greenstein G, Gaton J, and Polson AM(1981):Histologic characteristics associated with bleeding after probing and visual signs of inflammation. J. Periodontol. 52:420
- Greenstein g(1981):Association between crestal lamina dura and periodontal status. J. Periodontol., 52:362
- Hancock EB(1981):Determination of periodontal disease activity. J. Periodontol., 52:492
- Lindhe(1983):Textbook of periodontology. Munksgaard. P.298
- Listgarten MA(1980):Periodontal probing : What does it mean? J. Clin. Periodontol., 7:165
- Listgarten MA, and Hellden L(1978):Relative distribution of bacteria at clinically healthy and periodontally diseased sites in humans. J. Clin. Periodontol., 5:115
- Listgarten MA, and Mao R, and Robinson PJ(1976):Periodontal probing. The relationship of the probe tip to periodontal tissue. J. Periodontol., 47:511
- MacPhec T, and Carvley G(1975):Essentials of periodontology and periodontics. Blackwell. 19
- Magnusson I, and Listgarten MA(1980):Histological evaluation of probing depth following periodontal treatment. J. Clin. Periodontol., 7:26
- Muhlemann HR(1976):Tooth mobility: a review of clinical aspects and research findings. J. Periodontol., 38:686
- Prichard J(1979):The diagnosis and treatment of periodontal disease. p.91
- Rateitschak KH, Wolf HF, and Hassel TM(1985): Color Atlas of Periodontology. Thieme. p.33
- Silvertson JF, and Burgett FG(1976):Probing of pockets related to the attachment level. J. Periodontol., 47:281
- Spray JR, et al.(1978):Microscopic demonstraion of the position of periodontal probes. J. Periodontol. 49:148
- Van Der Velden U, and De Vries JH(1978):Introduction of a new periodontal probe.
- The pressure probe. J. Clin. Periodontol., 5:188