

한국재래산양 신생아 중뇌에서의 Tyrosine Hydroxylase 면역반응세포 분포에 관한 연구

극동정보대학 물리치료과

김동대

The study of dopaminergic immunoreactive cell distribution in mesencephalon of korean native goat newborn

Kim, Dong-dae

Dept. of physical therapy, college of kukdong

- ABSTRACT -

I investigated that tyrosine hydroxylase immunoreactive cells distribution in mesencephalon of korean native goat newborn by immunohistochemical method.

The results obtained in this study were summarized as following.

1. It were observed TH-IR cells in substantia nigra pars compacta, ventral tegmental area, substantia nigra pars reticular, central linear nucleus and retrorubral field of Midbrian.
2. TH-IR cells were observed that to mass on several areas in substantia nigra pars compacta and substantia nigra pars reticular.
3. TH-IR cell process observed short or non and it were protruded irregular direction.

서 론

dopamin의 약리학적 작용은 혈관 D_1 -수용체에 작용하여 혈관 확장을 일으키며 용량을 증가시킬 경우 β - 및 α -수용체도 흥분시킨다. 혈관 D_1 -수용체가 흥분되면 adenylyl cyclase가 활성화되어 세포내 cyclic AMP가 증가하며 이로써 혈관 특히 콩팥혈관 및 내장 혈관이 확장된다. 따라서 소량의 dopamine을 주입하면 신혈류량, 사구체 여과율 및 Na^+ 배설이 증가한다. 그러므로 dopamine은 각종 shock에서 심박출량 감소로 인한 콩팥기능 장애를 예방 치료하는데 효과적으로 쓰인다. 용량을 증가하면 β -수용체가 흥분되어 심근 수축력이 증가하며 수축기 혈압이 상승한다. 그러나 말초저항 혈관의 수축이 미약하고 내장 혈류량 및 신혈류량이 증가하므로 이완기 혈압은 중등도 용량까지는 별 변동이 없어 맥압(pulse pressure)은 증가한다. 그러나 대량을 주입하면 혈관 α -수용체가 흥분되어 혈관 수축이 일어나서 epinephrine과 비슷한 효과를 나타낸다. dopamine은 중추신경계에서 중요한 신경전달물질로 작용하며 기저핵(basal ganglia)에 대량 함유되어 parkinson병과 밀접한 관계가 있다. 그러나 dopamine은 혈액-뇌 장벽(blood brain barrier)을 통과하지 못하므로 말초혈관내에 투여할 경우 중추효과는 나타나지 않으며 임상에서는 심장성, 외상성, 저혈량성 shock에 사용되며 패혈성 shock에도 사용될 수 있다. 특히 빈뇨증이 동반된 경우나 말초혈관저항이 정상 또는 낮은 shock환자에서 이 dopamine이 효과적이며 자세 조절 특히 불수의 운동에 중요한 역할을 하는 것으로 알려져 있으며 dopamine이 결핍될 경우 parkinson's syndrome을 유발케한다는 보고가 있다¹⁻³⁾.

한국재래산양은 우리나라 산간지역과 농촌지역에 분포하고 있는 종으로서 아직까지 한국내에서 그 실

험빈도가 많지 않다. 그리고 발달단계에 있는 뇌에 대한 연구는 다른 실험동물에서도 미흡한 상태이다. 그러므로 본 연구자는 한국재래산양 신생아의 중뇌의 TH 면역반응세포가 어떻게 분포하고 있는지를 확인하고자 본 연구를 수행하였다.

재료 및 방법

1) 실험동물

건강하다고 생각되는 한국재래산양(25-30kg)암컷 5마리를 이용하여 신생아를 출산직후에 희생시켜 이용하였다.

조직처리 : 한국재래산양 신생아의 흉강을 열고 심장에서 나오는 오름대동맥을 통하여 canular를 삽입하여 0.1M PBS (pH 7.2)로 10분간 수세하고 50분간 0.4% paraformaldehyde로 전고정을 실시한후, 골검자를 사용하여 뇌를 Π 집어내어 0.4% paraformaldehyde(4℃)에 넣고 48시간 후고정시킨 후 빙결방지를 위해 10%, 20%의 sucrose에 각각 48시간씩 침지시켰고 30% sucrose에 가라앉을 때까지 침지시켜 deep freezer에 냉동보존시켰다. 그리고 중뇌를 정중시상면으로 절단시킨 후 절반씩을 이용하여 40um두께로 연속냉동절편을 실시하였다.

2) 면역조직화학적 방법

항체 및 시약 : 토끼에서 추출한 dopamine 항체 TH(Tyrosine hydroxylase)를 1% Triton X-100이 함유된 PB용액으로 희석(1:1000)하여 1차항체로 사용하였다. 2차 항체는 biotinylated swine anti-rabbit immunoglobulins(Biomaker 제품)을 이용하였으며, 이 항체를 1% bovine serum albumin, 0.3% Triton X-100이 함유된 PB로 희석(1:300)하여 사용하였다. 발색을 위해서는 peroxidase-conjugated streptavidin (Biomaker 제품)을 같은 기질용액에 1:300으로 희석하여 반응시킨 후 0.1M

PBS(pH7.4) 100ml당 3,3'-diaminobenzidine-4HCL(Sigma 제품 이하 DAB) 0.4g 용해한 50ml용액에 침전물이 없도록 하기 위하여 여과지로 2회 여과한 다음 이 용액에 과산화수소수를 0.0045% 되도록 첨가시켜 사용하였다.

면역염색 : 중뇌의 절편을 0.1M PBS에 5분간 3회 수세하고, 1% H₂O₂(in 0.1M PBS)에 30분간 그리고 1% normal swine serum에 1시간동안 반응시켰다. 그리고 다시 0.1M PBS에 5분간 3회 수세를 실시하였고, 1차항체(rabbit anti cow GFAP)를 72시간 40C에서 반응시킨 다음 0.1M PBS에 5분간 3회 수세를 실시하였다. 2차항체(biotinylated Anti rabbit IgG)에 24시간 반응시켰고 0.1M PBS에 다시 5분간 3회 수세하였다. Avidin-biotin-peroxidase complex(vector kit)를 이용하여 12시간 반응시킨 후 0.1M PBS에 5분간 3회 수세를 실시하여 3,3'-diaminobenzidine용액으로 발색시켰고 1차 증류수에 발색을 정지시킨후 gelatin이 입혀진 slide에 조직절편을 올리고 건조시켜 cover glass를 덮어 광학현미경하에서 면역반응을 나타낸 세포와 그 부위의 사진을 촬영하여 현상시켰다.

TH 면역반응세포의 검색 : 면역조직화학반응 결과 한국재래산양 중뇌의 각 부분에서 면역반응을 보인 dopamine신경세포체의 분포상태를 도별로 작성하여 세포체를 표시하였다. Dopamine신경핵의 위치에 따라 면역반응 신경세포의 유형, 세포돌기의 주행방향, 특징 등을 비교 관찰하였다.

실험성적

면역조직화학염색에 의한 광학현미경적 관찰 : 중뇌부위에 TH의 항체를 이용하여 면역조직화학염색에서 TH항체에 의한 면역반응이 관찰되었다.

중뇌 (Midbrain) :

중뇌 부위에서 TH항체에 반응하는 신경세포체 및 섬유가 관찰되었으나, 전체적으로 신경섬유는 짧았으며, 홀극형으로 방향성은 일정하지 않게 관찰되었다.

① 흑색질(Substantia nigra)과 배쪽피개영역(Ventral tegmental area) 흑색질에 나타나는 TH면역반응신경세포는 크게 세부분으로 나누어지는데 흑색질의 치밀부, 배쪽피개영역 및 그물부분이다.

흑색질의 치밀부(Substantia nigra pars compacta) : 많은 수의 TH면역반응세포체가 여러부위에서 밀집되어 관찰되었으며, 세포체와 신경섬유의 방향은 홀극형으로 일정한 방향으로 관찰되지 않았다.

흑색질의 배쪽피개영역(Ventral tegmental area) : 흑색질 치밀 부분의 내측부분과 중뇌의 정중선쪽으로 인접하여 위치하고 있었으며, 이 부위에서의 TH면역반응세포체는 전체적으로 산재되어 관찰되었다.

흑색질의 그물부분(Substantia nigra pars reticulata) : 많은 수의 TH면역반응세포체를 여러부위에서 밀집되어 있는 것이 관찰할 수 있었고 대부분의 세포체들이 그물부분의 배측부위인 대뇌다리(cerebral peduncle)근처에 존재하고 있었으며 뚜렷한 세포돌기는 관찰되지 않았다. 뿐만 아니라 본 영역에서는 정중선 가까이에 위치한 중심선핵(central linear nucleus)에서 다수의 면역반응신경세포가 관찰되었다.

② 적색핵뒤영역(retrorubral field)

적색핵뒤영역 : 대수의 TH면역반응세포체들이 산재되어 관찰되었고, 돌기는 짧게 다방향성으로 관찰되었다.

고찰

뇌에 분포하는 Catecholamine신경세포에 관한 연구는 면역형광항체법, 면역조직화학법, 자기방사측정

법을 이용하여 많은 연구자들에 의해서 수행되어져왔다^{3,5,6)}. Dopamine은 tyrosine이 촉매제에 의해 epinephrine으로 변화되어 가는 과정중의 중간대사물인 catecholamine의 일종으로 그 자극이 복강내 실질장기내의 혈류량을 조절함으로써 배뇨 또는 빈뇨 등을 만들 수 있을 것으로 사료되었다. 이러한 catecholaminergic neuron은 TH, DBH, PNMT항체를 이용하여 뇌에서 그 분포를 알고자 많은 연구자들이 연구를 수행하여 왔다.

중뇌 dopamine신경계는 흑색질-줄무늬체계통(nigrostriatal system)과 중간변연-중간줄무늬체계통(mesolimbic-mesostriatal system)으로 대별된다는 보고가 있으며⁹⁾, 흑색질-줄무늬체계통은 행동학적 반응과 운동의 시작을 조절하는데 중요한 역할을 하며¹⁾ 이 계통의 손상시에는 수의적 운동의 시작에 장애가 있는 파킨슨씨병이 유발되는 것으로 알려져 있다⁸⁾. 배쪽피개영역의 세포는 중간변연-중간피질계통(mesolimbic-mesocortical system)에 포함되는데 이 계통의 기능은 아직 많은 부분이 밝혀지지 않았으나 사고, 감정 및 인식에 관한 요소를 포함하고 있을 것으로 추측되며 자가자극(self stimulation), 먹고 마시는 것과 같은 소비성행동을 포함하는 다수의 행위와 관련이 있는 것으로 보인다⁹⁾. 흰쥐 중뇌의 dopamine성 신경세포의 분포를 보면 적색핵뒤영역, 흑색질 및 배쪽피개영역에서 관찰된다고 보고하였다^{3,6,10)}. 그리고 흑색질과 배쪽피개의 dopamine성 신경세포는 흑색치밀부분군, 배쪽피개군 및 흑색질그물부분군의 3군으로 분류되었으며 그 외에 중심선핵과 적색핵뒤영역에서도 관찰되었다. 이와 같은 연구결과는 흰쥐에 대한 연구보고에서 흑색질 및 배쪽피개영역에서 dopamine성 신경세포군이 관찰되었다는 연구보고와 유사하였고, 한국산야생등줄쥐에서의 연구와 유사하였다.

참 고 문 헌

1. Bjorklund A, Lindvall O : Dopamine-containing system in the CNS. In Handbook of chemical neuroanatomy, Vol. 2. Classical transmitters in the CNS (Part I), eds. Bjorklund A, Hokfelt T, Amsterdam, Elsevier Science Publishers BV, pp. 55-122. 1984
2. Choy VJ, Watkins WB : Immunocytochemical study of the hypothalamo-neurohypophysial system. II. Distribution of neurophysin, vasopressin and oxytocin in the normal and osmotically stimulated rat. Cell Tissue Res 180(4):467-90 1977
3. Dahlstrom A, K Fuxe: Evidence for the existence of monoamine containing neurons in the central nervous system. I. Demonstration of monoamines in cell bodies of brainstem neurons. Acta. Physiol. Scand. 62(suppl232):1-55, 1964.
4. Hokfelt T, Marternsson R, Bjorklund A et al : Distributional maps of tyrosine-hydroxylase-immunoreactive neurons in the rat brain. In Handbook of chemical neuroanatomy. Vol. 2. Classical transmitters in the CNS (Part I), eds. Bjorklund A, Hokfelt T, Amsterdam, Elsevier Science Publishers BV, pp. 277-379, 1984.
5. Hokfelt T, O Johansson, K Fuxe et al : Immunohistochemical studies on the localization and distribution of monoamine neuron systems in the rat

- brain: I. Tyrosine hydroxylase in the mes- and diencephalon. *Med. Biol.* 54:427-453, 1976.
6. Lidbrink P, G Jonsson, K Fuxe : Selective reserpine-resistant accumulation of catecholamines in central dopamine neurons after DOPA administration. *Brain Res.* 67:439-456, 1974.
 7. Lindvall O, A Bjorklund : The organization of the ascending catecholamine neuronsystems in the rat brain as revealed by the glyoxylic acid fluorescence method. *Acta. Physiol Scand.* 412:1-48, 1974.
 8. Marsden CD : The mysterious motor function of the basal ganglia: the Robert Wartenberg Lecture. *Neurology* 32:514-539, 1982.
 9. McGeer DL, Eccleto JC, McGeer EG : Molecular neurobiology of the mammalian brain. 2nd ed. New York, Plenum Press, pp 337-338, 1987.
 10. Ungerstedt U: Aphagia and adipsia after 6-hydroxydopamine induced degeneration of the nigro-striatal dopamine system. *Acta. Physiol. Scand.* 367:95-121, 1971.
 11. YG Jung, KS Kim, CH Lee, WK Yoon, BH Hyun, YS Oh, MH Won, MK Kim. dopaminergic neurons of the substantia nigra and ventral tegmentum in the stripped field mouse (*apodemus agrarius coreae*). *Korean J. Vet Res.* 37(3):499-508, 1997

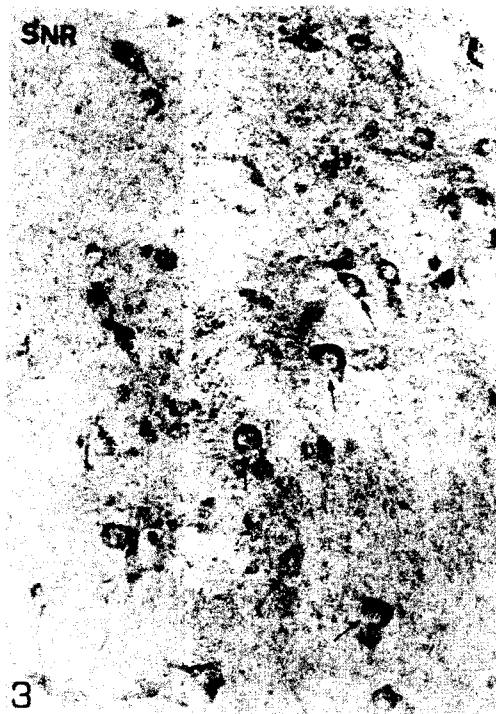
Legends for Figures



- Fig. 1. TH-immunoreactive cells of the substantia nigra on the midbrain in newborn of Korean native goat. VTA: ventral tegmental area, mp: median pontine, SNC: substantia nigra pars compacta, SNR: substantia nigra pars reticulata, CLi: Central linear nucleus, RRF: Retrorubral field, X40
- Fig. 2. TH-immunoreactive cells of cerebral aqueduct on the midbrain in newborn of Korean native goat. CA: Cerebral aqueduct, arrow: TH immunoreactive cell, X40
- Fig. 3. TH-immunoreactive cells of substantia nigra pars reticulata on the midbrain in newborn of Korean native goat. SNR: substantia nigra pars reticulata, arrow: TH immunoreactive cell,

X200

- Fig. 4. TH-immunoreactive cells of substantia nigra pars compacta on the midbrain in newborn of Korean native goat. SNC: substantia nigra pars compacta, arrow head: TH immunoreactive cell process, X200
- Fig. 5. TH-immunoreactive cells of central linear nucleus on the midbrain in newborn of Korean native goat. CLi: Central linear nucleus, arrow head: TH immunoreactive cell process, X200
- Fig. 6. TH-immunoreactive cells of Retrorubral field on the midbrain in newborn of Korean native goat. RRF: Retrorubral field, arrow head: TH immunoreactive cell process, X200

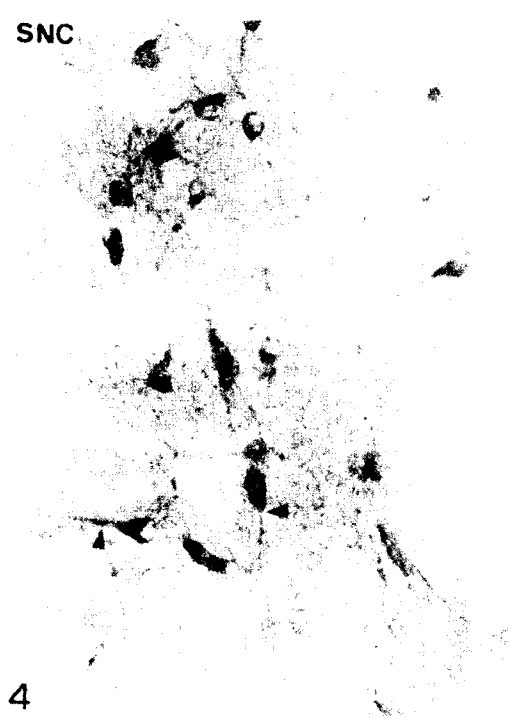


2

3

SNC

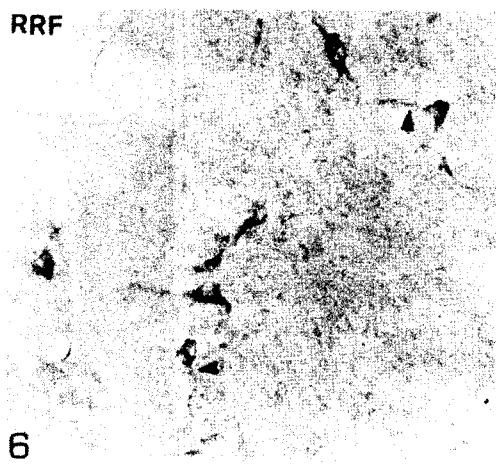
CLi



5

RRF

4



6