

## 대퇴골에 발생한 방골성 지방종 - 1례 보고 -

가톨릭대학교 의과대학 성빈센트병원 정형외과

강용구 · 이한용 · 고해석 · 유기원 · 송주현 · 장일석

- Abstract -

### Parosteal Lipoma in the Femur - A Case Report -

Yong-Koo Kang, M.D., Han Yong Lee, M.D., Hae Seok Koh, M.D.,  
Kee Won Rhyu, M.D., Joo Hyoun Song, M.D., and Il Suck Jang, M.D.

*Department of Orthopedic Surgery, St. Vincent's Hospital,  
College of Medicine, The Catholic University of Korea*

A parosteal lipoma is a benign tumor containing mature adipose tissue and is intimately related to the adjacent periosteum. We experienced a very rare case of parosteal lipoma arising from the shaft of femur. A 46 years old lady visited the hospital with complaining of slowly growing mass in her thigh for 7 month. Initially, it was difficult to differentiate from osteochondroma, parosteal osteosarcoma or liposarcoma. Based on the assessment of plain radiogram and magnetic resonance imaging, it was suspected the parosteal lipoma or osteosarcoma. Marginal excision was performed, and it was confirmed to parosteal lipoma histologically. We present the case with review of literatures.

**Key Words :** Femur, Parosteal lipoma, Marginal excision

### 서 론

방골성 지방종은 전체 지방조직 종양의 약 0.3%의 빈도를 보이는 드문 종양이다. 임상적으로는 수년간 서서히 자라는 무통성 종괴가 특징이며 때로

신경압박 증상을 나타내는 경우도 있다. 단순 방사선학적으로는 만곡, 경화, 미란, 과골증 등 골변형이 나타날 수 있으며 방골성 골 육종, 지방 육종 등의 악성 종양과 감별 진단이 쉽지 않다. 방골성 지방종은 악성 변화와 재발이 매우 드문 종양으로, 외과적 절제술 후 결과가 매우 양호하므로 수술 전 진

※통신저자 : 강 용 구

경기도 수원시 지동 팔달구 93

가톨릭대학교 의과대학 성빈센트병원 정형외과학교실

Tel : 0331) 249-7114, Fax : 0331) 254-8228, E-mail : KYK77@Bora.dacom.co.kr

단이 중요한 의미를 갖는다.

저자들은 대퇴골 간부에 발생한 방골성 지방종 1례를 경험하였기에 그 결과를 보고하고자 한다.

### 증례 보고

46세 여자 환자가 좌측 대퇴 내측 중간부에 발생한 통증성 종괴를 주소로 내원하였다. 종괴는 내원 7개월 전에 처음 발견되었으며 서서히 커지는 것 같다고 호소하였다. 과거력상 좌측 슬관절의 퇴행성 관절염으로 약 8개월 전에 물리 치료를 받은 것 외에는 특이한 것이 없었다. 임상적 검사를 시행한 결과 종괴의 크기는 약 5×5cm 정도였고, 주위와 경계가 명확하고, 단단하며 심부에 고정되어 있었고, 압통이 있었다. 신경학적 이상 소견은 관찰할 수 없었다. 검사실 검사에서도 이상 소견은 없었다.

단순 방사선학적 검사에서는 좌측 대퇴골 간부 내측에 불규칙하게 돌출된 골 용기가 관찰되었고, 주위 연부 조직은 지방 조직 음영과 유사한 방사선 투과 음영을 보였다(Fig. 1). 자기공명영상 검사에서는 대퇴골 간부에 주위 조직과 경계가 분명한 타원형의 종괴가 골 피질에 밀접하게 붙어 있었으나 골 수와는 연결성이 없었다. 또한 종괴의 내부는 비균일성을 보이며, 지방 조직과 같은 신호 강도로 T1 강조 영상에서는 고 신호 강도, T2 강조 영상에서는 중간 신호 강도, 가돌리니움을 이용한 조영 증강 영상에서는 조영 증강이 되지 않았다(Fig. 2).

상기 검사 결과들을 토대로 방골성 골 육종, 지방종 혹은 지방 육종 등을 의심하여 종괴에 대한 광범위한 절제 연을 설정하여 외과적 절제술을 시행하였다. 대퇴골의 결손 부위는 동종골 및 자가골 이식으로 채워 주었다. 조직 검사에서 지방 세포로 구성되어 있는 지방종이 총판화된 성숙골을 둘러싸고 있는 모습이 관찰되어 방골성 지방종이었음을 확인할 수 있었다(Fig. 3). 환자는 수술 후 1년 6개월이 경과하였는데 국소 재발이나 원격 전이 없이 일상적인 활동 중이다.

### 고 찰

방골성 지방종은 신체 어느 곳에서나 생길 수 있는 지방종의 높은 발생 빈도와는 대조적으로 전체

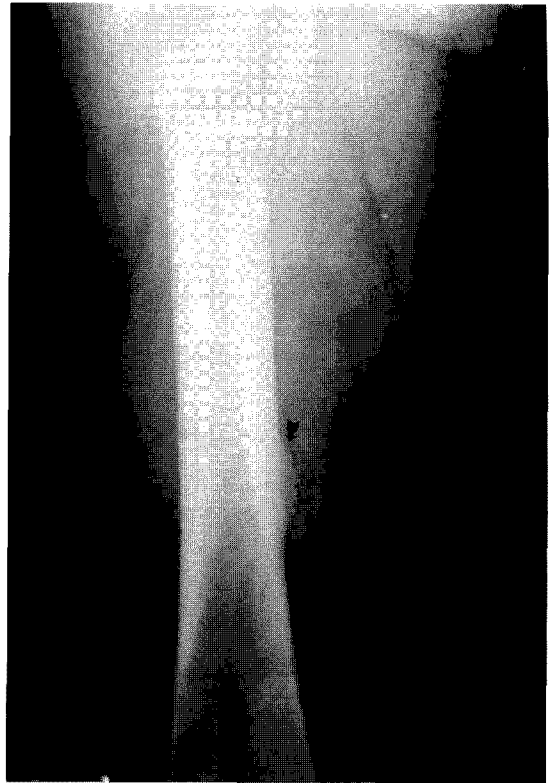
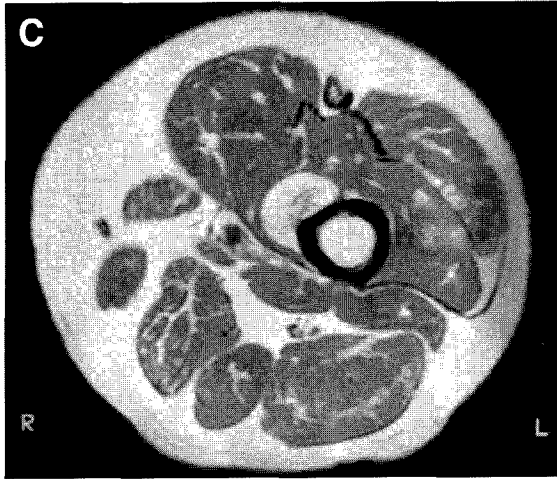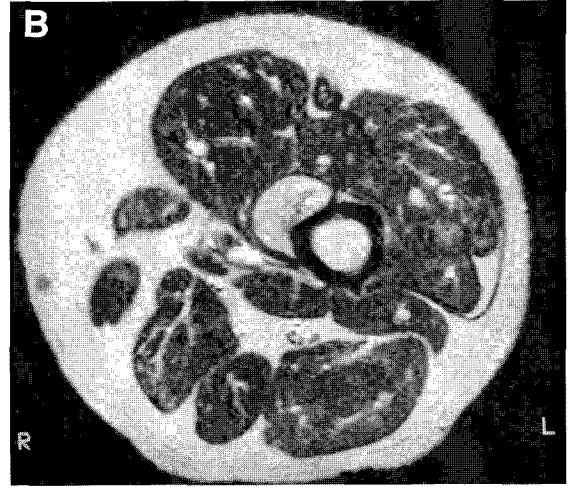
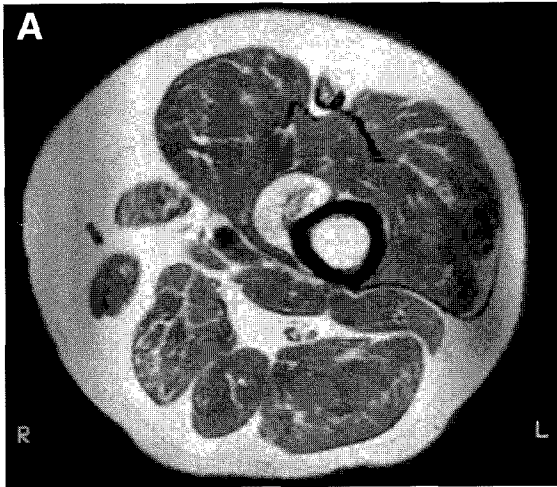


Fig. 1. Anteroposterior radiograph of the left femur shows irregular bony protuberance(arrow) with subtle surrounding radiolucent fat density(arrowheads).

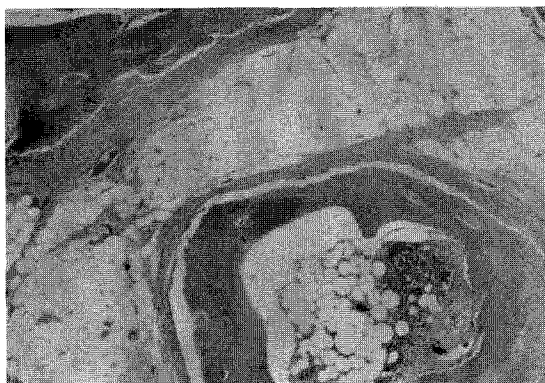
지방종의 약 0.3%만을 차지하며<sup>1)</sup>, 대부분 무통성의 종괴로서 골막에 밀접하게 위치한 지방 조직에서 기원하는 종양이다. 방골성 지방종은 1888년 Power<sup>5)</sup>에 의해 처음 명명되었으며, 골막에서 기원되는 것이 아니라고 주장하였다.

방골성 지방종의 호발 부위는 Fleming 등<sup>1)</sup>은 여러 증례 보고들을 분석한 결과 대퇴골, 요골, 경골, 비골 순서라고 하였으며 본 증례는 대퇴골에서 발생하였다. 방골성 지방종의 주된 증상은 무통성 종괴인데 아주 드물게 동통이 유발되는 경우도 있으며, 때로 종괴가 주위 신경을 압박하여 운동 혹은 감각 신경의 장애를 초래할 수도 있다<sup>3,6)</sup>. Moon과 Marmor<sup>3)</sup>는 요골 근위부에 발생한 20례의 방골성 지방종을 분석해 본 결과 11례에서 신경 압박 증상이 동반되었다고 하였다. 본 증례는 동통은 있었으나 운동 신경 압박 증상은 없었다.

방골성 지방종은 완전 절제술을 한 경우에는 재발이나 악성 변화를 일으키는 경우가 없으므로 수술 전



**Fig. 2.** Axial T1-weighted MR image shows the area of bony protuberance surrounded by a well-defined, ovoid mass. The mass was not connected with the cortical and marrow bone(A). Axial T2-weighted MR image(B). Axial T1-weighted MR image after intravenous administration of gadolinium shows no enhancement in this mass(C).



**Fig. 3.** Photomicrograph of the pathologic specimen shows the lamellated mature bone surrounded by lipoma that was composed of lipocytes(hematoxylin and eosin stain,  $\times 20$ ).

감별 진단이 매우 중요하다<sup>1,2,4</sup>. Fleming 등<sup>1</sup>은 감별 질환으로 결절종, 골육종, 혈관종, 섬유종, 섬유 육종 등이 있지만 지방 육종과의 감별이 중요하다고 하였다. 본 증례는 방골성 골 육종, 골연골종 등과 감별 진단을 하기가 쉽지 않았는데 임상적으로 종괴가 서서히 커지기는 하였으나, 심한 통증, 체중 감소 등의 악성 종양 때 자주 동반되는 증상들이 없었고 단순 방사선 검사에서 종괴에 인접해서 대퇴골의 과골증이 있었으며 자기공명영상 검사에서는 대퇴골 간부에 주위 조직과 경계가 분명한 종괴가 골 피질에 밀접하게 붙어 있었으나 골수와는 연결성이 없었으므로 방골성 지방종으로 의심할 수 있었다. 특히 Murphey 등<sup>4</sup>은 방골성 지방종이 자기공명영상 검사에서 장골의 표면에 밀접해서 골 성장물(bone excrescences)이 있고, 이 성장물을 성숙한 지방 조직이 둘러 싸고 있으며 종

피와 골수와는 연결성이 없는 특징적인 양상을 나타내기 때문에 자기공명영상 검사가 아주 중요한 진단 기법이라고 하였다.

방골성 지방종에 대한 치료는 지방 종괴의 절제와 골막을 포함한 골 성장물의 제거를 원칙으로 하며, 특히 종양의 크기가 크고 주위 신경을 압박해서 신경학적 증상이 유발된 경우에는 즉각적인 수술적 치료가 필요하다<sup>1)</sup>. 종양 절제 후에는 재발이 거의 없고 악성 변화가 없는 것으로 되어 있다. 본 증례에서는 비교적 광범위한 절제술과 그로 인해 생긴 결손부에 시멘트 충진을 동시에 시행하였고 수술 후 1년 6개월 동안 추시한 결과 재발이나 악성 변화의 소견은 없었으며, 장기 추시가 필요할 것으로 사료되었다.

## REFERENCES

- 1) **Fleming RJ, Alpert M and Garcia A** : Parosteal lipoma. *AJR*, 87:1075-1084, 1995.
- 2) **Lichtenstein L** : Tumors of periosteal origin. *Cancer*, 8:1060-1069, 1955.
- 3) **Moon N and Marmor L** : Parosteal lipoma of the proximal part of the radius. A clinical entity with frequent radial-nerve injury. *J Bone Joint Surg*, 46-A:608-614, 1964.
- 4) **Murphey MD, Johnson DL, Bhatia PS, Neff JR, Rosenthal HG and Walker CW** : Parosteal lipoma. MR imaging characteristics. *AJR*, 162:105-110, 1994.
- 5) **Power DA** : Parosteal lipoma, or congenital fatty tumor, connected with periosteum of femur. *Trans Pathol Soc London*, 39:270-272, 1888(cited from Mirra JM ed. *Bone tumors*. 1st ed. Philadelphia, Lea & Febiger : 1748-1753, 1989).
- 6) **Richmond DA** : Lipoma causing a posterior interosseous nerve lesion. *J Bone Joint Surg*, 35-B:83, 1953.