

AIDS 환자에서 뉴모시스티스 카리니 폐렴 (P. carinii pneumonia)과 유사한 소견을 보인 비특이적 간질성 폐렴 (Nonspecific interstitial pneumonitis) 1예

고려의대 내과학교실, 방사선과학교실*, 병리학교실†

이상엽, 오유환*, 김한겸†, 신봉경†, 박상면, 이신형, 신 철, 심재정, 조재연, 강경호, 유세화, 인광호

= Abstract =

A case of Nonspecific Interstitial Pneumonitis Mimicking Pneumocystis carinii Pneumonia in HIV-Positive Patient

Sang Yeub Lee, M.D., Yu Whan Oh, M.D.*, Han Kyeom Kim, M.D.†, Bong Kyung Shin, M.D.†, Sang Myun Park, M.D., Sin Hyung Lee, M.D., Chol Shin, M.D., Jae Jeong Shim, M.D., Jae Youn Cho, M.D., Kyung Ho Kang, M.D., Se Hwa Yoo, M.D., Kwang Ho In, M.D.

Department of Internal Medicine, Radiology* and Pathology†, College of Medicine, Korea University, Seoul, Korea

The prevalence of nonspecific interstitial pneumonitis(NSIP) in HIV-positive patients with pulmonary disease has varied from 11 to 38%. But NSIP in HIV-positive patients is indistinguishable from Pneumocystis carinii pneumonia(PCP) clinically and radiologically. The number of HIV-positive patients is less in Korea than in western developed countries, so little attention has been paid to the differential diagnosis between NSIP and PCP.

We report a case of NSIP in HIV-positive, 61-year-old man which mimicked PCP. He presented with cough, sputum and mild exertional dyspnea. Lung sound was clear. But, chest X-ray and HRCT demonstrated diffuse patch and bilateral ground-glass opacities in central and perihilar area of both lung. Microbial pathogens were

Address for correspondence :

Kwang Ho In, M.D.

Pulmonary Division, Department of Internal Medicine, Korea University Anam Hospital

126-1, 5Ka, Anam-Dong, Sungbuka-Ku, Seoul, Korea, 136-075

Phone : 02-920-5316 Fax : 02-929-2045 E-mail : khin@ns.kumc.co.kr

not found on sputum, BAL fluid and tissues taken by TBLB. In transbronchial lung biopsy specimen, interstitial infiltrates with lymphocytes were distributed on peribronchiolar regions. A pathologic diagnosis of NSIP was suggested, he received symptomatic treatment. The follow-up chest X-ray showed near complete resolution. (Tuberculosis and Respiratory Diseases 1999, 47 : 843-849)

Key words : HIV-positive, NSIP, PCP.

서 론

AIDS 환자에서 호흡기 질환은 흔히 발생한다. 뉴모시스티스 카리니 폐렴(pneumocystis carinii pneumonia, PCP)과 같은 감염질환이 가장 흔하며, 비호치킨씨 림프종, 카포시 육종과 같은 악성종양이 호흡기 질환을 발생시킨다. 그 외에 림프구성 간질성 폐렴(lymphocytic interstitial pneumonitis, LIP), 비특이적 간질성 폐렴(nonspecific interstitial pneumonitis, NSIP)과 HIV 감염과의 관련성이 알려져 있으며, 탈락성 간질성 폐렴(desquamative interstitial pneumonitis, DIP), 폐포단백증(alveolar proteinosis)도 발생할 수 있는 것으로 보고되고 있다¹.

이 중에서 비특이적 간질성 폐렴은 AIDS 환자의 11~38%에서 발생하는 흔한 질환이다²⁻⁵. 그러나, 임상소견과 방사선학적 소견이 뉴모시스티스 카리니 폐렴과 동일하며^{3,5-7}, 국내에서는 서구 선진국에 비하여 AIDS 환자가 드문실정으로, HIV-양성 환자에서 뉴모시스티스 카리니 폐렴과 비특이적 간질성 폐렴의 감별진단을 소홀히 하는 경우가 많으며 비특이적 간질성 폐렴이 보고 된적이 없다. 이에 저자들은 뉴모시스티스 카리니 폐렴과 유사한 임상소견과 방사선학적 소견을 보였으나, 기관지 폐포세척술과 경기관지 폐생검상 조직학적으로 비특이적 간질성 폐렴으로 확진된 1예를 보고하고자 한다.

증 례

환 자 : 남자 61세

주 소 : 2주전부터 시작된 기침, 객담, 노작성 호흡

곤란

현병력 : 평소 별다른 호흡기증상은 없던 분으로, 2주전부터 기침, 객담과 정도의 노작성 호흡곤란이 지속되어 내원하였다.

과거력 : 약 1년전 HNP로 수술 받았으며, 당시 수술을 받았음.

개인력 : 직업은 경비원

진찰소견 : 내원시 활력증후는 혈압 110/70mmHg, 체온 37°C, 맥박수 분당 92회, 호흡수 분당 20회였다. 구강 및 인후부에 특이사항 없었고, 흉부 청진상 호흡음은 깨끗하였고, 악설음이나 천명음은 들리지 않았다. 복부 및 사지말단에 특이사항 없었다.

검사실소견 : 말초혈액 검사상 백혈구수 8,270/mm³ (호중구 70.2%, 림프구 16.5%, 호산구 9.3%), 혈색소 15.8g/dL, 혈소판수 264,000/mm³ 였고, BUN, 크레아티닌, 간기능 검사, 일반뇨검사 모두 정상이었다. HIV western blot 검사상 양성이었다, CD4⁺ 림프구수 56/mm³, CD4/CD8 비가 0.04였다.

동맥혈가스검사상 pH 7.369, PCO₂ 27.1mmHg, PO₂ 77.6mmHg, AaDO₂ 6.8mmHg 였고, 폐기능 검사상 FEV₁ 2.32 l (예측치의 90%), FVC 2.98 l (예측치의 82%), FEV₁/FVC 78%, DLCO 54% 였다. 단순흉부 X-선(Fig. 1) 및 HRCT 검사상(Fig. 2) 양측폐에 미만성 젓빛 유리음영이 양측폐문부 주변으로 관찰되었다. 객담 검사상 그람염색, AFB 도말검사, 진균 및 미생물 배양검사, 세포학적 검사상 동정되는 원인균은 없었으며, GMS(Gomori's Methanamine Silver), Giemsa 염색을 시행하였으나 특이소견 없었다.

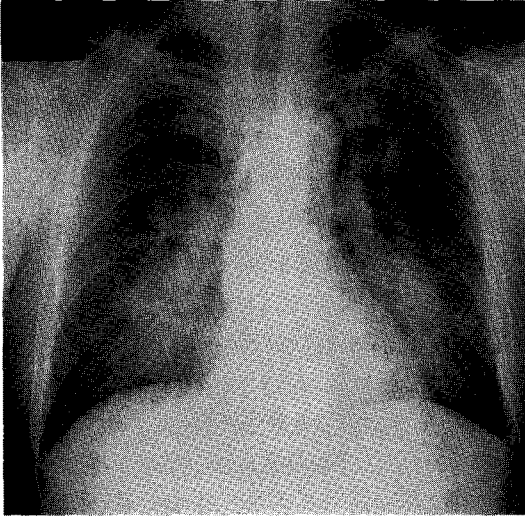


Fig. 1. On admission, chest PA shows hazy increased opacity such as ground glass opacification in both hilar area.

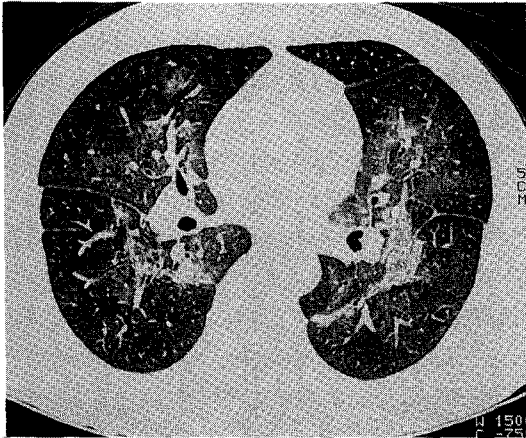


Fig. 2. On admission, HRCT shows diffuse patch and bilateral ground glass opacity in central and perihilar area. Some thick and irregular fibrosis are noted among this perihilar ground glass opacity.

치료 및 경과 : 기관지내시경을 시행하여 폐포세척술과 우중엽 내측분엽에서 경기관지 폐생검을 시행하였다. 기관지 폐포세척액에서, 림프구 분획이 92%, 호중구 분획이 8% 였고, 그람염색, AFB 도말검사,

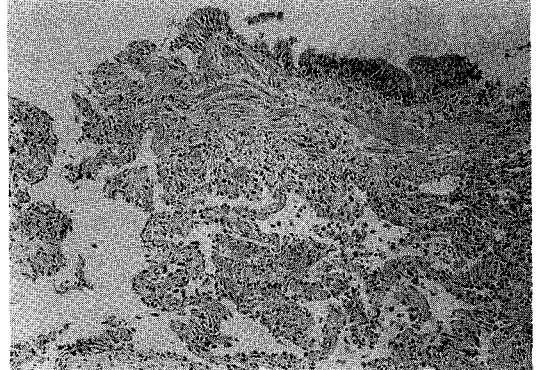


Fig. 3. Transbronchial lung biopsy specimen shows interstitial infiltrates with lymphocytes distributed on mainly a peribronchiolar region. (H&E, $\times 40$)

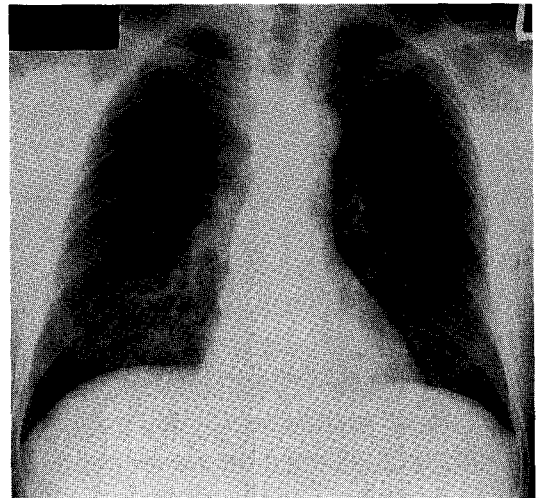


Fig. 4. One month later, the ill defined infiltrates in both lung fields were improved. Minimal irregular opacities are still noted in both lower lung fields.

진균 및 미생물 배양 검사, 세포학적 검사상 동정되는 원인균은 없었다. GMS, Giemsa 염색을 시행하였으나 특이소견 없었고, 조직검사상 뉴모시스티스카리나나 거대세포바이러스(cytomegalovirus)가 의심되는 소견은 없었고, 세기관지 주위 간질내 림프구 침윤에 의한 염증반응이 관찰되었다(Fig. 3). 이상의 임상소

견과 검사결과로 비특이적 간질성 폐렴으로 확진하고, 항생제나 부신피질스테로이드는 투여하지 않고 대증적 요법만 시행하였다. 1개월 후 추적검사한 단순흉부 X-선 사진상 내원시 보였던 폐 침윤은 대부분 호전되었고(Fig. 4), 현재 외래추적 관찰중이다.

고 찰

AIDS 환자에서 호흡기 질환은 흔히 발생하며, 거의 모든 환자에서 적어도 1회이상 발병한다. 가장 흔한 원인은 감염질환으로, 특히 뉴모시스티스카리니 폐렴은 AIDS 환자의 65~80%에서 적어도 한번 발생할 정도로 흔하다. 그 외에 비특이적 간질성 폐렴, 카포시 육종, 결핵, 진균감염 등이 있다. 그 중에서 비특이적 간질성 폐렴은 임상양상과 방사선학적 소견이 뉴모시스티스 카리니 폐렴과 동일하고^{3,5-7}, 뉴모시스티스 카리니 폐렴과 마찬가지로 AIDS 환자에서 비교적 흔한 질환이다. 따라서, 비특이적 간질성폐렴과 뉴모시스티스 카리니 폐렴의 감별진단이 중요하다. Sattler 등⁵은 특징적인 임상양상과 방사선학적 소견이 있어서, 경험 많은 의사가 뉴모시스티스 카리니 폐렴으로 진단하였던 200명의 환자를 기관지폐포세척술과 경기관지폐생검을 시행한 결과 20%에서 뉴모시스티스 카리니 폐렴이 아니었다고 보고하였다.

AIDS 환자에서 비특이적 간질성 폐렴의 진단적 정의는 1987년 Suffredini 등³이 처음 제안하였다. 즉, 기관지 폐포세척액과 기관지 병리조직에서 염색 또는 배양에 의해 어떠한 원인균도 발견되지 않으며, 조직 소견상 다양한 정도의 폐포손상이 있으면서, 대식세포, 폐포출혈, 림프구 침윤이 동반된 경우, 비특이적 간질성 폐렴으로 진단할 수 있다고 하였다. 이후, 1997년 Sattler 등⁵은, 표준적인 조직병리학적, 조직화학적, 세포학적 검사와 미생물 배양 검사상 원인균의 증거가 없고, 기관지 조직 소견상 폐포 격막내에 만성 염증이 존재하면 진단할 수 있다고 보고하였다.

본 증례에서는, 객담 및 폐포세척액에서 결핵 및 진균, 일반 박테리아에 대한 염색과 배양, 세포학적 검

사에서 어떠한 원인균을 발견할 수 없었으며, 뉴모시스티스 카리니를 진단하기 위하여 Giemsa, GMS 염색을 시행하였으나 뉴모시스티스 카리니의 증거는 없었다. 다만 현실적으로 거대세포바이러스나 헤르페스 심플렉스 바이러스, 엡스타인 바 바이러스에 대해서는 배양검사가 불가능하여 시행하지 못하였다. 그러나 기관지조직 소견상 이들 바이러스 감염을 의심할 만한 소견이 전혀 없었고, 또한 뉴모시스티스 카리니를 의심할 만한 소견도 없었다. 주로 림프구에 의한 폐포격막내 침윤을 특징으로 하는 만성염증소견이 관찰되어 비특이적 간질성 폐렴으로 확진하였다. 특별한 항생제, 항 바이러스 제제, 스테로이드 제제 투여 없이 대증요법만 시행하였는데, 추적 흉부 단순 X-선상 거의 정상소견으로 호전되어 미생물 감염이 원인이 아니라는 사실을 뒷받침할 수 있을 것으로 사료된다. 환자는 CD₄⁺ 림프구수가 56/mm³으로 심하게 면역이 저하된 상태로서, 만약 뉴모시스티스 카리니나 바이러스 등과 같은 미생물 감염이 원인이었다면 임상경과가 자연적으로 호전되지는 않았을 것이다.

AIDS 환자에서 NSIP의 발생빈도는 11~38%로 알려져 있으며²⁻⁵, Ognibene 등⁸은 호흡기증상이 없고, 흉부 단순 X-선상 정상소견을 보인 23명의 환자를 기관지 조직검사를 하여, 11명에서 비특이적 간질성 폐렴을 진단하였다고 보고하였다. Sattler 등⁵은 임상양상과 방사선학적 소견이 뉴모시스티스 카리니 폐렴과 유사하나, 뉴모시스티스 카리니 폐렴이 아니었던 67명의 환자중 24%가 비특이적 간질성 폐렴이었고, 따라서 뉴모시스티스 카리니 폐렴과 유사한 임상양상과 방사선학적 소견을 보이는 가장 흔한 질환은 비특이적 간질성 폐렴이라고 보고하였다.

AIDS에서 비특이적 간질성 폐렴의 원인과 병인기전은 아직 명확하게 밝혀져 있지 않다. HIV 자체와의 관련성이 제시되고 있는데, 비특이적 간질성 폐렴의 폐조직에서 HIV RNA가 검출되며^{7,9}, HIV 감염이 림프구성 폐포염을 발생시킨다¹⁰. 따라서 비특이적 간질성 폐렴의 원인으로 HIV 자체가 관련이 있고, HIV에 의한 폐의 또 다른 증후일 수 있다는 가설이

유력시되고있다.

AIDS에서 비특이적 간질성 폐렴이 과연 독립된 별개의 질환인지 아니면 단순히 원인균을 밝힐 수 없을 때 붙이는 제외 진단(exclusion diagnosis)인지에 대해서는 아직 논란이 있다. 비특이적 간질성 폐렴의 기관지 폐포세척액의 cytokine 조성은 뉴모시스티스 카리니 폐렴의 그것과 다르며, 따라서 단순히 제외진단이 아니라 별개의 독립된 질환이라는 주장이 우세하다⁵. 적어도 휴먼이나 이전에 있었던 기회감염증으로 생긴 결과는 아니라는 것으로 알려져 있다⁹.

조직학적으로는, 주로 림프구와 형질세포 침윤이 특징적이다. Travis 등⁹은 AIDS환자에서 비특이적 간질성 폐렴으로 진단된 46명의 조직을 조사하였는데, 80%에서 경도의 간질성 림프구 침윤, 20%에서 중등도의 간질성 림프구 침윤을 보고하였고, 주로 모세 기관지와 혈관 주변으로 침윤한다고 하였다. 그 외에, 폐포 대식세포의 침윤이 71%, 제 2형 폐세포의 증식이 18%, 간질내 섬유화가 12%에서 관찰되었다. Sattler 등⁵은 간질성 염증, 간질성 섬유화, 간질성 부종, 폐세포의 증식, 폐포 부종, 폐포 hyaline membrane, 폐포 염증, 기관지 염증과 혈관염 등이 비특이적 간질성 폐렴의 특이적인 조직이상소견이라고 하였다. 그런데, AIDS에서 비특이적 간질성 폐렴이라는 진단용어가 일반적으로 특발성 폐섬유화증의 분류에서 사용하는 비특이적 간질성 폐렴과 동일한 질환을 지칭하는지는 아직 논란이 있는 실정이다. 이에 대하여 Katzenstein 등¹¹은 비특이적 간질성 폐렴이라는 진단명이 AIDS, 골수이식환자, 항암제 치료를 받고 있는 환자와 같은 면역감소환자에서 적용되는 안되며 반드시 면역상태가 정상인 환자(immunocompetent host)에 국한되어 사용되어야 한다고 주장하였다.

임상 증상은 뉴모시스티스 카리니 폐렴과 동일하며, 뉴모시스티스 카리니 폐렴과 감별할 수 있는 특징적인 증상은 없다^{3,5-7}. 진성기침, 발열, 노작성 호흡곤란이 가장 흔한 증상이며, 상대적으로 뉴모시스티스 카리니 폐렴보다 증상이 경하고, 전혀 증상이 없는 경우도 있

다. 호흡음은 악설음이 청진되는 경우가 흔하다. 본 증례의 환자는 기침과 객담, 노작성 호흡곤란을 호소 하였으나, 객담양은 하루에 1차례 정도로 매우 적었으며, 노작성 호흡곤란도 계단을 올라갈 때 가슴이 약간 답답하나 불편하지는 않을 정도라고 표현하고 있어 증상은 경미하였다. 호흡음도 폐침윤 정도에 비해 상대적으로 깨끗하고 악설음은 청진되지 않았다.

방사선학적 소견은 양측성 간질성 폐침윤이 가장 흔하다(50~100%)⁷. Simmons 등⁶은 비특이적 간질성 폐렴 36예와, 뉴모시스티스 카리니 폐렴 52예를 비교하였는데, 간질성 폐침윤이 뉴모시스티스 카리니 폐렴에서 75%, 비특이적 간질성 폐렴에서 39%로 가장 흔하였고, 비특이적 간질성 폐렴에서는 단순 흉부 X-선상 정상소견을 보이는 경우도 44%로 보고하였다. 정상소견의 경우를 제외하면, 대부분에서 간질성 침윤소견을 보여, 방사선학적 소견으로는 뉴모시스티스 카리니 폐렴과 감별할 수 없다고 하였다. 그외에 폐포성 침윤이 3%, 흉막삼출만 있는 경우가 11%, 결절성 종양이 3%로 보고하였다. Suffredini 등³도 단순 흉부 X-선상 정상인 경우가 50%였다고 보고하고 있으며, 대부분에서 뉴모시스티스 카리니 폐렴의 경우보다 방사선학적 이상이 경한 것으로 알려져 있다. 본 증례에서도 간질성 침윤이 대칭적으로 양측 폐문 주변부로 있었고, 이것은 HRCT에서 젓빛유리음영으로 관찰되었다. 방사선학적 소견으로는 전형적인 뉴모시스티스 카리니 폐렴에 합당한 소견으로, 최초의 방사선학적 진단은 뉴모시스티스 카리니 폐렴이었고, 균이 증명 안된다면 비특이적 간질성폐렴의 가능성을 고려하였다.

폐기능 검사는 문헌 보고가 많지 않은데, DLCO는 대부분 정상이며, 동맥혈 가스 검사에서 산소분압과 이산화탄소 분압은 정상 또는 감소되며, AaDO₂는 32~35 정도로 알려져 있다⁷. 검사실 소견은, Sattler 등⁵이 비특이적 간질성 폐렴 16예, 뉴모시스티스 카리니 폐렴 32예를 비교하였는데, LDH가 비특이적 간질성 폐렴에서 정상범위였는데 비하여 뉴모시스티스 카리니 폐렴에서는 432±141 IU/L로 증가

되어 있었으며, 백혈구, 혈색소, 혈소판 수치는 차이가 없이 모두 정상범위였다. CD₄ 림프구 수(mm³)에서는 현저한 차이가 있었는데 뉴모시스티스 카리니 폐렴에서는 57±60, 비특이적 간질성 폐렴은 492±828로 비특이적 간질성 폐렴에서 유의하게 높았으며, 200미만인 것은 5예에 불과하였다. 본 증례에서는 CD₄ 림프구 수가 56으로 상당히 감소되어 있으며, 오히려 이들 연구에 의하면, 뉴모시스티스 카리니 폐렴을 더 선호할 수 있는 소견이었다. 그러나, CD₄ 림프구 수가 비특이적 간질성 폐렴과 뉴모시스티스 카리니 폐렴을 감별하는데 있어서 좋은 도구이긴 하나 절대적이지는 않다. Batungwanayo 등⁴은 아프리카, 르완다에서 호흡기 증상이 있는 AIDS 환자 111명을 기관지내시경 폐포세척술과 폐생검, 개흉 폐생검을 시행한 결과, CD₄ 림프구 수가 100/mm³ 미만인 환자에서 뉴모시스티스 카리니가 거의 없었다고 보고하였고, 이들은 아마도 아프리카의 환경에서는 뉴모시스티스 카리니가 서구선진국보다는 드물기 때문인 것 같다고 설명하였다. 우리나라에서는 아직 이에 대한 연구가 없는 실정으로, 좀 더 많은 증례들에 대한 연구가 필요할 것으로 사료된다.

임상경과는 일반적으로 특별한 치료없이 호전되며, 호전과 악화(wax and wane)를 반복하거나, 완치된 후 재발할 수도 있다. 하지만 적어도 호흡부전으로 악화되는 경우는 없으며, 이 질환에 의해서 사망한 예는 보고되어 있지 않다. 따라서, 만약 비특이적 간질성 폐렴으로 진단한 후 경과가 악화된다면 반드시 기관지내시경을 반복검사하여 다른 질환을 감별하는 것이 필요하다. 비록, 비특이적 간질성 폐렴의 예후는 좋으나, 이 질환의 진단후 환자들의 생존기간이 12~32개월로 짧기 때문에, 아마도 비특이적 간질성 폐렴의 발생이 AIDS 질환의 나쁜 예후인자일 수 있다는 가능성이 제안되고 있으며¹⁰, 호흡기감염질환과 악성종양이 속발하는 것이 흔한 것으로 알려져 있다⁷.

스테로이드의 치료효과에 대해서는 증명되어 있지 않으나 임상호전이 보고된 예가 있으며, 특별한 금기사항이 없으면 치료시도(clinical trial)를 해볼 수 있

다¹⁰. 본 증례에서는, 항생제, 항바이러스제, 스테로이드 제제 등을 투여하지 않고, 대증요법만으로 임상증상과 추적 단순 흉부 X-선이 거의 정상화되었고 완치된 것으로 사료되었다.

전술한 것처럼, AIDS에서 비특이적 간질성 폐렴이 독립된 별개의 질환인지, 그리고 특발성 폐 섬유화증의 분류에서 사용하는 비특이적 간질성 폐렴과 동일한 질환인지에 대해서는 아직 논란의 여지가 있는 실정이다. 이에 대해서는 더 많은 연구와 노력이 필요할 것으로 사료된다. 더불어 뉴모시스티스 카리니 폐렴으로 추정되는 AIDS 환자에서는 비특이적 간질성 폐렴에 대한 고려가 필요하며, 감별진단을 위해서 적극적인 연구와 노력이 필요할 것으로 사료된다.

요 약

저자들은 AIDS 환자에서 뉴모시스티스 카리니 폐렴과 유사한 임상소견과 방사선학적 소견을 보였으나, 기관지 폐포세척술과 경기관지 폐생검상 조직학적으로 비특이적 간질성 폐렴으로 확진된 1예를 경험하여 이를 보고하는 바이다.

참 고 문 헌

1. Conces DJ, Tarver RD. Noninfectious and nonmalignant pulmonary disease in AIDS. *J Thorac Imaging* 1991;6(4):53-59
2. Stover DE, White DA, Romano PA, Gellene RA, Robeson WA. Spectrum of pulmonary diseases associated with the acquired immune deficiency syndrome. *Am J Med* 1985;78:429-37
3. Suffredini AF, Ognibene FP, Lack EE, Simmons JT, Brenner M, Gill VJ, et al. Nonspecific interstitial pneumonitis: a common cause of pulmonary disease in the acquired immunodeficiency syndrome. *Ann Intern Med* 1987;107:7-13
4. Batungwanayo J, Taelman H, Lucas S, Bogaerts

- J, Alard D, Kagame A, et al. Pulmonary disease associated with the human immunodeficiency virus in Kigali, Rwanda: a fiberoptic bronchoscopic study of 111 cases of undetermined etiology. *Am J Respir Crit Care Med* 1994;149:1591-6
5. Sattler F, Nichols L, Hirano L, Hiti A, Hofman F, Hughlett C, et al. Nonspecific interstitial pneumonitis mimicking *Pneumocystis carinii* pneumonia. *Am J Respir Crit Care Med* 1997; 156:912-7
6. Simmon JT, Suffredini AF, Lack EE, Brenner M, Ognibene FP, Shelhamer JH, et al. Nonspecific interstitial pneumonitis in patients with AIDS: radiologic features. *AJR* 1987;149:265-8
7. White DA, Matthay RA. Noninfectious pulmonary complications of infection with the human immunodeficiency virus. *Am Rev Respir Dis* 1989;140:1763-87
8. Ognibene FP, Masur H, Rogers P, Travis WD, Suffredini AF, Fuerstein I, et al. Nonspecific interstitial pneumonitis without evidence of *Pneumocystis carinii* in asymptomatic patients infected with human immunodeficiency virus (HIV). *Ann Intern Med* 1988;109:874-9
9. Travis WD, Fox CH, Devaney KO, Weiss LM, O'Leary TJ, Ognibene FP, et al. Lymphoid pneumonitis in 50 adult patients infected with the human immunodeficiency virus: lymphocytic interstitial pneumonitis versus nonspecific interstitial pneumonitis. 1992;23:529-41
10. Griffiths MH, Miller RF, Semple SJG. Interstitial pneumonitis in patients infected with the human immunodeficiency virus. *Thorax*. 1995;50(11): 1141-6
11. Katzenstein AA, Myers JL. Idiopathic pulmonary fibrosis : clinical relevance of pathologic classification. *Am J Respir Crit Care Med*. 1998;157:1301-15