

## 폐림프관종증 1예

경희대학교 의과대학 내과학교실

조용선, 유지홍, 손상용, 조황래, 김수증, 한민수, 강홍모

= Abstract =

### Pulmonary Lymphangiomas

**Yong Seon Cho, M.D., Jee-Hong Yoo, M.D., Sang Yong Son, M.D.,  
Hwoang-Lae Cho, M.D., Soo Joong Kim, M.D., Min Soo Han, M.D., Hong Mo Kang, M.D.**

*Department of Internal Medicine, College of Medicine, Kyung Hee University, Seoul, Korea*

Pulmonary lymphangiomas is a very rare pulmonary lesion with an aggressive potential that occurs mainly in newborns, infants and young children of both sexes. It is characterized by pulmonary abnormalities of lymphatic system, showing an increased number of complex anastomosing lymphatic channels in the pleura, in the subpleural interlobular septa, and along the bronchovascular lymphatic route and uniformly fatal. We report a case of lymphangiomas behaving like lymphangiomyomatosis in a 26-year-old woman. (Tuberculosis and Respiratory Diseases 1999, 47 : 533-537)

**Key words :** Pulmonary lymphangiomas, Lymphangiomyomatosis, Lymphatic system.

### 서    론

폐림프관종증은 주로 소아연령층에서 발생하는 드문 폐림프계 질환으로, 성별에 따른 발생 빈도의 차이는 없다<sup>1</sup>. 대부분의 환자에서 기침, 호흡곤란 등의 비특이적 증상에서부터 기흉, 흉강삼출, 유미흉 등의 다양

한 임상증상을 보이며, 점진적인 호흡부전을 초래하여 사망에 이르는 진행성 폐질환이다<sup>2</sup>. 이 질환은 흉막과 흉막하의 소엽간 중격, 그리고 기관지혈관의 림프경로를 따라 복합적으로 문합하는 림프관의 수적증가를 특징으로 하며, 방사선적 소견으로는 미만성 간질성 폐음영의 증가를 보여 다른 간질성 폐질환과의 감별이

### Address for correspondence :

Jee-Hong Yoo, M.D.

Department of Internal Medicine, College of Medicine, Kyung Hee University.

1 Hoiki-dong, Dongdaemun-ku, Seoul, 130-072, Korea

Phone : 02-958-8193 Fax : 02-968-1848 E-mail : honglung@chollian.net

필요하고 이중 폐림프관평활근중증과는 병리조직학적, 면역조직학적, 임상적 특징에 의하여 구별할 수 있다. 폐림프관평활근중증은 특징적으로 가임여성에서 객혈, 기흉, 유미흉 등을 동반하며 폐실질 전반에 걸친 남성병변과 과팽창의 소견을 보이고, 면역조직화학 검사에서 HMB 45 표지자와 에스트로젠 결합체 양성반응을 나타내어 폐림프관중증과 쉽게 구별할 수 있다<sup>9</sup>. 저자들은 젊은 여성에서 폐림프관평활근중증과 유사한 임상적 소견을 보인 폐림프관중증 1예를 경험하였기에 보고하는 바이다.

### 증 례

환 자 : 신○자, 여자, 31세

주 소 : 운동시 호흡곤란

과거력 및 현병력 : 상기 환자는 내원 4년 전에 출산 후 양측에 발생한 흉수와 기흉을 주소로 지방병원을 방문하여 진단 및 치료를 위한 흉수천자 및 흉관삽입술을 시행하였으며 흉수검사상 중성지방이 258 mg/dL로 증가된 우유빛의 유미흉 소견을 보였으나, 더 이상의 흉수증가 소견이 없어 다른 치료 없이 퇴원하였다. 내원 2년 전에는 출산 후 유미흉이 재발하여 흉관을 삽입하여 치료받았으며, 폐림프관평활근중증 의심하에 확진을 위하여 개흉폐생검을 권유받았으나 이를 거부하고 별다른 치료없이 지내오던 중, 내원 1개월 전부터 시작된 운동시 호흡곤란으로 지방병원을 경유하여 본원으로 전원 되었다.

과거 병력 : 특이사항 없음

가족력 : 특이사항 없음

개인력 : 가정주부로 흡연력은 없음

진찰 소견 : 내원시 혈압은 130/80 mmHg, 맥박수 88회/분, 호흡수 20회/분, 체온 36.7℃였다. 환자는 만성병색을 보였고 결막은 창백하였다. 양폐하야에 호흡음은 감소되어 있었고 타진시 둔탁음이 들렸다.

검사 소견 : 일반혈액검사상 백혈구 7,800/mm<sup>3</sup>, 혈색소 5.3 g/dL, 혈소판 343,000/mm<sup>3</sup>이었고, 혈청생화학검사상 혈청총단백 및 알부민치는 각각 5.6 g/dL

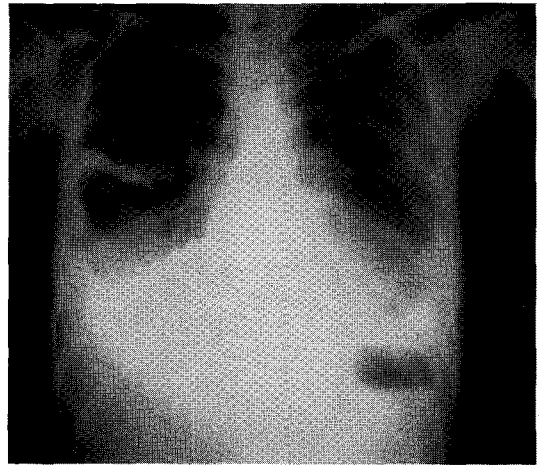

Fig. 1-1. Initial chest PA revealed both pleural effusion and loculated effusion at the right minor fissure.

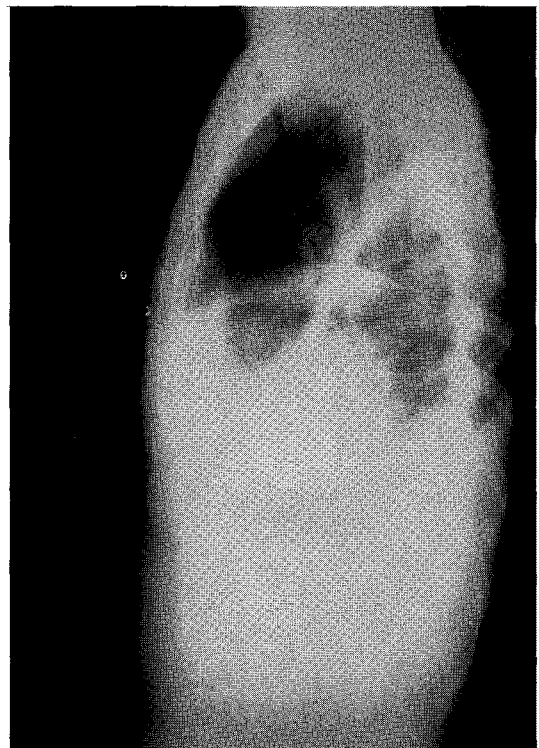


Fig. 1-2. Lateral view of initial chest X-ray revealed loculated effusion at the left major fissure and pleural effusion at left lower thorax.

와 2.1 g/dL로 감소되었고, 이외에 총빌리루빈 0.3 mg/dL, 직접빌리루빈 0.2 mg/dL, GOT 17 IU/L, GPT 17 IU/L, alkaline phosphatase 51 IU/L, gamma-glutamyl transpeptidase 10 U/L로 정상이었다. 대기중 시행한 동맥혈가스분석검사상 pH 7.38, PaCO<sub>2</sub> 40.3 mmHg, PaO<sub>2</sub> 80 mmHg, HCO<sub>3</sub> 24 mmol/L, SaO<sub>2</sub> 95.9%로 정상이었다. 폐기능검사상 FVC 0.91 L(정상 추정치의 28%, 이후에는 정상 추정치 생략), FEV<sub>1</sub> 0.77 L(29%), FEV<sub>1</sub>/FVC 79%, TLC 1.81 L(42%), DLCO 7.0 ml/min/mmHg(42%)로 제한성 환기장애의 소견이 관찰되었다.

방사선 소견: 단순 흉부 X-선 사진에서 양측의 흉수 삼출과 우폐 수평열에 소방성 흉막삼출증(loculated pleural effusion)이 관찰되었으며(Fig. 1-1, 1-2), 흉부전산화단층촬영 사진에서 양측 폐하부에 흉막삼출과 흉막비후를 보이고 흉막하부 소엽간 중격의 비후가 관찰되었다(Fig. 2-1, 2-2).

흉수검사 및 병리 검사소견: 흉수천자상 붉은 색의 흉수였으며, 적혈구 16,000/mm<sup>3</sup>, 백혈구 11/mm<sup>3</sup>이었으며 이 중 다형백혈구는 25%, 임파구 62%, 단핵구 11%의 조성을 보였다. LDH 213 IU/L, protein 3550 mg/dL였으며, 중성지방은 238 mg/dL로 상

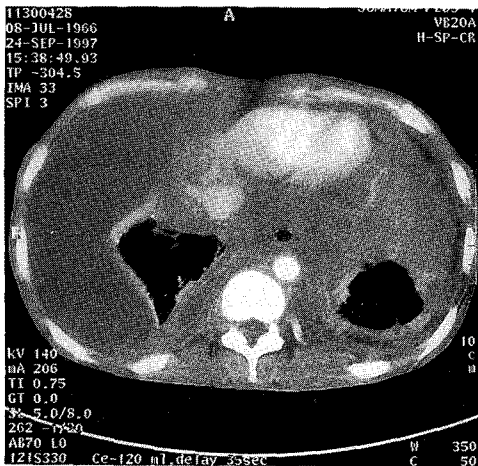


Fig. 2-1. Chest CT scan revealed pleural effusion and pleural thickening at both lower thorax.

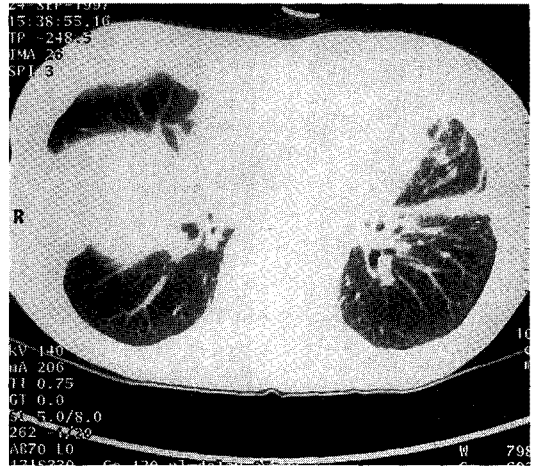


Fig. 2-2. The lung section of chest CT scan revealed normal finding at lung parenchyma and thickening in the subpleural interlobular septa at right lower lung and left lung.

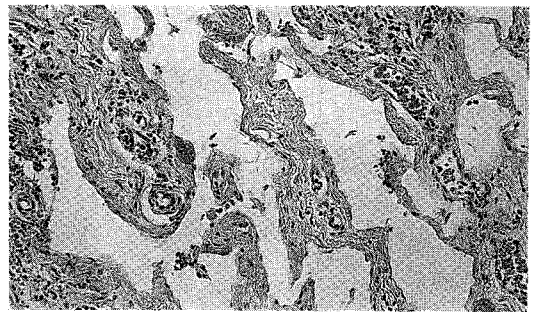


Fig. 3. Section disclose portions of the lung showing proliferation of lymphatic channels with some dilatation and intervening fibrous tissue without smooth muscle.

승되어 있었다. 흉수에서의 세균 도말검사 및 배양검사에서는 검체가 발견되지 않았고, 세포검사에서 악성세포는 없었다. 흉강경을 이용한 흉막생검에서 만성염증 소견만이 관찰되었다. 개흉폐생검상 림프관의 확장, 증식을 보이며 만성 염증세포의 침윤과 함께 섬유조직이 동반되었으나 평활근 조직은 보이지 않았으며(Fig. 3), 면역조직화학 검사상 림프관을 둘러싸고 있는 세포들에서 HMB-45 염색에 음성을 나타내어 폐

림프관종증으로 진단하였다.

**임상경과:** 환자는 진단 후 흉관삽입과 늑막 유착시술 후 호흡곤란이 호전되었으며 이후 흉수가 증가되지 않아 퇴원하였다.

## 고 찰

림프계의 이상으로 인하여 호흡기계 증상을 초래하는 폐질환은 림프관확장증, 림프관종증, 림프관종, 림프관평활근확장증 등 크게 네 가지로 구분된다. 이 중 림프관확장증과 림프관종증은 용어에 대한 정확한 정의 없이 사용되어 오다가 1990년대 이후 Hillard 등에 의하여 새롭게 분류되었다<sup>2</sup>. 림프관확장증은 선천적 또는 이차적으로 수적인 증가없이 기존 림프관의 확장만을 보이며, 림프관종증은 폐실질의 림프혈관들의 확장성 변화와 함께 림프혈관들의 수적 증가를 보이고, 기관지혈관속, 늑막하 및 소엽간중격들을 따라 림프혈관들이 서로 복잡하게 문합을 이루는 특징적 소견을 나타낸다. 폐 실질에서는 폐포내 hemosiderin-laden macrophage나 소량의 폐포내 출혈과 간질내 림프구 침윤 등을 보인다. 림프관종은 림프관의 확장 및 수적 증가를 보이나, 림프관을 따라 생기는 연속성의 결여가 림프관종증과의 차이점이며 주로 남성병변을 보이고 흉곽내에 발생할 경우에는 종격동 종괴의 양상을 보인다. 림프관평활근종증에서도 림프혈관들의 확장성 변화와 폐실질에 다양한 크기의 양성병변이 관찰되거나 특징적으로 미성숙 평활근세포의 비정상적 증식을 보이는 것이 림프관종증과의 차이점이다<sup>3</sup>. 본 증례에서는 흉막에서 섬유조직의 증식과 만성염증 소견을 보였고 폐조직에서는 편평내피세포로 둘러싸여 있는 림프혈관들의 수적인 증가와 확장성 변화를 보였으며 평활근 세포의 증식을 보이지 않아 폐림프관종증으로 진단할 수 있었다.

폐림프관종증의 단순 흉부 X-선 소견으로는 기흉, 흉강삼출, 심낭삼출, 양측 폐 하야의 미만성의 간질성 음영의 증가, 간질비후소견 등을 볼 수 있고, 흉부전산화단층촬영 사진에서 반점양상의 간유리질양 음영,

소엽간 중격과 기관지 혈관속의 비후, 양측 흉막의 삼출 및 림프절 비후 등을 보일 수 있다<sup>4</sup>. 흉부전산화단층촬영 사진은 다른 간질성 폐질환들과 감별되어야 하는데, 특히 림프관평활근종증(lymphangioleiomyomatosis, 이하 LAM)과 유사한 소견을 보일 수 있다. LAM의 경우 폐실질에 다양한 크기의 낭포가 보이는데 주로 폐포 간질에서 우세하게 나타난다. 낭포 사이의 폐는 주로 망상, 결정성, 혹은 벌집모양을 보이며 유미흉, 기흉, 림프절 비대도 보일 수 있다<sup>5</sup>. 흉부전산화단층촬영에서 이 두 질환의 감별점은 폐림프관종증은 LAM과는 달리 양성병변의 소견은 잘 나타나지 않지만, 때로는 비후된 소엽간 중격이 양성 병변처럼 보일 수도 있다. 그러나 LAM의 경우 양성병변이 전 폐야에 전반적으로 분포하고 과팽창의 소견이 보이며, 조직검사상 미성숙 평활근세포의 증식이 관찰되며 특징적으로 가임기의 여성에서 객혈, 기흉의 임상소견을 나타내므로 쉽게 감별할 수 있다. 이외에도 최근 면역조직화학적 검사의 발달로 림프관평활근종증에서 HMB-45, 에스트로젠수용체 염색 등에 양성을 보여 감별진단에 도움이 된다<sup>6-9,11</sup>. 본 증례에서는 단순 흉부 X-선 사진에서 양측의 흉수삼출이 보이며 흉부전산화단층촬영 사진에서 흉막하부 소엽간 중격의 비후가 관찰되었으며 양측 폐하부에 흉수삼출이 동반되었다. 양성병변은 보이지 않았다.

폐림프관종증은 유전적으로 발생하지는 않으며, 성별에 따른 발생 빈도의 차이는 없다. 호발연령은 신생아, 유아 등 소아연령층이며 이들에게서 기관지천식의 병력을 가진 경우가 많다. 폐기능검사에서는 제한성 혹은 제한성과 폐쇄성의 혼합형 호흡곤란 양상이 관찰된다. 임상증상으로는 기침, 호흡곤란 등의 비특이적 증상에서부터 기흉, 흉강삼출, 유미흉 등의 다양한 임상증상을 보이는데, 질환의 진행과 더불어 점진적으로 호흡기능의 저하를 초래하여 10년 이내에 호흡부전에 의한 사망에 이르게 된다<sup>4,5</sup>. 드물게 수술에서 비교적 지속적인 무활동의 경과를 나타내며, 치료는 보존적 치료가 대부분이다. 수술적 치료로는 주로 유미흉이 재발될 경우에 한하며 늑막 유착술이 효과적이다. 본

증례는 반복되는 유미홍과 호흡곤란을 주소로 입원하여 폐림프관종증으로 진단받은 37세 여자환자로, 진단 후 흉관삽입 및 늑막 유착시술을 시행한 뒤 증상호전을 보였으며, 더 이상의 흉수증가를 보이지 않아 퇴원한 예로서 이후 추적관찰되지 않았다.

### 요 약

저자들은 수년동안 반복적으로 유미홍이 재발하였던 31세 여자환자에서 환자의 연령, 임상 양상 등을 고려하여 볼 때 LAM이 의심되었으나<sup>10</sup>, 흉부전산화단층촬영상 흉막비후와 흉막하 소엽간중격의 비대 소견을 보이고, 양성병변은 보이지 않으며, 조직검사상 폐실질의 림프혈관들의 확장성 변화를 동반한 증식을 관찰하였으나 평활근의 증식은 동반되지 않았으며 면역조직화학 염색 검사상 HMB-45와 에스트로젠수용체 검사에서 음성을 보여 폐림프관종증으로 진단된 1예를 경험하였기에 문헌고찰과 함께 보고하는 바이다.

### 참 고 문 헌

1. Corrin B, Liebow AA, Friedman PJ: Pulmonary lymphangiomatosis. *Am J Pathol* 1975;79:348-67
2. Henry DT, Daniel K, Samuel AY, Mario JS, Clarei L, Thomas VC: Diffuse pulmonary lymphangiomatosis. *Human Pathol* 1993;24: 1313-22
3. Hasleton HS. Chapter 29. Benign tumor and its

- malignant counterpart. In: Hasleton HS Spencer's *Pathology of the Lung*, 5th Ed. New York: McGraw-Hill, Inc.: 1996 p939-47
4. Swenen SJ, Hartman TE, Mayo JR, Colby TV, Tazelaar HD, Muller NL: Diffuse pulmonary lymphangiomatosis: CT findings. *J Comput Assist Tomogr* 1995;19:348-52
5. Ramani P, Shah A: Lymphangiomatosis. *Am J Surg Pathol* 1993;17:329-35
6. McCarty KS, Mossler JA, McLelland R, Sieker HO: Pulmonary lymphangiomyomatosis responsive to progesterone. *N Engl J Med* 1980;303: 1461-65
7. Taylor JR, Ryu J, Colby TV, Raffin TA: Lymphangiomyomatosis: clinical course in 32 patients. *N Engl J Med* 1990;323:1254-60
8. Kalassian KG, Doyle R, Kao P, Ruoss S, Raffin TA: Lymphangiomyomatosis, New Insights. *Am J Respir Crit Care Med* 1977;155:1183-86
9. Sullivan EJ: Lymphangiomyomatosis. *Chest* 1998;114:1689-703
10. Swank DW, Hepper NG, Folkert KE, Colby TV: Intrathoracic lymphangiomatosis mimicking lymphangiomyomatosis in a young woman. *Mayo Clin Proc* 1989;64:1264-68
11. Guinee DG Jr, Feuerstein I, Koss MN, Travis WD: Pulmonary lymphangiomyomatosis. *Arch Pathol Lab Med* 1994;118:846-49