

들깨 기름 복용후 발생한 지방성 폐렴 1예

동래 봉생 병원 내과, 해부병리과*

정광진 · 김용은 · 임권조 · 서경덕 · 김진도 · 이주홍 · 구대영 · 이일선*

= Abstract =

A Case of Lipoid Pneumonia after Ingestion of Green Perilla Oil

Kwang Jin Jeong, M.D., Yong Eun Kim, M.D., Gueon Jo Lim, M.D.

Kyong Duk Suh, M.D., Jin Do Kim, M.D., Ju Hong Lee, M.D.

Dae Young Koo, M.D., IL Sun Lee, M.D.*

*Department of Internal Medicine, Department of Pathology,**

Dong Rae Bong Seng Hospital, Pusan, Korea

We report a case of lipoid pneumonia in a 57-year-old man who had a history of ingestion of green perilla oil and residual neurologic deficit of cerebral infarction with right hemiparesis.

Lipoid pneumonia was diagnosed by bronchoalveolar lavage. (Tuberculosis and Respiratory Diseases 1999, 47: 123-126)

Key words : Lipoid pneumonia, Green perilla oil, Bronchoalveolar lavage.

서 론

지방성 폐렴은 동식물성 혹은 광물성 기름을 복용하거나, 비강 내 주입으로 인하여 폐로 흡입되어서 발생할 수 있으며 폐에 만성적인 간질성, 증식성 염증을 일으킨다. 본 질환은 1925년 Laughlen에 의하여 처음으로 기름의 흡입에 의하여 생긴 폐병변 4례가 보고된 바 있다¹⁾.

연령에 따라서 유아에서는 고지방산을 함유한 우유의 역류에 의해서, 소아에서는 간유구에 의한 흡입에 의해서, 어른에서는 약용 기름의 비강 내 주입에 의해서 올 수 있다고 알려져 있다²⁾.

저자들은 다발성 뇌경색에 의한 우측 편마비와 가성 연수마비(pseudobulbar palsy)가 있는 환자로 들깨 기름을 1개월간 복용한 과거력이 있는 57세 남자에서 기관지폐포 세척술을 통해 지방성 폐렴으로 확진된 1례를 경험하였기에 문헌 고찰과 함께 보고하는 바이다.

증 례

환 자: 김○부, 57세, 남자

주 소: 호흡곤란

과거력: 7년전부터 고혈압으로 진단 받아서 간헐적으

로 투약하였으며, 5년전에 B형 만성간염으로 진단 받았고, 3년전 다발성 뇌경색으로 진단 받았으며, 우측 편마비가 있었다.

현병력 : 환자는 평소 몸이 붓는 증상을 호소하던 환자로 10일전부터 호흡곤란과 기침이 있어서 개인 병원에서 3일간 치료후에도 증상호전 없고 호흡곤란이 심해지고 농성 객담과 열감이 있어 응급실을 통하여 입원하였다.

이학적 소견 : 내원시 혈압이 180/100 mmHg, 맥박 92회/분, 호흡수 28회/분, 체온 38℃였고, 의식은 명료하였다. 결막은 창백하였고, 경부에 임파선 종대는 관찰되지 않았으며, 흉부 청진상 우측폐에서 수포음이 들렸으며, 사지진찰에서 하지에서 부종과 우측 편마비 소견을 보였다. 신경학적 검사상 gag reflex는 거의 없었다.

검사실 소견 : 말초혈액은 백혈구 9,000/mm³(호중구 83%, 림프구 10%, 단핵구 6%, 호산구 1%), 혈색소 7.3 g/dl, 혈구백분율 26.7%, 혈소판 208,800/mm³. 혈청 전해질 검사는 Na 139mEq/L, K 5.32mEq/L, BUN 115mg/dl, creatinine 7.9mEq/dl. 생화학 검사는 AST 25 IU/L ALT13 IU/L 였다. O₂ 3 L/min 흡입후 실시한 동맥혈 가스분석은 pH 7.291, PaCO₂ 27.7mmHg PaO₂ 181mmHg, HCO₃⁻ 130mM/L, O₂ saturation 97.3% 였다.

HBsAg 양성, HBsAb 음성, HBeAg 음성, antiHBe 양성이었다고, FBS 94 mg/dl였다. 객담 항산균 도말검사 음성이었고, 냉응집소(cold agglutinin)는 1 : 4, anti-mycoplasma Ab 1 : 40으로 음성이었다. 소변 검사는 단백질이 300mg, RBC 5-10/HPF였다. 폐기능 검사는 노력성 폐활량(FVC) 1.88L(예측치의 53%), 1초간 노력성 호기량(FEV₁) 1.82L(예측치의 70%), FEV₁/FVC 96.8%로 제한성 환기장애 소견을 보였다.

방사선 소견 : 단순 흉부 X-선상 우측폐야에 폐렴양 고형질화 음영(consolidation)과 좌측 하폐야에 고형질화 음영이 관찰되었고(Fig. 1), 흉부 전산화 단층촬영상에서도 동일한 위치에 기관지 공기조영을 동반하

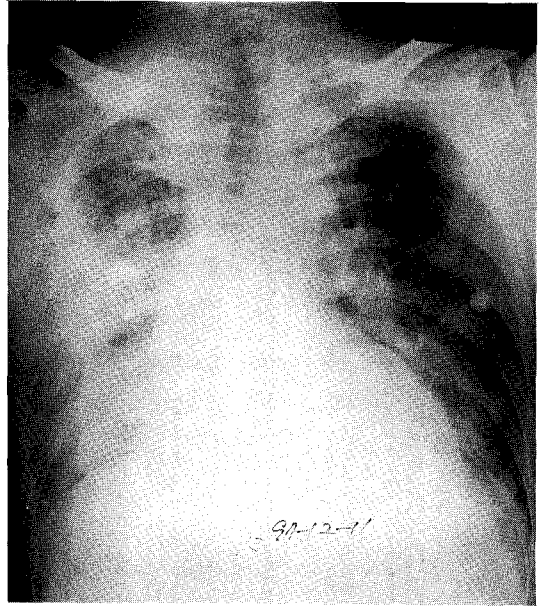


Fig. 1. Chest rontengenography showing pneumonic consolidation of right lung and LLL fields.

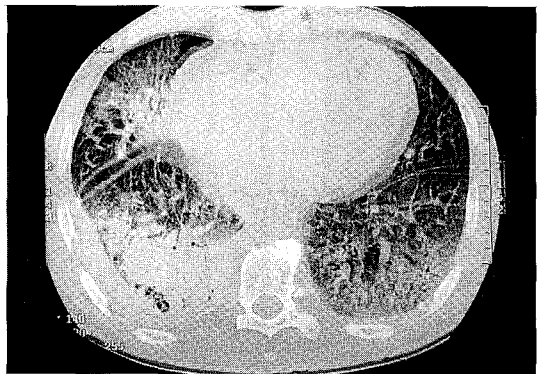


Fig. 2. HRCT scan showing pneumonic consolidation with surrounding ground glass attenuation of RML and both lower lung fields.

는 고형질화 음영이 관찰되었다(Fig. 2).

기관지 내시경소견 : 양측 기관지에서 기관지내 병변은 관찰되지 않았다. 우하엽에서 기관지폐포 세척술을 시행하였다.

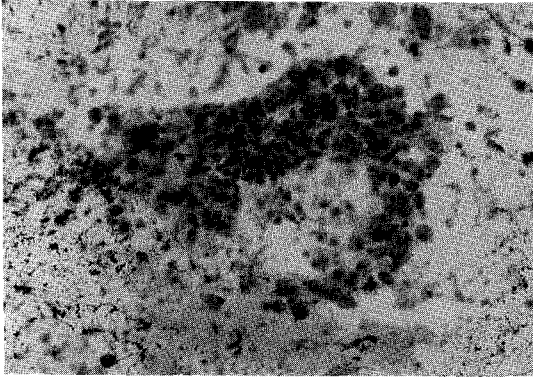


Fig. 3. On bronchoalveolar lavage, the alveolar macrophage shows strong positive reaction for oil red-O ($\times 100$).

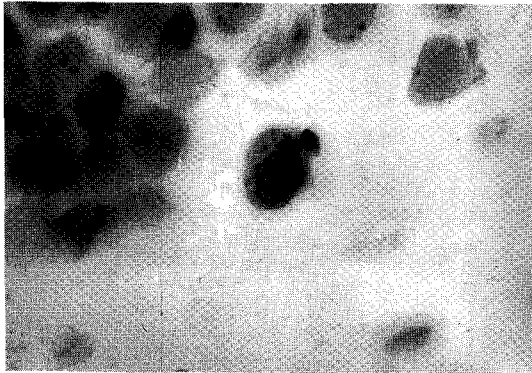


Fig. 4. Lipid-rich macrophage is noted in Sudan Black B stain ($\times 400$).

기관지폐포 세척술 : Oil red O염색과 Sudan Black B염색을 하여 지방을 함유한 대식세포를 발견하였다 (Fig. 3, 4).

경과 및 치료 : 치료는 2차 감염을 의심하여 항생제를 사용하였으며, 만성신부전증으로 혈액 투석을 1년 이상 시행하고 있으며, 현재 외래에서 추적 관찰중이며 특별한 치료를 하지 않았지만 임상증상 및 흉부 X-선 소견이 좋아졌다.

고 찰

지방성 폐렴은 1925년 Laughlen¹⁾이 처음으로 보고

하였으며 1936년 Ikeda³⁾는 지방성분에 의한 간질성, 증식성 폐의 염증이라고 병리학적으로 정의를 하였다.

발생인자는 전신상태가 쇠약하거나 중추신경계 질환을 가지고 있는 경우, 연하 작용에 장애를 가져오는 식도 위질환이 있을 때, 건강한 성인의 경우 지방성분의 약물을 비강내 반복 점적시, 영유아의 경우 우유나 간유구를 억지로 먹일 경우 생길 수 있다. 본 증례에서는 뇌경색에 의한 가성연수마비로 연하장애가 생겨 흡입되었을 것으로 생각된다.

폐에 병변을 일으키는 정도는 지방성 물질의 종류, 양, 빈도에 따라 다르다. 본 증례와 같은 식물성 기름은 가장 자극성이 적으며 염증도 일으키지 않고 객담으로 배출되며, 우유나 간유구 같은 동물성 기름은 고지방산이 함유되어 지방산 유리에 의하여 섬유증이 일어나서 폐손상이 가장 크다^{4,5)}. 광물성 기름은 불활성 물질로 기관지의 점도 운동을 방해하며 기침과 구토반사를 유발하지 않는다⁶⁾.

임상증상은 무증상이 대부분이며 증상이 있는 경우는 기침이 주증상이고 발열, 빈호흡, 자극과민성, 호흡곤란이 있을 수 있으며, 세균성 폐렴이 반복되어 병원을 찾는 경우도 있다.

지방성분이 흡입되면 호중구성 폐렴이 발생하며, 대식세포가 침착하며 이물질인 지방성분을 탐식한다. 폐포는 포말성 세포질을 가진 대식 세포와 거대세포가 침윤하여 장기간의 염증반응으로 섬유화를 초래하고, 결국 폐용적이 감소된다⁷⁾.

진단은 병력이 가장 중요하다. 병력에 기초하여 추정 진단하고 객담에서 지방식세포나 지방이 검출되고, 기관지폐포 세척술을 시행하여 지방을 함유한 대식세포를 발견하면 확진할 수 있다⁸⁾. 객담이나 기관지 흡인 물질에 Sudan black B나 Oil red O염색을 많이 사용한다.

전산화 단층촬영도 진단할 수 있는 좋은 방법으로 폐종양은 Hounsfield unit가 57~14 인데 반하여 지방은 -150~ -60HU이므로 감별이 가능하다⁹⁾. 또 전산화 단층촬영보다 MRI의 T1강조영상을 사용하면 진단적 특이성이 높아진다^{10,11)}. 단순 흉부 X-선 검사

는 진단적 가치는 없지만 추적 촬영에서 변화가 없을 때 의심할 수 있다.

폐기능 검사에서는 제한성 환기 장애 소견을 나타낸다.

지방성 폐렴의 치료는 지방성 물질의 복용을 중단시키고 체위배액 시킨다. 2차 감염이 있을 때는 항생제를 사용하고, 물리적 방법으로 진동기, 분무기를 사용할 수 있으며 스테로이드가 도움이 되는 경우도 있다¹²⁾. 세균성 폐렴이 반복될 때에는 폐 절제술을 고려할 수 있다¹³⁾.

합병증으로 지방성 폐렴이 장시간 지속되면 지방 육아종(lipoid granuloma), 파라핀종(paraffinoma) 등이 발생할 수 있으며, 이후 속발된 편평상피암이나 기관지 폐포암등이 보고된 바 있다¹⁴⁾.

요 약

저자들은 뇌경색에 의한 우측 편마비 상태의 57세 남자 환자가 들개기름을 복용한 후 야기된 지방성 폐렴을 기관지폐포 세척을 통하여 진단하였기에 보고하는 바이다.

참 고 문 헌

1. Langhien GF : Studies on pneumonia following nasopharyngeal injection of oil. *Am J Pathol* 1 : 407, 1925
2. Keshishian JM, Abad JM, Fuchs M : Lipoid pneumonia, Review with a report of a case of carcinoma occurring within area of lipid. *Ann Thorac Surg* 7 : 231, 1969
3. Ideka K : Lipoid pneumonia of the adult type (parapinoma of the lung), report of five cases. *Arch Pathol* 23 : 470, 1937
4. Rachappa B, Murthy HS : A case of lipoid pneumonia. *The Practitioner* 228 : 519, 1984
5. Kennedy JD, Costello P, Balikian JP, Herman PG : Exogenous lipoid pneumonia. *Am J Roentgenol* 136 : 1145, 1981
6. Scully RE, Galdabin JJ, McNeely RU : Cases records of the Massachusetts Hospital weekly clinicopathological exercise. *N Eng J Med* 296 : 1105, 1977
7. Murray JF, Nadel JA : Textbook of respiratory medicine, 2nd Ed. p428, Philadelphia, W.B Saunders Co, 1994
8. Silverman JF, Turner RC, West RL : Bronchoalveolar lavage in the diagnosis of lipoid pneumonia. *Diagnostic cytopathology* 5 : 3, 1989
9. Wheeler PS, Stitik FP, Hutchins GM, Klinefelter HF, Siegelman SS : Diagnosis of lipoid pneumonia by computed tomography. *JAMA* 245 : 65, 1981
10. Carrillon Y, Tixier E, Revel D, Cordier JF : MR diagnosis of lipoid pneumonia. *J Comput Assist Tomogr* 12 : 876, 1988
11. 서정옥, 조은옥, 김정숙, 허갑 : 지질성 폐렴의 자기공명영상소견 2예 보고. *대한방사선 학회지* 32 : 265, 1995
12. Ayvazian LF, Steward DS, Merkel CG, Frederick WW : Diffuse lipoid pneumonitis successfully treated with prednisone. *AJM* 43 : 930, 1967
13. Berrmann B, Christensson T, Moller P : Lipoid pneumonia : An occupational hazard of fire eater. *Br Med J* 289 : 1728, 1984
14. Felson B, Ralaisomay G : Carcinoma of the lung complicating lipoid pneumonia. *Am J Roentgenol* 141 : 901, 1983