

□ 증 례 □

광범위한 낭성 변화를 보인 고분화성 흉선암종 1예

연세대학교 의과대학 호흡기센터 내과학교실¹⁾, 흉부외과학교실²⁾, 방사선과학교실³⁾, 병리학교실⁴⁾

김경욱¹⁾, 김형중¹⁾, 안철민¹⁾, 이두연²⁾, 김상진³⁾, 양우익⁴⁾

= Abstract =

A Case of Well-Differentiated Thymic Carcinoma with Extensive Cystic Degeneration

Kyung Wook Kim, M.D.,¹⁾ Hyung Jung Kim, M.D.,¹⁾ Chul Min Ahn, M.D.,¹⁾
Doo Yun Lee, M.D.,²⁾ Sang Jin Kim, M.D.,³⁾ Woo Ik Yang, M.D.,⁴⁾

*Department of Internal Medicine¹⁾, Thoracic surgery²⁾, Radiology³⁾, and Pathology⁴⁾
College of Medicine, Yonsei University, Seoul, Korea*

Thymoma is the most common tumor in the compartment of anterior mediastinum. The malignant thymoma is classified into invasive thymoma(category I) and thymic carcinoma(category II). Recently, well-differentiated thymic carcinoma is a proposed category 1.5 used to describe a subset of thymic epithelial tumors, allowing for the existence of intermediate form based on the clinical features and the histological characteristics. Thymic cyst is a congenital or a acquired disorder. Congenital thymic cyst may develop due to failure of the thymopharyngeal duct to obliterate and acquired thymic cyst develops from inflammation(multilocular thymic cyst), or neoplasm(cystic thymoma). Cystic degeneration in thymoma is a relatively frequent but focal event. In rare cases, the process proceeds to the extent that most or all of the lesion becomes cystic. Until now, well-differentiated thymic carcinoma with extensive cystic degeneration has not been reported in our country. We experienced a case of 14 year-old female patient showing extensive cystic degeneration in well-differentiated thymic carcinoma. And so we report it with review of the articles related. (Tuberculosis and Respiratory Diseases 1999, 46 : 718-722)

Key words : Cystic thymoma, Well-differentiated thymic carcinoma.

서 론

흉선종은 전종격동에 발생하는 가장 흔한 종양으로¹⁾

대개 연령이 증가함에 따라 발생빈도가 증가하여 평균 연령이 49.5세이며 남성에서 다소 많이 발생하는 것으로 알려져 있다. 흉선종은 흉선 상피세포에서 기원

한 종양으로 양성과 악성으로 나누고, 악성은 침윤성 흉선종(invasive thymoma)과 흉선 암종(thymic carcinoma)으로 분류한다. 최근 흉선종 중 예후가 나쁜 예를 모아 그 병리학적 특성을 관찰하여 고분화성 흉선암종(well-differentiated thymic carcinoma)으로 분류하고 있다²⁾. 한편 흉선 낭종은 제3인두실에서 기원하는 흉선 인두관으로부터 선천적으로 발생하거나, 후천적으로 염증 반응 혹은 종양으로부터 야기될 수 있다. 이 중 종양에서 기원한 낭성 변화는 부분적인 경우가 흔하며 광범위한 경우는 매우 드물다³⁾. 국내적으로 후천적 염증반응에 의한 흉선 낭종은 3예가 보고되어 있으나¹³⁻¹⁵⁾, 고분화성 흉선암종에 의한 광범위 낭성 변화의 보고는 없었다. 이에 저자들은 증상 없이 내원한 14세의 비교적 어린 환자에서 고분화성 흉선암종의 광범위한 낭성 변화를 경험하였기에 보고하는 바이다.

증 례

환 자: 권○저, 여자 14세

주 소: 학교 신체검사상 우연히 발견된 종격동 종괴 과거력 및 가족력: 특이 병력 없음

현병력: 평소 건강하였던 환자는 내원 4개월 전에 시행한 학교 신체검사상 흉부사진에서 종격동 종괴가 발견되었으나 이로 인한 흉통, 기침, 호흡곤란, 전신무력감 등의 증상은 호소하지 않았으며 인근 병원에서 흉부 전산화 단층 촬영 시행 후 본원으로 전원되었다. 이학적 소견: 내원 당시 혈압은 130/80 mmHg, 맥박 72회/분, 호흡수 16회/분, 체온은 36.7℃이었다. 경부 진찰상 종괴나 림프절은 촉진되지 않았고 안검하수는 관찰되지 않았으며 결막은 창백하지 않았다. 흉부 청진상 양측 호흡음은 깨끗하였으며 심음은 규칙적이었고 잡음은 없었다. 복부 진찰상 간, 비장은 촉진되지 않았다.

검사실 소견: 말초 혈액 검사상 백혈구 5160/mm³ (중성구 50%, 림프구 40%), 혈색소 11.8 g/dL, 헤마토크릿 36.0%, 혈소판 147000/uL이었다. 총단백

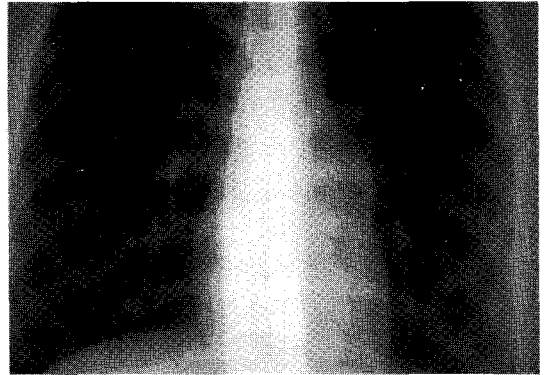


Fig. 1. Chest radiograph shows relatively well-defined, about 2.5cm-sized, bulging mass lesion on left suprahilar area.

6.6 g/dL, 알부민 4.5 g/dL 혈청 단백전기영동검사상 특이소견 없었으며, 이외 혈청 생화학검사, 혈청 전해질 검사, 소변 검사는 모두 정상 소견이었으며, 폐기능 검사상 노력성 폐활량(forced vital capacity, FVC) 3.52L(예측치의 97%), 1초간 노력성 호기량(forced expiratory volume at 1 second, FEV₁) 3.14L(예측치의 90%), FEV₁/FVC 103%이었다.

방사선 소견: 단순 흉부 방사선 소견상 좌측 폐문부에 약 2.5cm의 잘 경계 지어진 돌출 종괴가 관찰되었다(Fig. 1). 흉부 전산화 단층 촬영상 정상 흉선이 보이고 있으며(Fig. 2a), 심낭과 연하고 정상 좌측 흉선 하부에 인접한 2×3 cm 크기의 저음영 난형 낭성 종괴가 있었으며 림프절 종대는 없었다(Fig. 2b).

수술 소견: 입원 4일째 전종격동 낭종을 비디오 흉강경 수술 시행하였다. 심장의 좌측에 정상적으로 보이는 흉선과 연결된 4×3 cm 크기의, 원형의 잘 피막되어진 낭종을 절제하였으며, 낭종 내에는 불균질의 액체와 0.3×0.3 cm 크기의 단일 결절성 내용물이 있었다. 병리조직 검사 결과 고분화성 흉선암종 확인 후 재입원하여, 정중 흉골절개술하에서 흉선 절제술을 시행하였으며 이 때 주변 장기로의 침윤 소견은 없었다.

병리 소견: 광학 현미경 소견상 종괴의 대부분은 피복 세포가 없는 섬유화된 벽을 지닌 낭종 이었고(Fig. 3), 수술시 관찰된 결절성 내용물은 소수의 림프구가

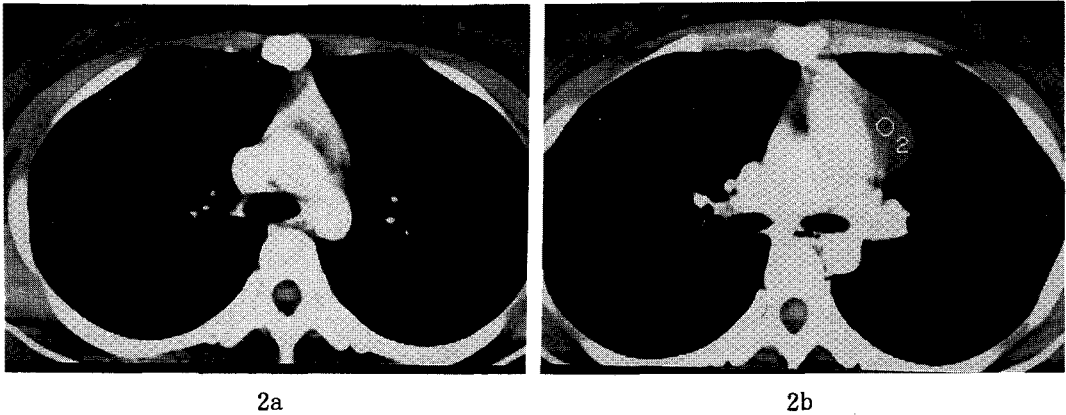


Fig. 2. Chest HRCT scan shows normal thymus(Fig. 2a.) and 2×3cm-sized, ovoid low density cystic mass lesion abutting inferior portion of left thymus without lymph node enlargement(Fig. 2b.).

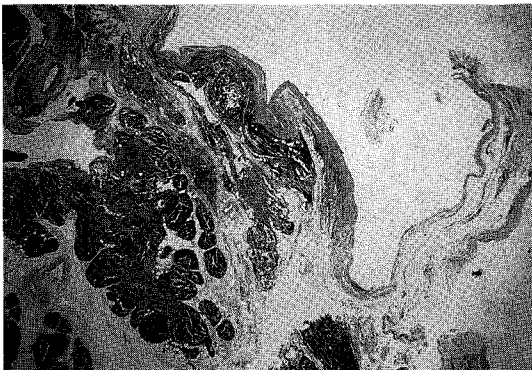


Fig. 3. Collapsed cystic structure attached to the normal thymus.(H&E, ×10)

침윤되고 핵의 이형성이 뚜렷하지 않은 방추형 상피양 세포로 주로 구성되어 있는 고분화성 흉선 암종 이었다(Fig. 4). 2차 수술시 고분화성 흉선암종의 침윤 소견 없는 정상 흉선 이었다.

임상적 경과: 환자는 흉선 절제술 후 방사선 치료 혹은 병합화학요법 없이 추후 흉부전산화단층촬영 예정으로 외래에서 경과 관찰 중이다.

고 찰

종격동의 종양과 낭종은 임상적으로나 해부학적으로

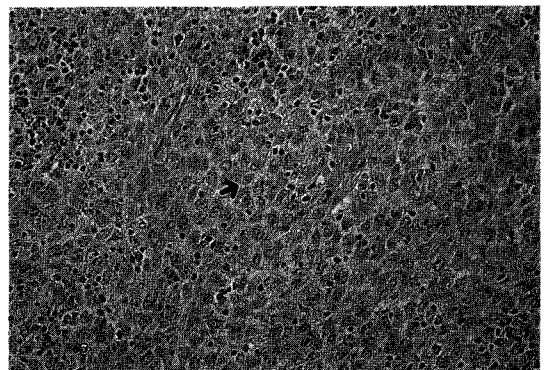


Fig. 4. The tumor nodule within the cyst is composed predominantly of spindle shaped epithelial cells(→) with mild nuclear pleomorphism. Scattered thymocytes(⇒) are observed within the tumor.(H&E, ×200)

매우 다양한 소견을 보이며, 성인에서 발생하는 종격동 종양의 60%가 신경성 종양, 흉선종 및 낭종이며, 약 30%가 악성인데 반하여, 소아에서는 신경성 종양, 임파종 및 낭종이 많고 흉선종은 매우 드물며, 약 반수에서 악성을 나타낸다. 또한, 여러 종류의 낭종 질환이 종격동 종괴의 약 20%를 차지하며, 심낭낭종, 기관지낭종, 장관성낭종 등이 있을 수 있다¹⁾.

이 중, 흉선종은 종격동 종양의 10%에 해당하며

전종격동 종양중에는 37%에 달한다. 흉선종은 연령이 증가함에 따라 빈도가 높아지며 발생의 평균연령은 49.5세로 남성에서 다소 많이 발생한다. 본 증례와 같이 소아연령에서 발생하는 예는 매우 드물고 증상 및 징후가 급격히 발생, 진전하는 것이 특징이며, 성인과 달리 흉선종과 연관되어 발생하는 중후군과 동반되는 경우가 드물다^{4,5)}.

흉선종은 흉선 상피에서 기원한 종양으로 국한시키며, 조직학적 다양성으로 여러 가지 분류가 제창되어 왔다. 상피세포의 형태에 따라 수질형, 혼합형, 피질형으로⁶⁾, 상피세포와 림프구의 비율에 따라 림프구형, 혼합형, 상피세포형으로⁷⁾ 나눈다. 임상-병리학적으로 양성과 악성으로 구분하고 악성은 다시 두 유형으로 나누어 I형의 악성 흉선종(침윤성 흉선종)과 II형의 악성 흉선종(흉선암종)으로 분류하여 그 임상상이나 치료, 예후가 다른 것으로 알려져 있다. 최근에 흉선종 중 예후가 나쁜 군만을 모아 그 병리학적 특성을 관찰하여 상피세포가 우세하고 세포학적 비정형성이 통상의 흉선종과 흉선암종의 중간 정도이며 미분화 T 림프구가 일부 관찰되는 고분화성 흉선암종(well-differentiated thymic carcinoma)을 기존의 흉선종과 구분할 수 있으며⁸⁾ 통상의 흉선종과 명확한 예후의 차이를 보여 통상의 흉선종의 10년 생존율이 약 80%인 반면 고분화성 흉선암종의 5년 생존율은 40% 정도이다. 본 증례의 경우 병리학적 소견으로 고분화성 흉선암종으로 진단하였다.

흉선 낭종은 제3인두실에서 기원하는 흉선인두관으로부터 선천적으로 발생하거나(nonneoplastic congenital thymic cyst), 후천적으로 염증 반응에 의해서(nonneoplastic acquired thymic cyst : multilocular thymic cyst), 혹은 종양으로부터(neoplastic cystic thymoma) 야기될 수 있다. 후천적인 염증 반응에 의한 다방성 흉선낭종은 조직학적 소견상 부분적으로 상피세포층이 있으면서 낭종 벽에 정상 흉선 조직이 존재하며 급성 혹은 만성 염증에 동반된 섬유혈관 증식, 괴사, 출혈, cholesterol granuloma 형성 등의 소견을 보인다⁹⁾. 하지만 종양 자체의 출혈과 피

사로 형성되는 퇴행성 변화에 의한 낭성 흉선종은 상피세포층이 없으며 낭성 변화의 대부분은 부분적이거나 본 증례와 같이 광범위한 경우는 매우 드물다³⁾.

흉선암종과 소아 연령의 흉선종은 연관된 전신 증후군의 동반이 드물며^{4,5)}, 조직으로의 침윤성이 흉선종의 예후와 밀접한 관계가 있는 것으로 보인다. I형은 국소 재발성이며, 대부분은 늑막이나 심낭 또는 주변 종격동 구조물 등에 침윤하며 혈관 침윤을 하기도 하지만, 흉강 외 원격 전이는 5% 정도이나 II형은 55-65%의 흉강 외 원격 전이를 하며, 흉강 내 전이를 포함하여, 주로 경부 림프절, 폐, 간, 골, 늑막, 심낭 등에 전이된다. 그러나 오래전부터 병리조직학적으로는 양성이나 임상적으로는 악성의 소견을 보이는 예가 자주 관찰되어 분류상에 상당한 혼란이 있어⁶⁾, 흉선종의 양성 및 악성 여부는 병리 조직학적으로 구분하는 것이 아니라 수술대에서 종양의 피막(encapsulation)을 판별함으로써 결정할 수 있다는 것에 전반적인 일치를 보여, Masaoka⁹⁾등이 분류한 임상 병기 기준이 널리 쓰이고 있다. 모든 흉선종은 악성의 속성을 지니고 있다는 보고⁹⁾는 논란의 여지가 있으나, 대부분 천천히 성장하고 진행을 예측할 수 없어 장기간 추적조사를 하는 것이 필요하다⁶⁾.

본 증례는 종양에서 기원한 낭성 흉선종으로 광범위한 낭성 변화를 보이고 있으며, 고분화성 흉선암종으로 Masaoka 병기 기준 1기에 해당하여 흉선 절제술 후 방사선 치료 혹은 병합화학요법 없이 추후 흉부전산화단층촬영 예정으로 외래에서 경과 관찰 중이다.

흉선종의 치료는 가능한 외과적 절제술을 시도하여야 하며⁴⁾ 주위침윤이 없고 피막 형성이 잘된 양성종양은 2% 이하의 재발율을 보이며 이중 과반수만 종격동에 국소적으로 재발하는 것으로 알려져 있어, 수술 후 방사선치료를 대해서는 논란이 많다¹⁾. 침윤성 흉선종이거나 완전적출이 안된 경우 대체로 수술적 절제술 후 방사선 치료가 권유되고 있으며¹⁰⁾, 조직형중 상피세포형이 침윤성 경향과 높은 재발 빈도로 다소 예후가 불량하다고 하였다¹¹⁾. 흉선종의 예후 지표는 주위 조직으로의 침윤 정도와 수술적 제거의 충분도인데 완

전히 절제치 못하는 경우는 5년 이내에 대부분 사망하므로, 수술시 늑막 전이의 빈도를 감소하고 종양 크기의 축소로 이후 수술이 용이하도록 술전 방사선 치료를 권유하기도 하며 혹은 보다 더 적극적인 수술적 치료와 방사선 조사로서 호흡기 압박 및 상대정맥증후군의 증상을 완전 제거하면 생존의 호전이 초래될 수 있다 하였다. 항암 약제의 치료에 대하여서는 부신피질호르몬의 thymolytic 효과는 이미 잘 알려져 있으며, 최근 Evans¹²⁾ 등은 COPP (cyclophosphamide, vincristine, prednisone, and procarbazine) 병합화학치료로 5예 중 4예가 반응하여 수술이 불가능하거나 전이된 종양이거나, 술전 종양 축소를 위하여 병합화학요법의 역할의 가능성에 대하여 논란 바 있으나 앞으로 보다 많은 임상적 연구에 의하여 이에 대한 해답을 얻을 수 있을 것으로 생각된다.

요 약

14세 여자 환자에서 무증상의 전종격동 양성 종괴가 있어 절제적 생검을 시행하여 고분화성 흉선암종의 광범위한 양성 변화로 확진되어 제1기의 흉선종을 완전적출 후 방사선 치료 혹은 병합화학요법 없이 추후 흉부전산화단층촬영 예정으로 외래에서 경과 관찰 중인 1예를 경험하여 문헌 고찰과 함께 보고하는 바이다.

참 고 문 헌

1. 이춘택, 이상도 : 종격동질환, 한용철, 임상호흡기학, p395, 서울, 일조각, 1993
2. Dehner LP, Martin SA, Summer HW : Thymus related tumors and tumor-like lesions in childhood with rapid clinical progression and death. Hum Pathol 8 : 53, 1977
3. Cajal SR, Suster S : Primary thymic epithelial neoplasms in children. Am J Surg Pathol 15(5) : 466, 1991
4. Kirchner T, Schalke B, Buchwald J, Ritter M, Marx A, Muller-Hermelink HK : Well-differentiated thymic carcinoma, an organotypical low-grade carcinoma with relationship to cortical thymoma. Am J Surg Pathol 16 : 1153, 1992
5. Suster S, Rosai J : Cystic Thymomas ; A Clinicopathologic study of ten Cases. Cancer 69(1) : 92, 1992
6. Muller-Hermelink HK, Marino M, Palestro G : Pathology of thymic epithelial tumors. Curr Top Pathol 75 : 207, 1986
7. Lewis JE, Wick MR, Scheithauer BW, Bernatz PE, Taylor WF : Thymoma ; A Clinicopathologic Review. Cancer 60 : 2727, 1987
8. Suster S, Rosai J : Multilocular thymic cyst ; an acquired reactive process Study of 18 cases. Am J Surg Pathol 15 : 388, 1991
9. Masaoka A, Monden Y, Nakahara K, Tanioka T : Follow-up study of thymoma with special reference to their clinical stages. Cancer 48:2485, 1981
10. Curran WJ Jr, Kornstein MJ, Brooks JJ, Turrisi AT III : Invasive thymoma ; The role of mediastinal irradiation following complete or incomplete surgical resection. J Clin Oncol 6 : 1722, 1988
11. Bernatz PE, Khonsari S, Harrison EG : Thymoma : Factors influencing prognosis. Surg Clin North Am 53 : 885, 1973
12. Evans WK, Thompson DM, Simpson WJ, Phillips MJ : Combination chemotherapy in invasive thymoma ; Role of COPP. Cancer 46 : 1523, 1980
13. 김윤화, 이주희, 이종달 : 흉선 낭종에서 기원한 암종. 대한병리학회지 18(2) : 197, 1984
14. 한국형, 김기호, 방철환, 최재휴, 김대하 : 전전격동에 발생한 흉선낭종 1예. 대한내과학회잡지 33(3) : 417, 1987
15. 송순영, 최요원, 전의용, 전석철, 서홍석, 함창국 : 양성 병변을 보인 흉선 질환 ; CT 소견. 대한 방사선의학회지 33(3) : 373, 1995