

□ 증    레 □

## 질벽의 실리콘 액 주사에 의한 폐색전증 및 급성 호흡곤란 증후군 1예

가천의과대학 부속 길병원 내과

강문보, 김성태, 이정구, 서찬중, 이화은,  
정중배, 김성권, 김 철, 박정웅, 정성환, 남귀현

= Abstract =

### A Case of Acute Respiratory Distress Syndrome with Pulmonary Embolism Induced by Injection of Silicone at Vaginal Wall

Moon Bo Kang, M.D., Seong Tae Kim, M.D., Jung Gu Lee, M.D., Chan Jong Seo, M.D.,  
Hwa Eun Lee, M.D., Jung Bae Jeong, M.D., Sung Gwon Kim, M.D., Chul Kim, M.D.,  
Jeong Woong Park, M.D., Seong Whan Jeong, M.D., Gui Hyun Nam, M.D.

*Department of Internal Medicine, Gachon Medical School Gil Medical Center, Incheon, Korea*

Silicone fluid (polydimethylsiloxane) is widely used in breast augmentation and other cosmetic procedures because of little incidence of complications and low mortality rate. However, local reaction following silicone injections can be occurred sometimes leading to serious complications. Especially, illicit silicone injections have resulted in severe reactions within the pulmonary area, and some have resulted in acute respiratory distress syndrome subsequently.

We experienced a case of acute respiratory distress syndrome induced by subcutaneous injections of silicone at vaginal wall. The patient was 39-year-old, previously healthy woman who had complained of dyspnea related to silicone injection at vaginal wall. Chest X-ray and chest CT scan show diffuse air consolidation with ground glass opacities and perfusion lung scan revealed likelihood of pulmonary embolism as showing multiple perfusion defects.

We report a case of acute respiratory distress syndrome occurred after silicone injection with review of literature. (Tuberculosis and Respiratory Diseases 1999, 46 : 414-419)

---

**Key words :** Acute respiratory distress syndrome, Silicone, Pulmonary embolism.

## 서 론

실리콘은 1938년 실리카( $\text{SiO}_2$ )에서 처음 합성된 이후 액상체, 고무, 젤, 스폰지, 거품, 레진등의 형태로 사용되고 실리콘 액은 임상 삽입물(안구내 렌즈, 뇌실-복막 셉트, 인공 고환등)로 널리 사용되며 유방 삽입물에 사용되는 실리콘 고무와 실리콘 젤의 기초재료이다<sup>1)</sup>.

실리콘 액(polydimethylsiloxane)은 액상중합체로 처음 임상에 도입될 당시 작은 표면장력과 적은 조직 반응, 열에 대한 안정성등 비교적 적은 부작용으로 안전하게 사용되었으나 최근 여러 가지 부작용을 일으킨다는 보고가 있다<sup>2)</sup>. 실리콘에 의한 부작용은 실리콘의 이주, 유선염, 육아종성 간염, 경화증, 피부 저색소 침착, 면역성 결합조직 질환 등의 부작용이 주로 보고되고, 드물게 폐 침범 등의 치명적인 부작용을 일으킨다는 보고가 있다<sup>2,3)</sup>. 실리콘 액의 피하주사에 따른 폐 침범은 1975년 Ellenbogen 등<sup>2)</sup>이 처음 보고 한 후 세계적으로 영문 문헌 10여 예에서 보고되었고 아직까지 국내 보고는 없었다. 이에 저자들은 질벽의 실리콘 액 피하주사에 의한 폐색전증을 동반한 급성 호흡곤란 증후군 1예를 경험하였기에 문헌 고찰과 함께 보고하는 바이다.

## 증 례

환 자 : 김○○, 여자 39세

주 소 : 노작성 호흡곤란

현병력 : 환자는 평소 건강하게 지내오다 내원 3일전 성형 목적으로 비의료인으로부터 질 양 축벽에 약 30ml 정도의 실리콘 액을 주사받은 직후 일시적인 호흡곤란 발생하였으나 특별한 처치없이 지내다가 호흡곤란이 심해져 개인병원에 입원하였으나 증상 호전없이 발열 및 오한이 동반되어 본원으로 전원되었다.

과거력 : 1년전 양측 유방에 실리콘 액 주사를 시행받은 적이 있었으며 그 외 특이할만한 질환 앓은 적 없음

가족력 : 특이사항 없음

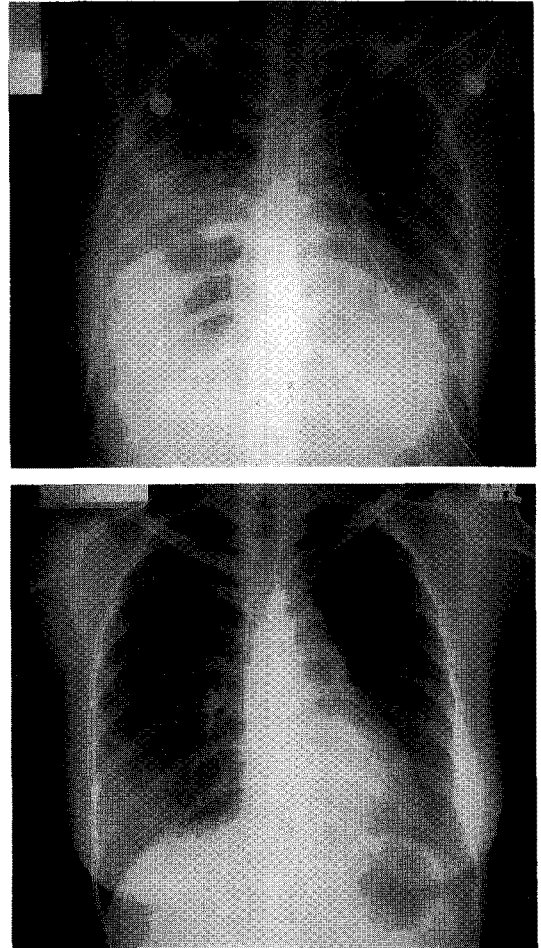


Fig. 1. A. Chest X-ray shows diffuse consolidation on Rt. upper lobe and middle lobe and Lt. lower lobe.

B. 15 days later, follow-up chest X-ray improved.

이학적 소견 : 내원시 의식은 명료했으며 급성병색이었고 혈압은 100/70mmHg, 분당맥박수는 88회, 분당호흡수는 20회, 체온은 37.7℃ 였다. 흉부청진 소견에서 심음은 정상이었고 우측 하폐야에서 미세한 수포음을 동반한 거친 호흡음이 청진되었고 복부 소견상 특이사항 없었다.

검사실 소견 : 말초 혈액 검사에서 혈색소 11.9gm/

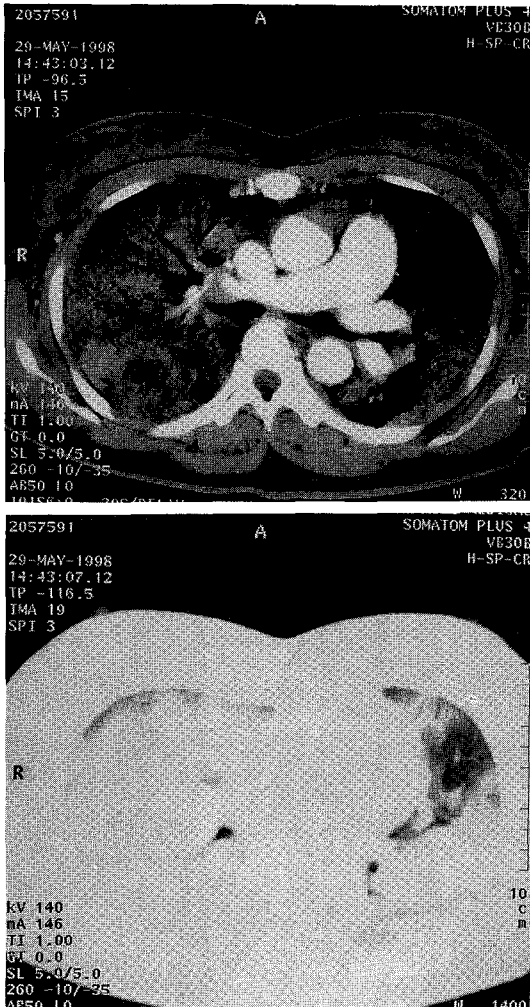


Fig. 2. Chest CT scan shows diffuse air consolidation with ground glass opacities.

dl, 헤마토크리티 35.6%, 백혈구 10,800/mm<sup>3</sup> (호중구 84%, 림프구 9%, 단핵구 4%)이었고 혈소판은 185,000/mm<sup>3</sup>이었다.

동맥혈 가스분석에서 pH 7.47, 산소분압은 51.9mmHg, 이산화탄소분압은 26mmHg, 산소포화도는 89.4%이었다. 혈액과 객담 세균 배양검사에서는 균 배양되지 않았다. 그 외 생화학 검사는 정상이었다.

방사선 소견: 흉부 X-선 검사에서 양측 폐하엽의 반점상 침윤 소견이 보였고(Fig. 1-A), 흉부 전산화

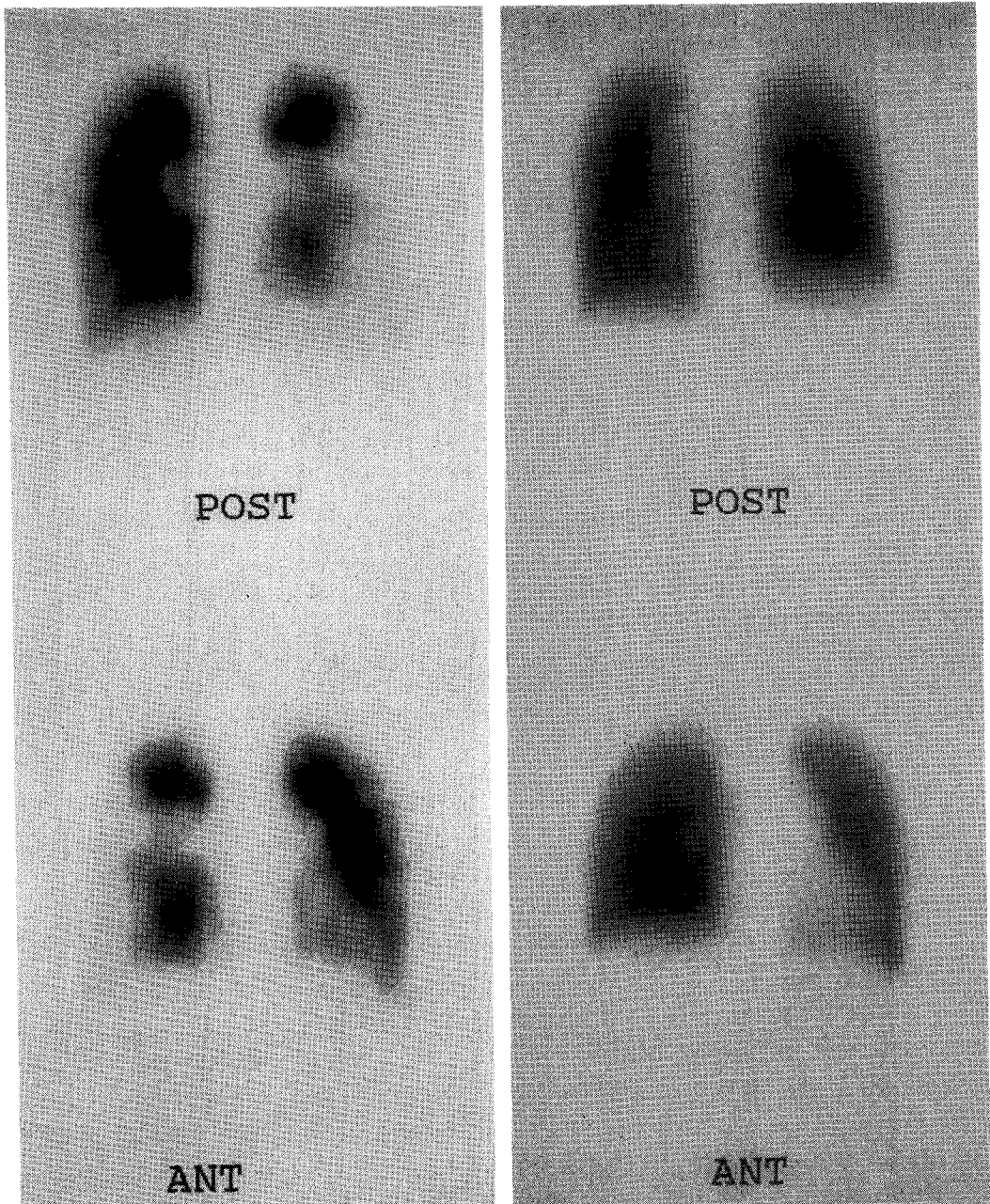
단층촬영에서 우상엽의 후분절, 우중엽의 중분절, 좌상엽의 첨분절과 설상분절의 제외한 전 폐야에 비교적 미만성의 공기 공간 경화 소견과 젓빛 유리상의 혼탁(ground glass opacity)소견을 보였고(Fig. 2), <sup>99m</sup>Tc-macroaggregate 폐 관류 주사 검사에서 우상엽의 전,후분절, 우중엽, 우하엽, 그리고 좌하엽의 상분절에 관류 장애를 보였다(Fig. 3-A).

치료 및 경과: 환자는 입원 후 항생제와 산소요법 등 보존적 치료하였으나 호흡곤란이 지속되고 입원 5일째 흉부 X-선 검사에서 양측 폐하엽의 반점상 침윤이 우측폐의 중엽등으로 진행되어 악화된 소견보이고 동맥혈 가스분석에서 산소를 nasal prong으로 분당 6L 투여후 pH 7.50, 산소분압은 41.7mmHg, 이산화탄소분압은 38.9mmHg, 산소포화도는 81.8%, PaO<sub>2</sub>/FiO<sub>2</sub>는 120 이었고, 분당 호흡수가 40회 이상의 과호흡이 심하여 기관지 삽관 후 인공 호흡기 사용하였다. 메틸프레드니솔론 정맥주사와 항생제 사용하였고, 입원 7일째부터 흉부 X-선 검사에서 호전되는 양상 보이고, 동맥혈 가스분석 검사에서 FiO<sub>2</sub> 40%에서 pH 7.45, 산소분압은 131.6mmHg, 이산화탄소분압은 37.8mmHg, 산소포화도는 99.1%로 호전되어 입원 9일째 인공 호흡기 제거하고 일반병실에서 보존적 치료하다가 흉부 X-선 검사(Fig. 1-B)와 폐 관류 주사 검사(Fig. 3-B)에서 호전되어 입원 24일째 퇴원하였다.

## 고 안

1962년 실리콘에 의한 유방 삽입술이 시행된 이후 실리콘 액의 국소 피하주사에 의한 부작용은 주로 국소적 이물 반응을 유발하였으나, 1967년 Ben-Bur 등<sup>4)</sup>과 Rees 등<sup>5)</sup>이 실리콘을 주사한 쥐에서 간, 비장, 부신, 콩팥에서 실리콘 침착을 발견함으로써 전신 부작용의 가능성을 보고하였고, 폐 침범의 부작용은 1975년 Ellenbogen 등<sup>6)</sup>이 처음 보고한 후 유방 확대술등 성형수술의 증가와 최근 비의료인에 의한 불법적인 사용이 증가함에 따라 급성 폐렴과 급성 호흡곤

– A case of acute respiratory distress syndrome with pulmonary embolism –



**Fig. 3. A.**  $^{99m}\text{Tc}$ -MAA lung scan shows large-sized multiple perfusion defects and peripheral irregular perfusion defect.

**B.** 2 weeks later, perfusion lung scan shows single moderate-sized perfusion defect in superior segment of LLL.

란 증후군등의 폐질환을 유발하기도 한다.

실리콘 액 주사에 의한 폐 침범은 Chastre 등<sup>3)</sup>이 급성형과 잠복형으로 기술하였는데 급성형은 실리콘 액 주사 후 수일내에 흉통과 발열을 동반한 급성 호흡 곤란 증후군을 일으키고 흉부 X-선 검사에서는 양측 폐에 반점상 공기 공간 경화를 동반한 간질성 침윤 소견을 보이고 흉부 전산화 단층 촬영에서는 폐야의 말초 부위에 미만성 침윤 소견을 보이며 호흡기에 영향을 미치는 약물 복용 및 감염에 의한 반응은 배제되어야 한다. 잠복형은 실리콘 주사 후 6개월 이후에 발생하며 흉부 X-선검사는 정상소견을 보이고 폐기능 검사에서는 제한성 양상 또는 일산화탄소의 확산능 감소 소견을 보인다<sup>6)</sup>. 본 예에서는 건장한 젊은 여성에서 실리콘 주사 직후 발열을 동반한 호흡곤란이 발생하였고, 방사선 검사에서 양측 폐하에 반점상 침윤을 보이고 혈액 및 객담 배양 검사에서는 균이 배양되지 않고 호흡기에 영향을 미치는 약물 복용한 기왕력은 없어 급성형의 폐 침범으로 생각되었다.

실리콘 액 피하주사에 의한 급성 호흡곤란 증후군의 병태생리는 아직 확실히 확립되지는 않았지만 실리콘 색전증이 중요한 역할을 하는 것으로 알려져 있으며 높은 압력하에 인체 조직 내 많은 양의 실리콘 주사는 국소 조직을 파괴하고 혈관내로 광범위하게 유입되며 혈관내로 유입된 실리콘의 미세입자는 지방 색전증과 유사한 폐 색전증을 유발한다. 이러한 실리콘의 미세입자에 의한 작은 혈관의 폐쇄는 폐 관류 주사 검사에서 분절 장애가 없는 말초 관류 장애를 보인다<sup>7, 8, 9)</sup>. 기관지 폐포 세척액 검사에서 호중구와 호산구가 증가된 폐포 출혈소견을 보이며 폐포대식세포와 호중구의 전자현미경소견에서 뚜렷한 다형태성의 봉입체를 포함한 소견을 볼 수 있다. 이러한 호중구와 호산구의 증가는 국소 세포 매개성 염증과정이 이 질환의 병태생리에 중요한 역할을 한다는 것을 알 수 있다<sup>3, 7, 8, 10)</sup>. 경기관지 폐 생검에서 폐포벽과 간질의 모세혈관내에 실리콘으로 생각되는 상용염색에서 염색되지 않는 다량의 침착물을 관찰할 수 있고 급성 염증이나 육아종은 관찰되지 않았다<sup>6, 7, 11)</sup>. 본 예에서는 폐 관류 주사

검사에서 우측폐 대부분의 분절과 좌하엽의 상분절의 관류장애와 말초 관류장애등 폐 색전증에 합당한 소견을 보이고 있으며 추적검사에서는 우상엽의 전분절을 제외한 나머지 부분에서 관류장애 개선된 소견 보이고 있다.

임상증상은 호흡곤란과 발열, 흉통등을 일으키며 저압의 폐부종, 폐 유순도의 감소, 폐포-동맥혈 산소분압차 증가를 보이는 지방 색전증의 호흡기 증상과 유사하며 사망률은 지방 색전증의 사망률 5-15% 보다 높은 33%을 보인다<sup>12)</sup>. Chen 등<sup>11)</sup>의 보고에 의하면 유방에 실리콘 액 주사 후 폐 침범을 일으킨 9명의 환자 중 7명(77%)이 호흡 곤란을 호소하였으며 4명(44%)이 기침, 4명(44%)이 발열, 3명(33%)이 흉부 압박감과 동통, 3명(33%)이 객혈, 그리고 3명(33%)이 의식 혼탁과 혼수를 일으켰으며 의식 혼탁과 혼수는 뇌의 저산소증을 나타내는 나쁜 예후인자를 의미하고 3명 모두 사망하였다. 그리고 7명(77%)에서 실리콘 주사 후 24시간 이내에 증상이 발생하였고 비심인성 폐 부종 또는 급성호흡곤란증후군 소견을 보였다. 사망은 3명(33%)이고 3명중 2명은 실리콘 주사 후 24시간 이내에 사망하였다. 실리콘에 의한 급성 폐증은 대부분 호흡곤란이 점진적으로 호전되어 자연 치유되나 지금까지의 외국문헌에서 5명의 사망 보고가 있는데<sup>2, 10, 11)</sup>, 이러한 경우는 폐혈관 내로의 실리콘 색전양이 다량이거나 부검상 실리콘 입자가 다른 장기에서 발견된 경우였다. 실리콘 액에 의한 장기 후유증은 동물연구에서를 제외하고는 보고된 적이 없었으나 Chen 등<sup>11)</sup>은 처음으로 실리콘 액에 의해 폐 섬유화를 일으킨 예를 보고하였고, Chastre 등<sup>10)</sup>은 피부의 실리콘 입자에 의한 폐의 반복적인 미세 색전증을 유발할 수 있다고 보고하였다.

실리콘에 의한 폐침범의 치료는 아직 명확하지는 않지만 안정과 산소요법등의 보존요법에 의해 대부분 완치되었다<sup>9)</sup>. 메틸프레드니솔론의 사용은 지방 색전증에서 산소 분압을 유지하고 자유 지방산의 안정에 효과가 있다고 알려져 있고<sup>13)</sup> 실리콘에 의한 폐침범에서 조기 스테로이드 치료는 임상양상을 호전시키는데

도움을 준다고 알려져 여러환자에서 사용되었으나 스테로이드 치료의 효능성을 입증한 보고는 아직 없다<sup>6,11)</sup>. 본 증례에서는 폐동맥 쇄기압은 측정하지 못했으나 임상증상과 방사선 소견 등으로 실리콘 피하주사로 폐 색전증에 의한 급성 호흡곤란 증후군으로 진단하여 산소요법등의 보존적 치료와 인공호흡기 치료 및 메틸프레드니솔론 사용하여 호전되었다.

### 요 약

실리콘 액은 미용 및 성형수술에 널리 사용되어지고 실리콘에 의한 불법적인 의료행위가 증가함에 따라 국소적 부작용 뿐만 아니라 폐 색전증에 의한 급성 호흡곤란 증후군등의 치명적인 폐침범의 부작용을 일으킨다는 보고가 있으나 국내보고는 아직 없었다. 본 증례에서는 건강한 39세 젊은 여자 환자가 질벽에 실리콘 액을 주사한 후에 발생한 폐 색전증을 동반한 급성 호흡곤란 증후군 1예를 경험하였기에 문헌고찰과 함께 보고하는 바이다.

### 참 고 문 헌

1. Sanchez-Guerrero J, Schur PH, Sergent JS, Liang MH : Silicone breast implants and rheumatic disease. *Arthritis and Rheumatism* 37 : 158, 1994
2. Ellenbogen R, Ellenbogen R, Rubin L : Injectable Fluid Silicone Therapy : human morbidity and mortality. *JAMA* 234 : 308, 1975
3. Chastre J, Basset F, Viau F, Dournovo P, Bouchama A, Akesbi A, Gibert C : Acute pneumonitis after subcutaneous injections of silicone in transsexual men. *N Engl J Med* 308 : 764, 1983
4. Ben-Hur N, Ballantyne DL Jr, Rees TD,

- Seidman I : Local and systemic effects of dimethylpolysiloxane fluid in mice. *Plast Reconstr Surg* 39 : 423, 1967
5. Rees TD, Ballantyne DL Jr, Seidman I, Hawthorne GA : Visceral response to subcutaneous and intraperitoneal injections of silicone in mice. *Plast Reconstr Surg* 39 : 402, 1967
6. Duong T, Alvin J, Schonfeld, Yungbluth M, Slotten R : Acute pneumopathy in a nonsurgical transsexual. *Chest* 113 : 1127, 1998
7. Matsuba T, Sujiura T, Kyan Y, Kunishima N, Uchima H, Miyagi S, Iwata Y, Matsuba K : Acute pneumonitis presumed to be silicone embolism. *Intern Med* 33 : 481, 1994
8. Lai YF, Chao TY, Wong SL : Acute pneumonitis after subcutaneous injections of silicone for augmentation mammoplasty. *Chest* 106 : 1152, 1994
9. Celli B, Textor S, Kovnat D : Adult respiratory distress syndrome following mammary augmentation. *Am J Med Sci* 275 : 81, 1987
10. Chastre J, Brun P, Soler P, Basset F, Trouillet JL, Fagon JY, Gibert C, Hance AL Acute and latent pneumonitis after subcutaneous injections of silicon in transsexual men. *Am Rev Respir Dis* 135 : 236, 1987
11. Chen Y, Lu C, Perng R. Silicone fluid-induced pulmonary embolism. *Am Rev Respir Dis* 147 : 1299, 1993
12. Editorial. Silicone pneumonitis. *Lancet* 2 : 833, 1983
13. Lindeque BGP, Schoeman HS, Dommissie GF, Boeyens MC, Vlok AL. Fat embolism and the fat embolism syndrome. *J Bone Joint Surg* 69 : 128, 1987