

면역저하 환자에서 발생한 단순포진바이러스 폐렴

성균관대학교 의과대학 삼성서울병원 내과, 진단병리과*

김진구, 이충현, 강경우, 서지영, 정만표, 김호중, 권오정, 이종현, 한정호*

= Abstract =

Herpes Simplex Virus Pneumonia in Immunocompromised Host

Jin Ku Kim, M.D., Choong Hyun Lee, M.D., Kyeong Woo Kang, M.D.,
Gee Young Seo, M.D., Man Pyo Chung, M.D., Hojoong Kim, M.D.,
O Jung Kwon, M.D., Chong H. Rhee, M.D., Joungho Han, M.D.*

*Department of Medicine, Department of Diagnostic Pathology**

Samsung Medical Center, College of Medicine, Sung Kyun Kwan University, Seoul, Korea

Herpes simplex virus pneumonia in immunocompromised host is difficult to diagnose with non-invasive method, and has high mortality rate. Because early diagnosis and early treatment can significantly decrease the mortality rate, the enthusiastic efforts for the early diagnosis should be done.

A 41-year-old woman who took prednisolone due to mixed connective tissue disease developed gradually increasing dyspnea with radiological features of interstitial lung disease.

Initially, we treated her with empirical antibiotics, but failed to improve her dyspnea. So we performed bronchoalveolar lavage and open lung biopsy. Open lung biopsy specimen showed herpes simplex virus pneumonia. Herpes simplex virus was also isolated from bronchoalveolar lavage fluid.

There was both clinical and radiological improvement after treatment with acyclovir for 14 days. (Tuberculosis and Respiratory Diseases 1999, 46 : 82-88)

Key words : Herpes simplex virus, Pneumonia, Bronchoalveolar lavage.

서 론

단순포진바이러스(Herpes simplex virus)는 정상인의 구강 및 상기도에서 분리 동정되는 경우가 많고¹⁻³⁾, 대부분 경증의 국한성 감염을 일으킨 후 자연 치유되

는 경과를 보이지만, 드물게 폐를 비롯한 내부장기의 중증 감염도 유발한다⁴⁻⁵⁾, 특히, 환자의 면역 상태가 억제되어있는 경우에 단순포진바이러스에 의한 국한성 또는 미만성 폐렴이 올 수 있는데, 항암치료 및 장기이식환자에서 면역억제제의 사용이 늘어남에 따라

그 빈도는 더욱 증가하는 추세이다⁶⁾.

면역억제 상태에서 단순포진바이러스 폐렴에 이환되면 70-80%에 이르는 높은 사망율을 보이나^{1, 7-8)} 조기에 항바이러스제제를 투여할 경우 사망율을 현저히 줄일 수 있다고 알려져 있다^{5, 7-8)}. 그러나 단순포진바이러스는 초발감염후 다양한 기간의 잠복기간을 거친다음 재활성화하기도 하고 무증상의 전지 군거(colonization)와 병원균(pathogen)으로 존재하는 단순포진바이러스를 구별하기 어려움이 있으며⁸⁻¹¹⁾, 현재 국내에 확진된 바이러스 폐렴에 대한 보고는 거대세포바이러스 폐렴 외에는 없는 상태이다.

저자들은 비교적 단기간 부신피질호르몬제를 사용한 복합결체조직병(mixed connective tissue disease) 환자에서 급성 미만성 폐렴의 형태로 발현한 단순포진바이러스 폐렴을 조기에 기관지폐포세척술(bronchoalveolar lavage)과 개흉폐생검(open lung biopsy)을 시행하여 국내에서 처음으로 확진하여 치료하였기에 문헌고찰과 함께 보고하는 바이다.

증 례

환 자 : 41세 여자

주 소 : 발열과 오한을 동반한 호흡곤란

현병력 : 상기 환자는 수 년전부터 시작된 다발성 관절통과 일광노출후 악화되는 양발의 발진을 주소로 1997년 4월에 삼성서울병원 류마티스 내과에 입원하여 양측 슬관절 관절통, 수지 부종, 레이노드씨 현상(Raynaud's phenomenon)과 항 RNP 항체 양성으로 복합결체조직병으로 진단받았고, 진단 당시 단순흉부 X-선촬영 소견은 정상이었다. 퇴원후 하루에 프레드니솔론(Prednisolone) 10mg씩을 경구복용하면서 증상의 호전을 경험하였다. 그러나 환자는 프레드니솔론 복용후 11일째부터 발열과 오한, 근육통을 동반한 중등도(ATS grade 2) 호흡 곤란이 발생하여 인근 병원을 방문하였고, 세균성 폐렴으로 추정하여 ceftazidime과 macrolide 계열의 약물로 복합항생제 요법을 1주일간 시행받았으나, 호흡곤란이 더욱 악화

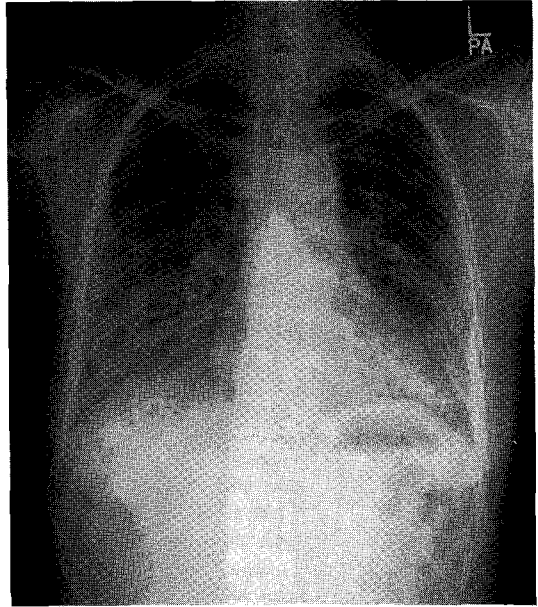


Fig. 1. Plain chest film shows increased interstitial lung markings in both lower lung zones.

되어 본원 응급실로 이송되어 입원하였다.

과거력 : 특이사항 없었음.

이학적 검사 : 내원당시 환자의 혈압은 130/80mmHg, 맥박수 83회/분, 호흡수 28회/분, 체온 37.5℃였고 급성 병색과 심한 호흡곤란은 있었으나 의식은 명료하였다. 안면은 약간 부어 있었고 발진이나 포진성 병변(herpetic lesion)은 없었으며 성기주위에도 포진성 병변은 없었다. 흉부 청진상 양측 하폐야에서 흡기말 미세 악설음(end-inspiratory fine crackle)이 들렸고 심음은 정상이었다. 복부에는 특이소견이 없었고 양 손에는 말단청색증과 소세지 모양의 변형 및 수지 부종이 있었으나 하지의 전경골부 함요부종은 없었다.

검사소견 : 내원 당시 시행한 말초 혈액 검사상 백혈구 3,300/mm³, 혈색소 11.7 g/dl, 혈소판 228,000/mm³이었고, 적혈구 침강 속도는 107mm/hr, CRP 6.56mg/dl였다. 혈액의 일반화학 검사에서 BUN 9 mg/dl, creatinine 0.6 mg/dl, AST 21 U/L, ALT

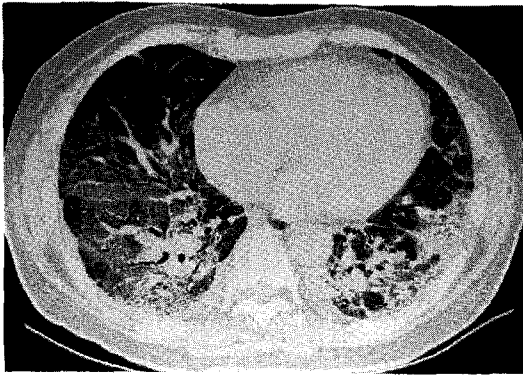


Fig. 2. HRCT scan shows wide-spread areas of ground-glass attenuation in both lungs with diffuse interlobular septal thickening within the areas.

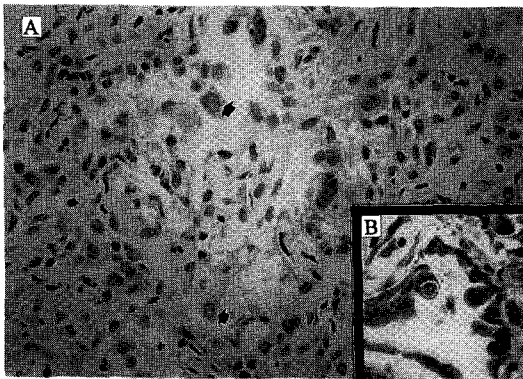


Fig. 3 a. Photomicrography of herpes simplex pneumonia characterized by an eosinophilic, ground-glass change in affected nuclei with peripheral rim of condensed chromatin(arrows) in background of diffuse alveolar damage(H&E, ×200).

3 b. Inset : Positive cells in immunohistochemical stain for herpes virus. (ABC, ×200).

6 U/L, 총빌리루빈 0.3mg/dl였고, 내원 당시 산소공급 없이 시행한 동맥혈가스분석검사상 pH 7.45, PaCO₂ 36.5 mmHg, PaO₂ 43.2 mmHg, HCO₃ 25.2 mEq/L로 측정되었고, nasal prong으로 3 L/min

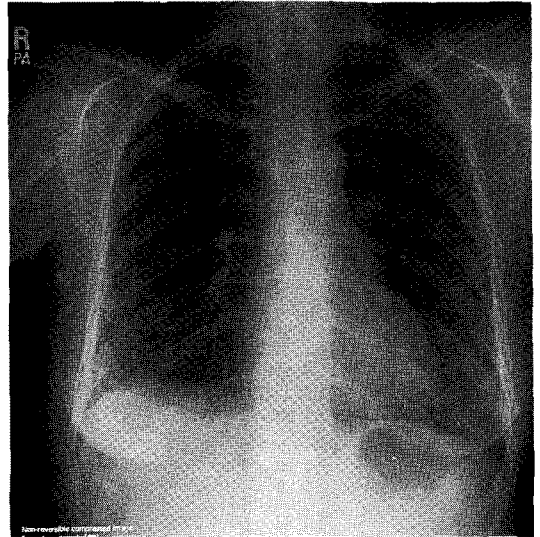


Fig. 4. Follow-up plain chest film 2 weeks later shows much decreased interstitial lung markings of previous lesion.

공급 후에는 H 7.43, PaCO₂ 38.4 mmHg, PaO₂ 94.7 mmHg, HCO₃ 25.9 mEq/L 이었다. 당일 시행한 폐기능검사 결과는 FVC 0.84L(예측치의 27%), FEV₁ 0.82L(예측치의 34%), FEV₁/FVC 98%였다.

방사선학적 검사 : 내원 당시 시행한 단순흉부 X-선 촬영상 양측 하폐야에 폐간질 음영이 증가되어 있는 소견이 관찰되었고(Fig. 1), 고해상 흉부 전산화단층 촬영 결과 양측 폐야에 넓게 분포하는 간유리 음영(ground-glass opacity)과 미만성 폐간엽간 격막 비후(diffuse interlobular septal thickening)가 관찰되었다(Fig. 2).

치료 및 경과 : 내원 당일부턴 경험적 항생제 요법을 시작하였고 원인균 동정을 위하여 혈액 배양 및 객담 도말 검사를 시행하였다. 내원 2일째에 기관지내시경 및 기관지폐포세척술을 시행하여 결핵균, 주폐포자충(Pneumocystis carinii), 진균, 바이러스 배양검사를 의뢰하였다. 기관지내시경 검사상 기관지내 병변은 없었고, 기도 점막도 정상 소견을 보였다. 내원 5일째까지 환자의 임상경과는 호전이 없었고, 기관지폐포세척

액의 1차 배양검사 및 내원시 시행한 혈액 및 객담 배양 결과에서 원인적 인자가 발견되지 않아 복합결체조직병의 폐침범과 면역저하환자에서 발생한 2차적 세균감염을 감별하기 위하여 개흉폐생검을 시행하였다. 폐생검 조직의 조직학적 소견은 염증세포의 폐간질 침윤, 간질부종, 폐포내 대식세포 침윤이 보였고 주위에 투명대를 가진 핵내 호산성 봉입체(eosinophilic intranuclear inclusion body)가 관찰되었다(Fig. 3a). 내원 9일째 기관지폐포세척액으로 의뢰한 바이러스 배양검사서 단순포진바이러스가 동정되어 단순포진바이러스에 의한 폐렴으로 진단하였고, 즉시 acyclovir 5 mg/kg를 8시간 간격으로 정맥 투여하였다. Acyclovir 정맥 투여 후 2일째부터 환자의 호흡곤란은 개선되기 시작하였고, 내원 12일째 폐생검 조직에서 단순포진바이러스의 항체를 이용한 면역형광검사를 하여 양성(Fig. 3b)임을 확인하였다. 이때 같이 시행한 아데노바이러스와 거대세포바이러스에 대한 면역형광검사는 음성이었다.

이 후 환자는 동량의 acyclovir를 총 14일간 투여 받고 임상증상 및 흉부방사선 소견이 호전(Fig. 4)되어 퇴원하였고, 퇴원 1개월 후 시행한 폐기능검사 결과는 FVC 2.51L(예측치의 83%), FEV₁ 2.26L(예측치의 96%), FEV₁/FVC 90%로 호전되었고, 더 이상의 부신피질호르몬제 복용없이도 양호한 전신상태 유지하면서 외래 추적관찰 중이다.

고 찰

단순포진바이러스에 의한 폐렴은 1949년 Morgan과 Finland¹²⁾에 의해 처음 보고된 이후 최근 점차 증가하는 추세에 있다⁶⁾. 이는 의학의 발전과 더불어 장기이식에 따른 면역억제제의 사용이 증가하고, 고혈압에 대한 항암화학요법을 받거나 결체조직질환 등으로 부신피질 호르몬제를 투여받는 환자의 수가 증가하는 데에 기인하고 있다. 그러나 현재까지 단순포진바이러스 폐렴의 정확한 유병률 및 병인 기전은 잘 알려져 있지 않은 상태이다^{1,8)}.

단순포진바이러스에 의한 폐침범은 아직까지도 그 기전에 대해 많은 논란이 있으며, 잠재 감염 바이러스의 재활성화(reactivation of latent virus), 상기도 정상균총의 흡인(aspiration of normal flora) 또는 혈행성 파종(hematogenous spread)등이 제시되고 있으나, 어느 한 가지만으로 단순포진바이러스의 폐침범을 설명하기에는 충분치 않다^{4,8,11,13)}. 단순포진바이러스는 편평상피세포가 존재하는 조직을 주로 침범하므로 흡연, 항암화학요법, 기도삽관 등과 같이 기관지 점막을 편평상피화시키는 조건에서 감염이 증가^{1,8,10-11)}한다고 알려져 있고, Schuller 등⁸⁾의 보고에 의하면 단순포진바이러스가 동정된 환자의 83%에서 기도삽관의 기왕력이 있다고 하였다. 성인의 90%에서 제1형 단순포진바이러스 감염의 혈청학적 증거가 있고¹⁾ 그 중 50-70%에서 삼차신경절(trigeminal ganglion)에 잠복감염 상태로 존재한다⁷⁻⁸⁾. 이런 잠복감염 상태의 바이러스는 급성호흡부전증후군이나 심한 화상, 수술, 장기이식과 같은 상황에서 재활성화되어 전신 장기에 파종성 감염을 유발하며^{1,4,11,13)}, 상기도 정상균총의 흡인은 대부분 상기도에 포진성 병변(herpetic lesion)을 동반한 국한성 폐렴을 설명하기에 적합하고, 혈행성 파종은 피부나 기도점막의 포진성 병변에서 시작된 바이러스혈증(viremia)후에 미만성 폐렴을 유발하는 기전으로 생각되나, 동반된 내부장기의 침범이 거의 발견되지 않는 경우¹⁾가 많아 아직은 불명확한 상태이다. 이와같이 현재로서는 단순포진바이러스 폐렴의 병인기전이 뚜렷하게 확인되지는 않았으나 Schuller 등¹⁰⁾에 의하면 호흡기 계통에서 단순포진바이러스의 병인성은 숙주의 면역상태에 크게 좌우된다^{2,5,8,10)}는 것과, 기도삽관, 흡연, 화상, 항암화학요법 같이 기도 손상을 초래하는 요인에 의한 기관지 상피의 편평상피화가 바이러스의 파종에 크게 관여한다^{1,8,10-11)}는 사실은 일반적으로 받아들여지고 있는데, Schuller 등¹¹⁾이 단순포진바이러스가 동정된 환자의 83%에서 기도삽관의 기왕력이 있다고 보고한 것이 이를 뒷받침하고 있다. 본 증례에서도 단순포진바이러스폐렴의 병인기전은 뚜렷하지 않으나, 면역저

하 상태에서 급성호흡부전이 진행된 후 단순포진바이러스가 동정된 점으로 초감염후 잠복해 있던 단순포진바이러스가 면역저하에 의해 재활성화되었을 가능성이 높아 보인다. 피부나 점막에 포진성 병변이 없고 바이러스혈증은 없었으나, 미만성 폐렴의 양상으로 발현하였는 바, 혈행성 파종의 가능성도 배제할 수는 없으나, 정상적인 간기능검사 소견 및 혈액학적인 안정성이 유지되는 것들을 고려해 볼 때 가능성은 떨어져 보인다. 구강내 정상균총의 흡인가능성은 주로 국한성 폐렴의 양상으로 나타난다는 점이 본 증례와는 다르다.

단순포진바이러스 폐렴은 면역억제 환자에서 적절한 치료가 이뤄지지 않는 경우 70-80% 이상의 높은 치사율을 보이기 때문에 적절한 진단과 치료는 반드시 필요하다¹⁷⁾. 일반적으로 면역저하 환자에서 발열, 기침, 호흡곤란 등의 증상과 단순흉부 X-선촬영상 임상적으로 잘 설명되지 않는 국소적 또는 미만성 침윤을 보일 경우, 그 원인이 세균성, 바이러스성, 진균성 및 결체조직병 등이 있으므로 고식적인 진단방법, 즉 객담 및 혈액 배양 검사 등으로 진단이 어렵다^{8,9)}. 물론, 포진성 후두염이나 피부, 점막 등에 포진성 병변이 동반될 경우에는 좀 더 쉽게 단순포진바이러스 폐렴을 의심하게 된다¹⁰⁾. 하지만, 그 확정진단은 기관지폐포 세척을 통한 바이러스 배양검사, 단순포진바이러스의 항원이나 핵산 검사, 그리고 폐조직검사상 특징적인 조직 소견을 확인할 경우에 가능하다^{4,14)}. 이들 환자에 있어서 비관혈적인 진단방법으로 폐침윤의 원인을 밝힐 수 없는 경우가 많아, 경기관지폐생검, 개흉폐생검, 경피침생검 등의 적극적인 방법이 이용되지만 경기관지폐생검이나 경피침생검의 경우 기흉, 폐출혈 등의 합병증이 생길 수 있고, 개흉폐생검의 경우 수술로 인한 합병증과 비용이 문제점으로 지적되고 있다. 반면에 기관지폐포세척술은 검사방법이 비교적 간단하고 합병증이 적으면서 진단율이 높아 면역억제 환자의 급성 폐침윤시 원인 진단방법^{9,15)}으로 많은 사람들이 선호하고 있다. Tuxen 등⁴⁾은 급성 호흡부전증후군을 가진 환자의 기도 분비물에서 단순포진바이러스 검출

율은 30% 정도라고 보고하였는데, 단순히 기관지폐포세척액에서 단순포진바이러스가 동정되었다고 하여 이를 폐렴의 원인 바이러스라고 단정할 수는 없으며, 환자의 면역상태나 기저 질환에 따라 서로 다른 임상적 의미를 부여하게 된다^{8,14)}. 이전에 기도 손상을 받은 적이 있거나 심한 화상, 악성종양, 급성호흡부전증과 같은 기저 질환을 가졌거나, 면역억제요법을 받고 있는 경우에는 종종 감염을 유발할 가능성이 높아진다. 따라서 기관지폐포세척액에서 단순포진바이러스가 동정되었을 경우 임상적으로는 동정된 바이러스가 환자의 임상 경과를 설명할 수 있는 진정한 병원균인지, 무증상 전지균거(asymptomatic colonization)나 구강 및 인후부의 정상균총에 의한 오염인지를 판단하고, 이에 따라 그 원발부위의 확인 및 항바이러스제제의 사용 여부를 결정해야만 한다^{9,14)}. Henri 등¹⁴⁾은 기관지폐포세척액에서 단순포진바이러스가 동정된 후 천성 면역결핍증을 가진 24명과 그렇지 않은 16명을 대상으로 비교한 결과 재원기간, 임상증상의 중증도, 사망율에서 통계적으로는 유의한 차이가 없다는 결과를 얻었으나 이 연구결과는 대상자의 4분의 3에서 세균성 폐감염을 동반하고 있어 전적으로 단순포진바이러스에 의한 임상경과로 보기 어렵고 후천성 면역결핍증을 동반하지 않은 환자군이 더욱 중한 기저질환을 가졌고, 기도삽관의 횟수가 많았고 기간이 길었다는 점에서 정확한 비교가 어려운 제한점이 있다. 또한 단순포진바이러스는 정상인의 5%에서도 구강 및 인후부의 분비물을 통하여 검출되고 있어^{8,14)} 기관지폐포세척액에서 단순포진바이러스가 동정되었다는 것만으로는 하부기도 감염을 진단할 수 없으나, 환자의 기저 질환과 면역상태 및 임상양상에 의거하여 그 임상적 의미를 평가하여야 하겠다. Richard 등¹⁵⁾은 면역억제환자의 폐침윤에 대한 진단법으로 기관지폐포세척술은 민감도가 82%, 특이도가 53%로 보고하고 있다. 현재는 하부기도 분비물에서 단순포진바이러스가 검출된 환자가 면역억제요법을 받고 있고, 단순흉부 X-선촬영상 폐침윤이 보이며 다른 원인으로 설명할 수 없는 임상 경과와 악화를 보일 때¹⁶⁾는 단순포진바

이러스 폐렴을 의심하고 치료를 시작한다.

본 증례에서 환자는 복합결체조직병으로 프레드니솔론 복용중에 저산소증과 미만성 폐렴의 양상을 동반한 급성호흡부전을 보이면서 기관지폐포세척액에서 단순포진바이러스가 동정되었다. 본 증례의 환자에서 급성호흡부전을 조장할 가능성이 있어 보이는 인자로는 비교적 단기간의 부신피질 호르몬제 사용중에 발생한 폐렴과 복합결체조직병의 폐침범의 가능성이 있으나 환자가 면역저하 상태임을 고려하면 이러한 상황은 잠재감염 상태의 단순포진바이러스를 재활성화시킬 충분한 조건이 된다 하겠다. 일반적으로 자가면역성 결체조직병은 세포 매개 면역(cell-mediated immunity)의 결함¹⁷⁾을 보이고, Steven 등¹⁸⁾은 면역저하를 초래하는 정도의 프레드니솔론은 평균 하루 30mg으로 12주 이상 사용한 경우가 일반적이거나, 25%에서는 하루 16mg으로 8주 이하에서도 주폐포자충 폐렴이 발생하였다고 보고하였고, Schuller 등^{8,10)}은 하루에 프레드니솔론 20mg을 2주 이상 사용시 면역저하속주로 간주하였다. 본 증례에서도 소량의 프레드니솔론을 2주 미만 사용하였으나, 기저 질환으로 복합결체조직병을 가졌다는 점을 고려할 때, 면역억제 속주로 보기에 무리가 없다 하겠다.

단순포진바이러스 폐렴이 진단되면 acyclovir 5-10 mg/kg, 또는 250mg/m²를 8시간 간격으로 최소 7-10일간 정맥주사하여 치료하는데, 아직은 최적의 용량과 기간에 대해서는 확실치 않은 상태^{1,3,5)}이며, 그 치료 효과도 확실히 증명된 연구는 없다. 그러나 항바이러스제로 조기 치료를 시행할 경우 치사율을 감소시킬 것으로 생각되고 있다^{5,7-8,10)}. 더 나아가서 Tuxen 등¹⁹⁾이 급성호흡부전증후군 환자에서 acyclovir 5 mg/kg을 8시간 간격으로 정맥투여하여 단순포진바이러스의 하부기도 감염을 예방하고자 시도하였는데, 결과는 단순포진바이러스의 감염을 예방하는 데에는 충분히 효과적이었으나 환자의 전체적인 예후에는 영향을 미치지 못하였다.

본 증례에서 진단은 기관지폐포세척액으로 바이러스를 동정하였고 개흉폐생검 조직 소견에서 호산성 붕

입체와 면역 형광염색상 양성 반응을 보이는 것으로 최종 확진되었다. 진단 과정중에서 조기에 기관지폐포 세척술과 개흉폐생검을 시행함으로써 조기 진단이 가능하였고, acyclovir로 치료를 시작함으로써 환자의 임상 경과를 호전시킬 수 있었다. 면역억제 환자의 단순포진바이러스 폐렴은 적절히 치료하지 않는 경우 70-80% 이상의 높은 치사율을 가진다^{1,7-8)}는 것과 기관지폐포세척술이 진단율이 높고 비교적 합병증이 없는 안전한 검사^{9,15)}라는 것을 고려할 때, 면역억제 환자의 급성 폐침윤시 원인 진단방법으로 아주 유용하다고 하겠다. 특히 결핵조직병 환자에서 병의 활동성 증가로 발열과 폐침윤이 발생할 수 있어 폐렴과의 감별이 어려운 경우가 많고, 면역억제요법을 받고 있는 경우 폐렴 발생시 조기 진단과 조기 치료가 예후에 큰 영향을 미치므로 기관지폐포세척술을 비롯한 적극적인 진단⁹⁾이 환자의 예후에 큰 도움이 될 수 있다.

결 론

저자들은 복합결체조직병으로 부신피질 호르몬제 치료를 받던 환자에서 발생한 단순포진바이러스 폐렴 1례를 경험하였고, 조기에 기관지폐포세척술과 개흉폐생검 등의 적극적인 진단으로 국내 최초로 확진하여 완치시켰기에 문헌고찰과 함께 보고하는 바이다.

참 고 문 헌

1. Klainer AS, Oud L, Randazzo J, Freheiter J, Bisaccia E, Gerhard H: Herpes simplex virus involvement of the lower respiratory tract following surgery. *Chest* 106(1 Suppl): 8S, 1994
2. Ramsey PG, Fife KH, Hackman RC, Meyers JD, Corey L: Herpes simplex virus pneumonia, clinical, virologic, and pathologic features in 20 patients. *Ann Intern Med* 97: 813, 1982
3. Lheureux P, Verhest A, Vincent JL, Lienard C, Levivier M, Kahn RJ. Herpes virus infection, and

- unusual source of adult respiratory distress syndrome. *Eur J Respir Dis* 67 : 72, 1985
4. Tuxen DV, Cade JF, McDonald MI, Buchanan MRC, Clark RJ, Pain MCF : Herpes simplex virus from the lower respiratory tract in adult respiratory distress syndrome. *Am J Respira Crit Care Med* 126 : 416, 1982
 5. Feldman S, Stokes DC : Varicella zoster and Herpes simplex virus pneumonia. *Semin Respir Infect* 2 : 84, 1987
 6. 박경옥 : Immunocompromised host에서의 폐렴. 결핵 및 호흡기질환, 43(6) : 833, 1996
 7. Corey L, Spear PG : Infections with Herpes simplex viruses. *N Engl J Med* 314 : 749, 1986
 8. Schuller D, Spessert C, Fraser VJ, Goodenberger DM. Herpes simplex virus from respiratory tract secretions : epidemiology, clinical characteristics and outcome in immunocompromised and nonimmuno-compromised hosts. *Am J Med* 94 : 29, 1993
 9. 박재석, 김재열, 강민중, 이계영, 유철규, 김영환, 한성구, 심영수, 한용철 : 면역억제환자의 급성폐렴윤에서 기관지폐포세척술의 진단적 유용성, 대한 내과 학회지, 49(3) : 338, 1995
 10. Schuller D : Lower respiratory tract reactivation of Herpes simplex virus. Comparison of immunocompromised and immunocompetent hosts. *Chest* 106(1 Suppl) : 3S, 1994
 11. Graham BS, Snell Jr. JD : Herpes simplex virus infection of the adult lower respiratory tract. *Medicine* 62(6) : 384, 1983
 12. Morgan HR, Finland M : Isolation of Herpes virus from a case of atypical pneumonia and erythema multiforme exudativum : with studies of four additional case. *Am J Med Sci* 217 : 92, 1949
 13. Stevens JG, Cook ML, Jordan MC : Reactivation of latent herpes simplex virus after pneumococcal pneumonia in mice. *Infection & Immunity* 11(4) : 635, 1975
 14. Colt HG, Chang EJ, Harrell JH, Richman LS : Clinical considerations when Herpes simplex virus is isolated from bronchoscopy specimens. *Journal of Bronchology* 4(3), 1997
 15. Pisani RJ, Wright AJ : Clinical utility of bronchoalveolar lavage in immunocompromised hosts. *Mayo Clin Proc* 67 : 221, 1992
 16. Camazine B, Antkowiak, Maria Enriqueta R. Nava, Brian J. Lipman, Hiroshi Takita : herpes simplex viral pneumonia in the postthoracotomy patient. *Chest* 108(3) : 876, 1995
 17. Lorber M, Gershwin ME, Shoenfeld Y : The co-existence of systemic lupus erythematosus with other autoimmune diseases : The kaleidoscope of autoimmunity. *Semin Arthritis Rheum* 24(2) : 105, 1994
 18. Yale SH, Limper AH : Pneumocystis Carinii pneumonia in patients without acquired immunodeficiency syndrome : Associated illness and prior corticosteroid therapy. *Mayo Clin Proc* 71 : 5, 1996
 19. Tuxen DV, Wilson JW, Cade JF : Prevention of lower respiratory herpes simplex virus infection with acyclovir in patients with the acute respiratory distress syndrome. *Am Rev Respir Dis* 136 : 402, 1987