

TCDD 투여로 급성독성을 유도한 웅성 기니픽에 있어 홍삼의 방어 효과에 대한 병리조직학적 연구

황석연* · 정화숙** · 위재준 · 성노현** · 김시관[#]

*충북대학교병원 임상병리과, **충북대 의대 병리학교실, [#]한국인삼연구소연구원
(1999년 8월 10일 접수)

Histopathological Study on the Protective Effect of Korean Red Ginseng on TCDD-induced Acute Toxicity in Male Guinea Pig

Seock-Yeon Hwang*, Hwa-Sook Jeong**, Jae-Joon Wee,
Rohyun Sung** and Si-Kwan Kim[#]

**Department Clinical Pathol and **Pathol., Chungbuk Nat'l Univ. Hospital, Cheongju;*

[#]Div. Ginseng Pharmacol., Korea Ginseng & Tobacco Res. Inst., Yousong-ku Taejeon, 305-345, Korea

(Received August 10, 1999)

Abstract : Histopathological study has been carried out to elucidate the protective effect of Korean red ginseng water extract (KRG-WE) on 2,3,7,8-tetrachlorodibenzo-*p*-dioxin (TCDD)-induced acute toxicity in male guinea pigs. Forty male guinea pigs (200±20g) were divided into 4 groups: normal controls (group 1) received vehicle and saline; group 2 (single TCDD-treated) received TCDD (5 µg/kg, single dose) and saline; group 3 received KRG-WE (200 mg/kg, *i.p.*) for 2 weeks starting 1 week before TCDD-exposure; group 4 received same dose of KRG-WE for 7 days from the day of TCDD-exposure. Weights of liver, testis, kidney, spleen and lung of the TCDD-exposed guinea pigs were significantly decreased. Thymus was severely shrunken, thereby could not be distinguished from adipose tissue in group 2 animals. Focal interstitial inflammation and fibrosis were observed from the lung parenchyma of group 2 animals. Furthermore, moderate swelling of hepatocyte, diffused aggregates of hemosiderin-laden macrophages from the Prussian blue stained spleen, marked decrease in spermatogenesis, and pyknotic and degenerative changes in the renal tubules were observed from intestinal organs of group 2 animals. On the other hand, histopathological damage was moderately to markedly alleviated in groups 3 and 4, but pretreatment of KRG-WE was more effective than the simultaneous treatment. In particular, TCDD-induced testicular atrophy was significantly attenuated by KRG-WE ($p<0.01$). From these results, it could be suggested that Korean red ginseng might be a useful herb that prevented TCDD-induced toxicity on liver, testis, kidney and spleen.

Key words : 2,3,7,8-tetrachlorodibenzo-*p*-dioxin (TCDD), histopathology, Korean red ginseng

서 론

1990년 초부터 대두되기 시작한 “내분비 교란성 화합물”, 일명 환경호르몬은 “인류종말의 서곡”이라고 까지 일컬어 질 정도로 엄청난 생식 독성을 야기시키는

것으로 알려져 있다. 이들 화합물은 지용성이 매우 강할 뿐만 아니라 화학적으로 극히 안정된 특성을 가지고 있어 자연계에서 거의 분해되지 않으므로 먹이사슬을 타고 계속 순환된다. 그러나 보다 심각한 문제는 이들 화합물이 현재에도 쓰레기 소각장, 자동차 매연, 펄프 제지공장 등에서 계속하여 다량 생산되고 있을 뿐만 아니라 농약, 선박의 도료, 통조림 깡통의 코팅제 등으로도 다량 이용되고 있다는 점이다.

[#] 본 논문에 관한 문의는 이 저자에게로
(전화) 042-866-5341; (팩스) 042-861-1949
(E-mail) skkim@gtr.kgtri.re.kr

지금까지 내분비 교란성 화합물질로 밝혀진 화합물의 수는 130여종에 불과하나, 그 수는 앞으로 더욱 증가할 전망이다. 내분비 교란성 화합물중 대표적인 물질은 dioxins, PCB, DDT, tributyltin(TBT), bisphenol A 등이며, 이중 가장 대표적인 화합물이 2,3,7,8-tetrachloro-dibenzo-*p*-dioxin(TCDD)으로서 지금까지 인간에 의하여 합성된 유기화합물중 독성이 가장 강하다고 알려져 있다.¹⁻⁴⁾ 이들 화합물은 성호르몬 특히 에스트로겐과 유사한 작용을 하므로 내분비계를 혼란시키며, 그 결과 체중 감소, 생식기 기형과 기능 저하, 간 독성, 암 발생, 정신 지체 및 행동 변화 등을 유발한다고 보고되고 있다.⁵⁻⁹⁾

한편, 인삼은 수천년 전부터 체력증강을 위한 보약의 개념으로 이용되어 왔고, 간, 신장 및 심혈관 장애 개선,¹⁰⁻¹²⁾ 면역기능 조절작용,¹³⁾ 스트레스나 환경 변화에 대한 적응력 증강 및 고환독성 방어작용 등이 있는 것으로 보고되고 있다.¹⁴⁻¹⁶⁾ 또한, 매우 흥미로운 사실은 인삼이 TCDD가 독성을 유발한다고 알려진 장기에 있어 방어효과를 가진다는 점이다. 따라서 저자 등은 TCDD가 야기하는 독성에 대한 홍삼의 방어효과를 병리조직학적 관찰을 통하여 조사한 결과, 홍삼 물추출물은 TCDD가 야기하는 간, 신장, 비장, 폐 독성에 대하여 현저한 방어효과를 나타낸다는 사실을 확인하였다.

실험 재료 및 방법

1. 실험동물

Guinea pigs(male, 200±20 g, 4~5주령, Hartley)은 삼육실험동물연구소(경기도 오산)로 부터 구입하여 7일간 적응시킨 다음 실험에 사용하였다. 사육은 온도; 23±1°C, 습도; 40~60%, 명암 주기; 12시간 조건으로 하였다. 사료는 퓨리나(주)사의 토끼용 고형사료에 비타민 C 대신 배추를 매일 오전, 오후 2회에 걸쳐 충분히 급여하였으며, 식수는 제한 없이 공급하였다. 시험군 1(정상대조군)에 대하여는 TCDD의 운반체 [미량의 dimethylsulfoxide(DMSO)와 소량의 아세톤을 함유한 대두유]를, 시험군 2(TCDD-단독투여군)에 대하여는 TCDD(5.0 µl/kg b.w., single, i.p.)와 생리식염수를 복강 주사하였다. 한편, 시험군 3(홍삼 전투여군)과 4(동시투여군)에 대하여는 홍삼 물추출물을(200 mg/kg b.w./day)을 TCDD 투여 7일전부터 혹은 TCDD 투여와 같은 날부터 각각 2주 및 1주간 복강 주사하였다(Fig. 1).

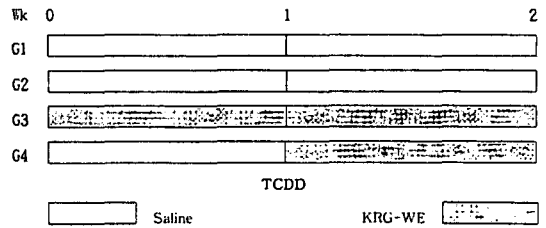


Fig. 1. Protocol for the treatment of KRG-WE and TCDD. G1 guinea pigs received vehicle [corn oil (4.5 ml) and small amount of acetone (450 µl) containing dimethylsulfoxide (50 µl)] and saline; G2 received TCDD (5 µg/kg, single dose, i.p.) and saline. Korean red ginseng water extract (KRG-WE) was administered (i.p.) for 2 weeks from 1 week before TCDD-exposure (G3) or for 7 days from the date of TCDD-exposure (G4) at daily dose of 200 mg/kg b.w.

2. TCDD 용액의 제조

TCDD는 AccuStandard Inc.(New Haven, CT, USA)로 부터 99.1% 이상 순도(gas chromatography 분석)의 화합물을 구입하였다. TCDD(2 mg)는 미량의 DMSO(50 µl)를 함유한 소량의 아세톤(450 µl)에 용해시킨 다음 대두유(4.5 ml)로 희석, 실험에 사용하였다.

3. 홍삼 물추출물의 제조

홍삼 제조용 원료삼은 한국인삼연구회 증평시험장에서 재배한 6년근 수삼을 한국담배인삼공사 부여 인삼장에서 홍삼으로 제조한 다음 다시 물추출물(KRG-WE)로 만들어 사용하였다. 홍삼 물추출물은 수분함량을 측정 후 건물량 기준으로 투여하였다.

4. 병리조직학적 관찰

간, 폐, 신장, 비장 및 고환은 장기 적출시 육안 관찰 후, 무게를 측정하고, 고환은 Bowin's 용액에, 기타 장기는 10% 포르말린에 고정시킨 후 통상적인 방법으로 파라핀에 포매한 다음 4 µm 두께로 박절, 각각 hematoxylin-eosin과 Periodic acid-Schiff 및 Prussian blue 염색을 실시하여 광학현미경으로 검경하였으며, 정세관의 크기는 각 군당 10개를 측정하여 평균±표준편차로 나타내었다.

5. 통계 처리

장기의 무게는 Duncan's multiple range test로, 정세

관 직경은 Student's *t*-test를 이용하여 통계분석 하였으며, 유의성 검정은 시험군 1과 2, 3, 4군, 시험군 2와 3 및 4군간의 유의성을 검정하였고 이때 *p* 값이 0.05 이하일 때에 한하여 통계적으로 유의성이 있는 것으로 하였다.

실험결과

1. 행동 및 장기의 무게 변화에 미치는 효과

시험군 2(TCDD-단독투여군)에 있어서는 사료 섭취량과 몸무게가 현저히 감소하였으며, 동물의 행동 역시 현저히 둔화되었다. 또한, 장기의 무게 감소가 현저하였으며, 특히 간($p<0.05$)과 고환($p<0.01$)의 무게는 대조군에 비하여 유의하게 낮았다. 그러나, TCDD 투여 전(시험군 3), 혹은 TCDD와 동시(시험군 4)에 홍삼 물추출물을 투여한 경우에는 사료 섭취량이 현저히 증가할 뿐만 아니라, TCDD-노출로 야기되는 체중 감소가 유의하게 억제되며($p<0.05$), 동물의 행동 역시 활발하여지는 것으로 나타났다(Fig. 2).

2. 육안 소견

시험군 1의 경우 외관상 털은 매끄럽고 윤기가 있었으며 특이한 병적 증상은 관찰되지 않았고, 흉강 및 복강을 절개하여 관찰한 결과 역시, 특이한 병변은 관

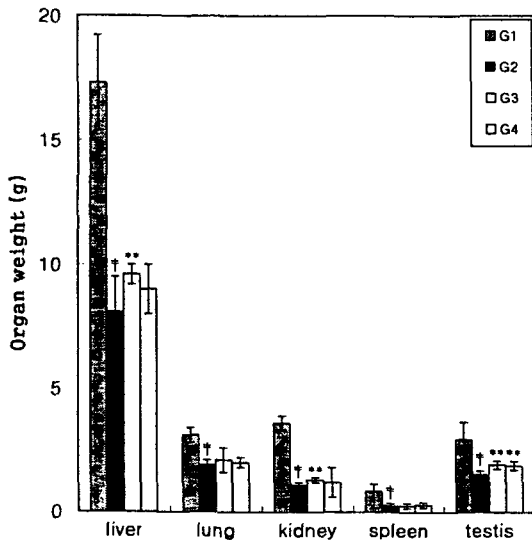


Fig. 2. Effect of KRG-WE on organ weight in TCDD-exposed male guinea pigs. Notes on group designation are the same as in Fig. 1.

찰되지 않았다. 한편, 시험군 2의 경우 외관상 기형이나 장기 손상은 관찰되지 않았으나 털은 윤기가 없고 매우 거칠었으며, 행동과 섭식이 양호하지 못하였다. 희생 후 흉강 및 복강을 열었을 때 흉수나 복수는 차 있지 않았으나, 장기가 전체적으로 현저하게 위축되어 있었으며, 색깔은 다소 퇴색되어 있었다. 모든 장기에서 유착, 기형 및 종양은 관찰되지 않았으나, 흉선은 심하게 위축되어 있어 지방조직과 구별하기 어려웠다. 양쪽 폐의 흉막은 비교적 매끈하나 미만성으로 현저히 고형화되어 있었으며, 심장 역시 기형은 관찰되지 않았다. 간의 피막은 부분적으로 탈색되어 있었고, 절단면은 정상군과 비교하여 보았을 때 불규칙적이었으며, 희끗희끗하게 퇴색되어 있었다. 위장관의 경우 장간막에 있는 림프절들이 전체적으로 눈에 두드러질 정도로 작아져 있었으나 장점막의 출혈이나 위축 등의 소견은 관찰되지 않았다. 양쪽 신장의 피막은 잘 유지되어 있었고, 절단면 역시 비교적 균일하였으나, 비장의 절단면은 약간 변색되어 있었다. 고환은 정상적으로 음낭에 위치하고 있었으나 크기는 대조군에 비하여 현저히 작았다.

시험군 3의 경우 모든 장기의 왜소화가 시험군 2에 비하여 현저히 회복되어 있었으며, 흉선은 시험군 1에 비하여 작기는 하나 지방조직과 구별이 가능하였다. 양쪽 폐는 미만성으로 약간 고형화되어 있었고, 절단면에 단단해진 부위가 국소적으로 관찰되었다. 그러나 간 피막이나 절단면은 정상대조군과 거의 유사할 정도로 양호하였다. 또한, 동시투여군(시험군 4)의 경우 모든 장기의 왜소화가 TCDD 단독투여군(시험군 2)에 비하여 상당히 회복되었으나 시험군 3에 비하여는 약간 심하였다. 흉선은 TCDD-단독투여군과 마찬가지로 거의 관찰되지 않았고, 양쪽 폐는 전투여군보다 더 고형화되어 있고, 간의 절단면은 약간 탈색되어 있었다.

3. 광학현미경 소견

(1) 폐조직에 미치는 영향

시험군 1의 폐는 폐엽이 잘 유지되어 있었고 폐포 역시 잘 열려 있었다. 간질은 미세하고 얇게 형성되어 있어 넓어져 있었으며, 염증 세포의 침윤은 전혀 관찰되지 않았다. 반면, 시험군 2의 경우는 단핵구, 림프구, 형질 세포 및 다형핵 중성 세포 등의 침윤과 섬유아세포의 증식 및 섬유화로 폐 간질이 미만성으로 현저히

넓어져 있었고 부분적으로 림프성 여포의 형성도 관찰되었다. 또한, 폐포에는 제2형 폐세포의 증식이 현저하여 관과 유사하였고 폐포 내에 대식세포가 다수 관찰되었으며, 정상적으로 남아 있는 폐 실질은 거의 관찰되지 않았다.

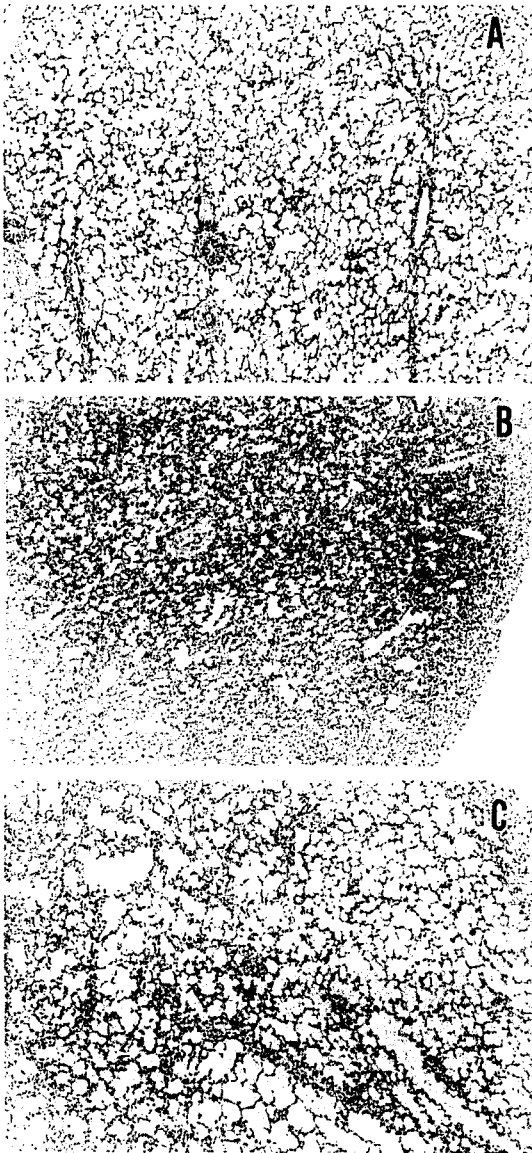


Fig. 3. Effect of KRG-WE on lung of TCDD-exposed male guinea pigs. A: G1, B: G2; massive and diffused infiltrates of inflammatory cells, and proliferation of fibroblasts were observed. Normal lung parenchyma was rarely observed (X40, H & E), C: G3, greatly improved when compared with that of G2 (X40, H&E).

시험군 3의 경우는 기관지의 말단관이나 호흡관 주위, 혈관과 흉막 근처에 염증 세포들이 침윤되어 있고, 그 주위의 폐 간질이 넓어져 있었으며, 섬유화되어 있었으나 정상적으로 남아 있는 폐 실질이 여러 군데에서 관찰되었다. 한편, 시험군 4의 경우, 시험군 2처럼 기관지의 말단관이나 호흡관 주위, 혈관과 흉막 근처에 특히 현저하게 염증 세포들이 침윤되어 있었고, 그 주위의 폐 간질이 넓어져 있거나 섬유화 되어 있었다. 염증 정도나 섬유화 정도는 시험군 2보다는 유의하게 양호하였으나 시험군 3보다는 훨씬 심하였다. 또한, 폐 전체에 미만성 염증 세포들로 채워져 있었으며 정상적으로 남아 있는 폐 실질은 극히 부분적이기는 하나 관찰되었다(Fig. 3).

(2) 간조직에 미치는 영향

시험군 2에서는 간세포의 팽윤, 일부 세포에서 핵의

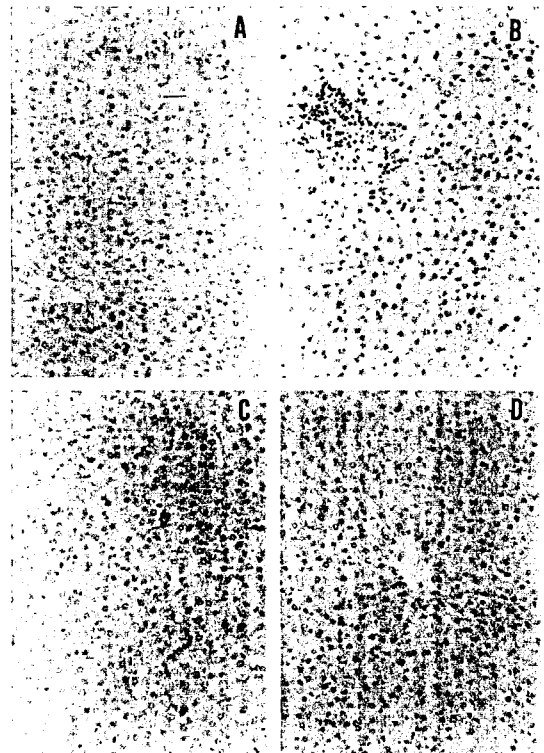


Fig. 4. Effect of KRG-WE on liver of TCDD-exposed male guinea pigs. A: G1, B-C: G2; moderate swelling of hepatocytes, hyperchromatism, acidophilic cytoplasm and cytoplasmic vacuolation, single cell necrosis, small groups of degenerating hepatocytes surrounded by mononuclear cells and some loss of lobular architecture were observed. D: G3; histological damages was remarkably alleviated (X20, H & E).




Fig. 5. Effect of KRG-WE on spleen of TCDD-exposed male guinea pigs. A: G1 (X10, PB), B; G2, many hemosiderin-laden macrophages were observed and strongly positive to Prussian blue (X40, PB), C: G3; significantly decreased in number of hemosiderin-laden macrophages and weakly positive to Prussian blue (X10, PB).

과염색상, 호산성 세포질화, 세포질내 공포 형성, 단세포 괴사, 세포 크기의 다양성, 변성된 세포 주위로의 단핵 염증세포의 침윤, 중심엽 주위의 동양혈관 이완과 간엽구조의 일부 소실 등이 관찰되었다. 또한, Periodic acid-Schiff 염색상에서 굵은 입자의 양성 과립이 세포질 내에 다수 관찰되었다. 한편, 시험군 3에서는 2군에서 나타났던 병변 현상은 거의 관찰되지 않았으며, 시험군 4에서도 역시 2군에서와 같은 병리학적 조건이 현저히 억제되었으나 염증 소견과 세포질내 공포화는 다소 관찰되었다(Fig. 4).

(3) 비장조직에 미치는 영향

Prussian blue로 염색한 비장 조직에 있어 시험군 2의 경우 hemosiderin-laden 대식 세포가 상당수 관찰되는 반면, 시험군 3에서는 현저히 감소되었으며, 시험군 4에서는 시험군 3보다는 병변이 심하였으나 시험군 2에 비하여는 현저히 경감되었다(Fig. 5).

(4) 신장조직에 미치는 영향

시험군 2에서는 근위관이나 원위관 및 접합관의 상피 세포에 약간의 부종이 관찰되었던 반면, 시험군 3과 4에서는 이와 같은 병변 현상이 현저히 감소되었다(Fig. 6).

(5) 고환조직에 미치는 영향

시험군 2의 고환 무게는 정상군 고환의 63%에 불과할 정도로 위축되어 있었으나 홍삼 물추출물 투여군은 75% 이상을 나타냄으로서 홍삼은 TCDD-투여로 야기

되는 고환의 위축을 현저히 방어한다는 사실을 알았다 ($p < 0.01$). 체중에 대한 고환 무게의 비율에 있어서 시험군 2의 경우 0.74로서 시험군 1의 0.89에 비하여 유의하게 감소하였으나 홍삼 물추출물 처리군인 시험군 3, 4군에 있어서는 TCDD-단독투여군 대비 유의한 차이가 없는 것으로 나타났다(Table 1).

시험군 1의 정세관과 간질에는 Leydig 세포가 규칙적으로 흩어져 있었으며, 정세관에는 Sertoli's 세포와 각 단계별 미성숙 정모세포 및 다소 성숙한 정자세포와 정자가 존재하였으나, 시험군 2의 경우 정세관 밖에 존재하는 세포의 수적 감소는 물론, 정세관 내에 존재하는 세포들의 현저한 병변이 관찰되었다. 관의 크기 역시 정상관의 반정도로 작아져 있었다. 관내에는 미성숙 정모세포로만 채워져 있었으며, 그 수도 매우 적었고, 극소수의 정자세포는 존재하나 성숙 정자는 거의 관찰되지 않았다.

한편, 시험군 3의 경우 관의 크기가 정상 세관보다는 다소 작았으나 시험군 2와 비교하여 볼 때 현저히 증가하였으며, 정모세포, 정자세포 및 정자 수도 현저히 증가하였다(Table 2). 시험군 4의 정세관 크기는 비록 정상대조군 정세관 크기의 86.5%에 불과하였으나 시험군 2에 비하여는 현저히 크다는 사실을 알 수 있었다. 대부분의 정세관은 잘 발달된 정자세포로 채워져 있었으나 일부의 정세관에서는 정모세포만 관찰되기도 하였다(Fig. 7).

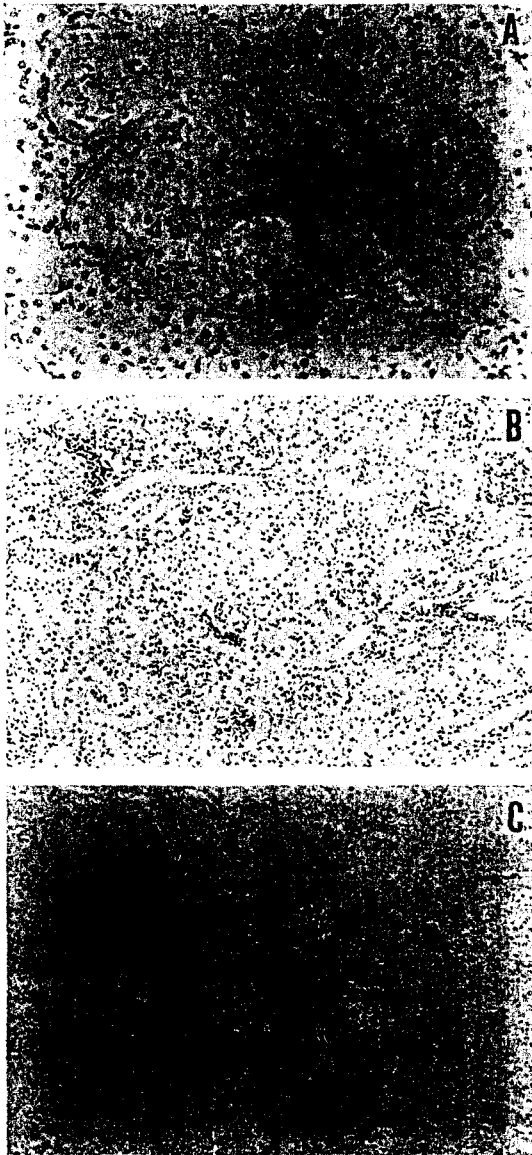


Fig. 6. Effect of KRG-WE on kidney of TCDD-exposed male guinea pigs. A: G2: all renal corpuscle showed decreased and collapsed Bowman's capsule; tubules show marked ballooning and vacuolar degeneration (X20, H&E). B: G3, C: G4: improved greatly when compared with that of G2 (X10, H & E).

고 찰

최근 일본 테이큐대학교 의과대학 Oshio 박사의 역학조사에 의하면, 일본 20대 청년 34명중 WHO 기준 (1 ml/당 정자수 2000만 이상, 직진운동을 하는 정자의

Table 1. Body and testicular weight of guinea pigs in each group

Group	B.W. (g)	T.W. (g)	TW/BW (%)
G1	329 ± 26	2.94 ± 0.88	0.89
G2	207 ± 35	1.54 ± 0.74 [†]	0.74
G3	251 ± 25	1.91 ± 0.76	0.76
G4	248 ± 11	1.88 ± 0.76	0.76

Notes on group designation are the same as in Fig. 1. *B.W.; body weight, T.W.; testicular weight. [†] indicates $p < 0.01$ when compared with group 1. Data were analyzed Duncan's multiple range test.

Table 2. Diameter of seminiferous tubules in each group

Group (n=10)	Mean diameter of tubule
G1	237 ± 26 (100)
G2	125 ± 10 [†] (52.7)
G3	220 ± 23* (92.8)
G4	205 ± 14* (82.6)

Notes on group designation are the same as in Fig. 1. [†] indicates $p < 0.05$ when compared with group 1. *indicates $p < 0.05$ when compared with group 2. Analyzed by student's *t*-test.

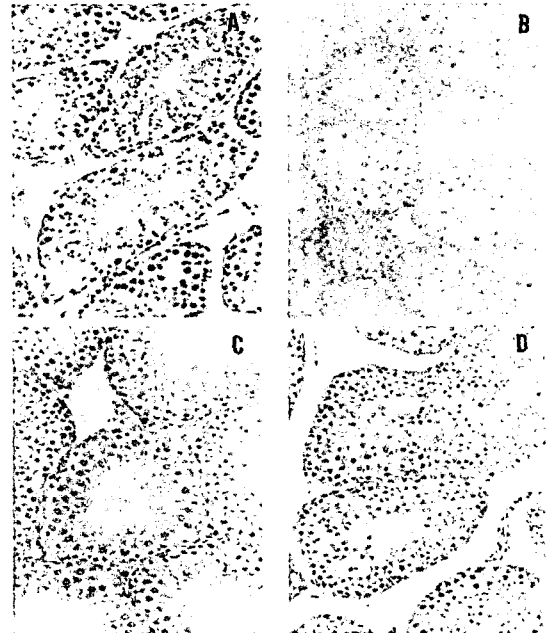


Fig. 7. Effect of KRG-WE on testis of TCDD-exposed male guinea pigs. A: G1; represented good grade of spermatogenesis (X40, H & E), B: G2; indicated severe damage of spermatogenesis and seminiferous tubular atrophy (X40, H & E), C: G3; improved significantly compared with that of G2 (X40, H & E), D: G4; less damaged than that of G2 but worse than that of G3 (X40, H & E).

비율이 50% 이상, 정상 정자의 형태를 지닌 정자의 비율이 30% 이상, 정자의 생존율 75% 이상)에 적합한 정자를 보유한 사람은 불과 1명이었다고 한다.¹⁷⁾ 물론 그 원인이 전적으로 내분비계 교란성 화합물에 의한 것이라 할 수는 없겠으나 환경오염과 전혀 무관하다고도 할 수 없을 것이다. 1976년 이태리 Seveso에서는 화학 공장이 폭발하여 상당량의 다이옥신이 대기중으로 방출되었으며, 그 후 5년간 그 지역에서 태어난 아기들의 성비를 역학조사한 결과, 소량노출군에서 남아 출생율이 35%, 다량 노출군에서는 0%였다고 한다.¹⁸⁾

1990년대에 이르러 다이옥신이 내분비 교란물질(일명 환경호르몬)로 심각한 사회문제를 야기시키고 있으며, 생식기능 장애, 체중 감소, 간 독성, 발암, 면역기능 저하, 고지혈증, 고혈당등을 초래한다고 보고되었다.^{4,7)} 그러나 인간의 생활 패턴이 1세기 전으로 돌아갈 수 없는 한 우리는 환경오염 특히, 내분비 교란성 화합물의 독성 피해로부터 절대 자유로울 수 없을 것이다. 물론 가장 적극적인 대처방법은 지구상에서 환경오염물질을 근절시키는 일이라 하겠으나 이는 현실적으로 매우 불가능할 것으로 사료된다. 따라서 비록 소극적이긴 하나 환경호르몬의 독성으로부터 우리의 건강을 보호할 수 있는 생약재를 탐색하여 식·의약품으로 개발, 복용토록 홍보하는 일이 현재로서는 최선이라 하겠다. 이와 같은 목적에서 저자 등은 과거 수천년간 불로장생의 영약으로 알려진 한국홍삼을 대상으로 TCDD-유도 독성에 대한 방어효과에 관하여 연구하였다.

TCDD는 이미 보고된 바와 같이 체중감소,^{5,6)} 흉선 위축,^{7,19)} 폐포의 병변,⁷⁾ 간독성,^{4,7,20)} 비장 및 신장독성,²¹⁾ 고환독성^{6,7)} 등을 야기하였다. Guinea pig를 부검한 결과 복강내 복막에 정상적으로 존재하는 림프절의 크기가 작아지고 그 수가 감소한 것을 볼 수 있었는데 이는 다이옥신이 흉선 뿐만 아니라 모든 림프절에 대하여도 독성을 나타낸다는 사실을 뒷받침한다. Rhile 등은 다이옥신이 면역계에 독성을 야기시키는 이유로 apoptosis 유도에 필수적 분자 요소인 Fas(CD95)와 MHC 유전자에 영향을 미치기 때문이라는 사실을 동물 실험을 통하여 증명하였다.¹⁹⁾ 즉, 다이옥신이 T세포에서 apoptosis를 유도하여 소멸시킨다는 것이다. Bertazzi 등⁵⁾은 다이옥신이 동물 뿐만 아니라 인간에게 강력한 발암물질이며, 여성에게는 위암과 다발성 골수암, 남성에게는 직장암과 백혈병을 증가시킨다는 사실을 예방 의학적 관점에서 보고하였다. 또한, Li 등²²⁾은 다이옥신

에 노출된 미성숙 암컷 쥐의 뇌하수체에서 여포자극 호르몬과 황체 호르몬의 분비가 증가되어 배란 및 호르몬 조절에 영향을 주는 것을 확인하였으며, 이와 같은 사실은 다이옥신이 시상하부-뇌하수체-난소 축에 직접 작용함으로써 야기되는 현상일 것으로 추측하였다. Stockbauer 등²³⁾은 다이옥신에 오염된 지역에서 태어난 아이들을 조사하여 본 결과 주산기 및 신생아의 사망률이 증가하였고, 저 체중아 및 신체 결함아들의 출생 빈도가 높았다고 하였다. Wilker 등²⁴⁾ 및 Theobald와 Peterson⁶⁾은 태반내에서와 태어난 후 계속하여 오염된 젖을 먹고 자란 수컷 쥐는 흉선과 정낭, 고환, 전립선 및 뇌하수체가 작아지고 부고환의 정자 수가 감소하는 현상을 보였고, 암컷 쥐는 자궁의 무게가 감소하는 것 외에 별 변화가 없었다고 하였다. Nienstedt 등²⁵⁾은 다이옥신이 간에서 테스토스테론의 분해를 저해함으로써 혈중 테스토스테론 함량을 증가시킨다고 하였다.

저자 등은 환경 호르몬에 만성적으로 노출되는 현대인을 방어하기 위한 적극적이며 구체적인 해결을 강구하기 위하여 환경 호르몬중 독성이 가장 강하며 독성 기전이 비교적 잘 알려진 TCDD를 대상으로 한국홍삼의 독성방어 효과를 조사하였다. 본 실험 결과, 다이옥신을 투여하기 전이나 동시에 홍삼 물추출물을 투여한 경우 동물의 음식물 섭취량, 몸무게 및 활동력이 현저히 증가하였고 조직학적으로는 흉선, 폐, 간, 비장, 신장 및 고환에서 보였던 병변이 현저히 경감되는 현상을 관찰하였다. 그러나 다이옥신 투여와 동시에 홍삼 물추출물을 투여한 시험군보다는 전투여군에서 보다 유의한 방어효과가 관찰됨으로서 홍삼은 다이옥신에 의하여 야기되는 독성에 대하여 예방효과가 뛰어나다는 사실을 알 수 있었다.

그러나 인삼은 수천년 전부터 음용하여 왔으므로 금후 경구투여 시험을 통하여 홍삼의 효과를 재확인 할 필요가 있다고 판단된다. 비록 본 연구가 단기간에 걸친 TCDD-유도 급성독성에 대한 홍삼의 방어연구 결과 이기는 하나 홍삼이 TCDD에 의하여 야기되는 간, 신장, 비장, 췌장, 고환독성 및 심장기능에 대하여 방어효과를 나타낸다는 사실을 병리조직학적 관찰을 통하여 확인할 수 있었다.

요 약

본 연구는 웅성 기니픽에 있어 2,3,7,8-tetrachlorod-

ibenzo-*p*-dioxin(TCDD)-유도 급성독성에 대한 홍삼의 방어효과를 병리조직학적 관찰을 통하여 밝히고자 수행되었다. 40마리의 기니피(200±20g)은 목적에 따라 4군으로 나누었다. 즉, 시험군 1에 대하여는 TCDD의 운반체(미량의 DMSO와 소량의 아세트산을 함유한 대두유)와 생리식염수를, 시험군 2에 대하여는 TCDD와 생리식염수를 복강 주사하였다. 시험군 3(TCDD 투여 7일전부터 14일간 투여)과 4(동시투여군, 7일간)에 대하여는 홍삼 물추출물(KRG-WE)을 200 mg/kg b.w./day 용량으로 복강주사 하였다. 한편, TCDD(5 µg/kg b.w.)는 1회 복강주사 함으로서 급성독성을 유도하였다.

시험군 2에서는 장기의 무게가 현저히 감소하였으며, 특히 간($p<0.05$)과 고환($p<0.05$), 신장, 비장 및 폐의 무게는 시험군 1에 비하여 유의하게 낮았다. 홍선은 심하게 위축되어 있어 지방조직과 구별하기 어려웠다. 폐 조직에 있어서는 간질의 미만성화와 섬유아세포의 출현, 간세포의 팽윤, 비장세포에 있어서는 헤모시터린에 침착된 대식세포의 수적 증가, 고환의 정세관에서는 정자 생성 저하 및 세포의 변성이 관찰되었으며, 신장조직에 있어서는 심한 병변이 관찰되었다. 반면, 홍삼 물추출물의 전 혹은 동시 투여군에 있어서는 TCDD-단독 투여군에서 관찰되었던 병리조직학적 소견이 현저히 개선되었다. 특히, TCDD-투여로 야기되는 고환의 위축은 유의하게 억제 된다는 사실을 알았다($p<0.01$).

이상의 결과는 홍삼 물추출물이 TCDD 투여로 야기되는 장기의 조직 손상을 현저히 방어한다는 사실을 시사한다 하겠다.

인 용 문 헌

- Cooper, R. L. and Kavlock, R. J. : *J. Endocrinol.* **152**, 159 (1997).
- Goldman, L. R. : *Reprod. Toxicol.* **11**, 443 (1997).
- Wolff, M. S., Toniolo, P. G., Lee, E. W., Rivera, M. and Dubin, N. : *J. Nat. Cancer Inst.* **85**, 648 (1993).
- Poland, A. and Knuston J. C. : *Ann. Rev. Pharmacol. Toxicol.* **22**, 517 (1982).
- Bertazzi, P. A., Zocchetti, C., Guercilena, S., Consonni, D., Tironi, A., Landi, M. T. and Pesatori, A. C. : *Epidemiol.* **8**, 646 (1997).
- Theobald, H. M. and Peterson, R. E. : *Toxicol. Appl. Pharmacol.* **145**, 124 (1997).
- Kociba, R. J., Keeler, P. A., Park, C. N. and Gehring, P. J. : *Toxicol. Appl. Pharmacol.* **35**, 553 (1976).
- Iannaccone, P. M., Fahl, W. E. and Stols, L. : *Carcinogenesis* **5**, 1437 (1984).
- Peterson, R. E., Theobald, H. M. and Kimmel, G. L. : *Crit. Rev. Toxicol.* **23**, 283 (1993).
- Song, J. H., Park, M. J., Kim, E. and Kim, Y.C. : *Yakhak Hoeji* **34**, 341 (1990).
- Hattori, T. and Suzuki, Y. : *Folia Pharmacol.* **97**, 127 (1991).
- Kim, Y. S., Kim, D. S. and Kim, S. I. : *Proc. '96 Kor.-Jap. Ginseng Symp.* 102 (1996).
- Ahn, Y. K., Kin, J. Y., Chung, J. G., Kim, J. H. and Goo, J. D. : *Yakhak Hoeji* **31**, 355 (1987).
- Bhattacharya, S. K. and Mirata, S. K. : *J. Ethnopharmacol.* **34**, 87 (1991).
- Kaneko, H., Nakanishi, K., Murakami, A., Aidoh, H. and Kuwashima, K. : *Proc. '96 Kor.-Jap. Ginseng Symp.* 22 (1996).
- Kim, W., Hwang, S., Lee, H., Song, H. and Kim, S. : *BJU International* **83**, 842 (1999).
- Oshio, S. and Takahashi U. : *ファルマシア* **35**, 224 (1999).
- Mark, A. : *Scientific American*; July, 13 (1998).
- Rhile, M. J., Nagarkatti, M. and Nagarkatti, P. S. : *Toxicol.* **110**, 153 (1996).
- Kimbrough, R. D., Carter, C. D., Liddle, J. A. and Cline, R. E. : *Arch. Environm. Health* **2**, 77 (1977).
- Gupta, B. N., Vos, J. G., Moore, J. A., Zinkl, J. G. and Bullock, B. C. : *Environm. Health Perspectives* **9**, 125 (1973).
- Li, X., Johnson, D. C. and Rozman, K. K. : *Toxicol. Appl. Pharmacol.* **142**, 264 (1997).
- Stockbauer, J. W., Hoffman, R. E., Schramm, W. F. and Edmonds, L. D. : *Am J. Epidemiol.* **128**, 410 (1988).
- Wilker, C., Johnson, L. and Safe, S. : *Toxicol. Appl. Pharmacol.* **141**, 68 (1996).
- Nienstedt, W., Parkki, M., Uotila, P. and Aitio, A. : *Toxicology* **13**, 233 (1979).