

자궁경부암 선별 검사에서 자궁경부 확대 촬영술의 이용

영남대학교 의과대학 산부인과학교실

이두진 · 이승호

Cervicography as a Screening Test for Cervical Cancer

Doo Jin Lee, Sung Ho Lee

*Department of Obstetrics and Gynecology
College of Medicine, Yeungnam University, Taegu, Korea*

- Abstract -

Background: Uterine cervical cancer is the most common malignant tumor of the women in Korea. This study was undertaken to evaluate the usefulness of the cervicography as a screening test of cervical cancer.

Materials and Methods: Cervicography was taken from 482 women at department of obstetrics and gynecology, at Yeungnam University Hospital from March 1, 1998 to October 31, 1999. Of the 482 women, 172 women were excluded from the study for various reasons, and 310 women completed the study. Three-hundred and ten women had cervical cytology (Papanicolaou smear), cervicography and colposcopy, and punch biopsy was undertaken if any of the test result was abnormal.

Results: The most common age group was 35-39, and 40-44, 45-49 in order and most common reason for having a screening test was regular check for cervical cancer.

The mean duration from the last Pap smear was 17.1 months, and 64 women(20.4%) never had any prior screening tests.

Of the 310 women, 254 women were categorized as normal or having benign disease such as cervicitis, erosion or metaplasia.

Biopsy was taken from 56 patients and the results were 26 chronic cervicitis, 4 mild dysplasia, 6 moderate dysplasia, 2 severe dysplasia, 14 carcinoma in situ and 4 invasive carcinoma.

The results of cytology and cervicography were well correlated($p < 0.05$).

The sensitivity and specificity of cytology were 86.7% and 76.9%, respectively and the sensitivity and specificity of cervicography were 56.7% and 96.2%. respectively.

False negative rate of cervicography(43.3%) was much higher than those of cytology(13.3%) ($p < 0.05$), but false positive rate of cervicography(3.8%) was much lower than that of cytology(23.1%) ($p < 0.05$).

Conclusion: It seems inappropriate to use cervicography as a single screening test for cervical cancer, but it may be an effective complementary test for cytology to lower the false negative rate of cytology.

Key Words: Cervical carcinoma, Pap smear, Cervicography

서 론

자궁경부암은 선진국에서는 유방암, 폐암, 자궁내막암, 난소암에 이어 약 7%의 발생 빈도를 보이지만 개발도상국에서는 가장 빈도가 높은 암이며, 우리나라의 경우에도 여성암 중에서 가장 높은 발생률을 보이고 있다(김진복, 1995; 대한 산부인과 학회, 1995). 따라서 진행암으로 발전하기 전에 적절한 선별검사로 완치를 도모하는 것은 암의 관리 면에서 매우 중요한 요소라 할 수 있다. 미국의 경우, 지난 40여 년 동안 체계적인 선별 검사로 자궁경부암으로 인한 사망률은 약 70%이상 감소된 것으로 보고되어 있지만(Koss, 1993) 매년 시행되는 세포진 검사 중 상당수에서 이상 소견이 발견되며 고등급 병변(high-grade squamous intraepithelial lesions; HSILs)이나 저등급 병변(low-grade squamous intraepithelial lesions; LSILs)은 점점 증가하는 추세를 보이고 있다(Krumholz, 1994). 자궁경부암의 선별 검사에 이용되어 온 세포진 검사가 가지는 단점을 보완하기 위해 부수적인 혹은 보완적인 검사로 새로운 검사법들이 많이 개발되었다. 이 중 질확대경 검사는 세포진 검사와 같이 시행했을 때 고도의 정확성을 가지는 검사라고 할 수 있으나(Houcutt 등, 1992), 이를 담당할 전문가의 수가 한정되어 있고 고가의 장비가 필요하며 단시간에 많은 검진을 할 수 없어서 일반적인 선별 검사로서는 현실적으로 시행하기가 어렵다(Burke, 1990). 자궁경부 확대 촬영술은 1981년 Stafle에 의해 자궁경부암의 선별 검사 및 보조 검사법으로 개발되었는데 선별 검사로서의 질확대경의 성격을 띄는 점이 많지만 그 자체가 질확대경 검사를 의미하는 것은 아니며 검사실

기준상의 체계를 갖추고 기기의 표준화, 결과의 보고 및 보관, 정도 판리를 수행하는 점에서 세포진 검사와 다르다. 우리 나라에는 1985년경에 소개되어 1996년에 105mm telephoto-macrolens와 multiflex ring flash를 장착한 한국형 기기(New Cervicography)가 개발되었다.

본 연구는 자궁경부암 검진에서 자궁 경부 확대 촬영 상의 이상 소견과 자궁 경부 세포진 결과를 비교하고 선별 검사로서 자궁 경부 확대 촬영의 적합성 여부를 검토하고자 시행하였다.

대상 및 방법

1998년 3월 1일부터 1999년 10월 31일까지 자궁암 검진 목적으로 영남대학교 의과대학 부속병원 산부인과를 방문하여 자궁경부 확대 촬영 시행한 482명의 여성 중에서 310명을 대상으로 하였다. 대상에서 제외된 여성은 시험 촬영을 했거나, 촬영 상이 좋지 않은 경우, 임신 중인 여성, 심한 자궁 경부 염증 소견을 보인 환자나 세포진 검사를 시행하지 않고 자궁경부 확대 촬영만을 시행한 여성 등으로 172명이었다. 대상 환자는 자궁경부 확대 촬영과 세포진 검사 및 질확대경 검사를 시행하였고, 그 결과에 따라 필요 시 조직 생검을 시행하였다.

먼저 자궁경부가 잘 노출되도록 질경을 삽입한 다음 Cytobrush나 소독된 면봉을 사용하여 외 자궁구와 자궁 경관에서 세포진 검사를 시행하고 다음에 5% 초산 용액을 약 20-30초 동안 충분히 자궁경부에 칠한 다음 자궁경부 확대 촬영기로 자궁경부 촬영을 시행하였다. 30초 이내에 2매를 촬영하되,

CSL-Korea INC.

SEOWOON BD. 1552-6 SEOCHO-DONG,
 SEOCHO-KU, SEOUL, KOREA
 TEL : (02)3477-8008
 FAX : (02)3486-1737

**Evaluation Report—Cervicogram—Slide
 New Cervicography System**

A. Adequacy of the Cervicogram for evaluation

- Satisfactory for evaluation ; visible SCJ and Transformation Zone(T-Zone) ()
- Satisfactory for evaluation ; visible SCJ but no T-Zone visible ()
- Unsatisfactory for evaluation ; Both SCJ and T-Zone are not visible acetowhite ()

B. Findings/cervicogram-Descriptive diagnoses

- **Negative** - no definite lesion, routine basis-screening
 - N-1.____ Components of T-zone are visible-
 - N-2.____ Components of T-zone are not visible—endocervical cytology/HPV test

- **Benign Atypical** - A Cervicogram picture, cytology, and HPV Test are recommended in 3, 6, or 12 months

- B-1.____ A lesion of doubtful significance is visible inside the T-zone
- B-2.____ A lesion of doubtful significance is visible outside the T-zone

- **Suspicious Atypical** - Probable normal variant, but repeat cervicography and HPV Test in 1 or 3 month, and colposcopy is recommended to exclude significant disease (hall markers or positive lesions)

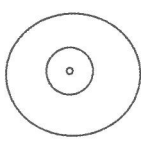
- S1 ____ 1 month ____ 3 month ____ repeat cervicography
- S2 ____ colposcopy and biopsy

- **Positive** - Colposcopy and biopsy is recommended

- PL ____ Compatible with low grade lesion A ____ B ____
- PH ____ Compatible with high grade lesion
- PC ____ Compatible with invasive cancer

- **Unsatisfactory** - Cervicography again ()

- UT ____ Technical defect, UO ____ Others (Inf ____, anatomic ____)
- Other ____ non epitheliological diseases or malignancy eg sarcoma
 Vulva (), Vagina (), Urecthra ()

Acetowhite Epith	0 1 2	Location 
Punctuation	0 1 2	
Erosion or ulcer	0 1 2	
Discoloration	0 1 2	
Mosaic	0 1 2	
Atypical vessels	0 1 2	
Irregular surface	0 1 2	

Comments

Evaluator

/co-Evaluator

Date

WE ARE UNABLE TO DETECT ABNORMALITIES NOT VISIBLE ON THE CERVICOGRAM SLIDE

WHITE-FACILITY COPY

PINK-CSL COPY

Fig. 1. Evaluation system of new cervicography.

시간이 경과되면 다시 초산 용액을 칠하고 촬영하였고 자궁경부가 충분히 노출되지 않거나 출혈이 많은 경우 1-2장을 추가로 촬영하였다. 촬영한 사진은 면서를 가진 평가 전문가에게 의뢰하여 판독하도록 하였고 판독 상의 예단을 피하기 위하여 세포진 검사 결과와는 후에 비교하여 맹검(blind test)이 되도록 하였다. 세포진 검사의 판독은 영남대학교 의과대학 산속병원 해부병리과에 의뢰하여 결과를 얻었다. 촬영에 이어 질확대경 검사를 시행하였고 그 소견에 따라 필요 시 조직 생검을 시행하였다. 세포진 검사 결과의 분류는 Bethesda system(Lundberg, 1989; NCI, 1993)에 따라 정상과 양성 세포 변화(benign cellular change)를 정상으로 하고 ASCUS(atypical squamous cell of unknown significance)를 비정형(atypia)으로, LSIL, HSIL 및 squamous cell carcinoma를 양성(positive)으로 잠정적으로 분류하였다. 자궁경부 확대 촬영 소견은 한국형 자궁경부 확대 촬영 판독 분류법에 따랐다(그림 1). 판독의 기준은 양성 비정형(benign atypia: B)의 경우 백상피(white epithelium)가 있으면서 저등급 병변보다는 그 정도가 약하여 의미를 부여하기 어려운 경우나, 비정형 편평상피 화생(atypical squamous metaplasia)이 의심될 때로 하고 병변의 위치가 변형대(transformation zone) 안에 있을 때를 B1, 밖에 있을 때를 B2로 하였다. 비정형 의증(atypical suspicious)은 정상 범주 내의 변형으로 생각되지만 양성 비정형보다는 그 변화의 정도가 심

하여 1-3개월 내에 재검사를 요하는 경우 S1으로, 백상피(acetowhite epithelium), 적점(punction), 모자이크(mosaic), 궤양 혹은 비정상 혈관 등의 암을 의심하게 하는 소견(cancer hallmarks)들이 있어 질확대경 검사를 요하는 수준일 때를 S2로 판정하였다. 비정형 의증보다 병변이 명확하여 저등급 병변이 의심될 때는 PL로, 고등급 병변이 의심될 때는 PH로, 그리고 암이 확실하다고 판단될 때는 PC로 판정하였다. 일반적으로 판독 분류 상 B1, B2 및 S1일 때는 질확대경 검사는 하지 않으나 본 연구에서는 불필요한 조직 생검을 줄이기 위하여 모든 예에서 질확대경 검사를 시행하여 세포진 검사와 자궁경부 확대 촬영 소견 및 질확대경 소견이 모두 음성인 경우 정상으로 판정하고 조직 생검은 시행하지 않았으며, 세포진 검사가 정상이면서 자궁경부 확대 촬영 소견 상 염증을 의심케 하는 비정형 소견이 있으나 염증 치료 후 반복 질확대경 검사 상 병변이 발견되지 않은 경우도 정상으로 판단하여 조직 생검은 시행하지 않았다.

결 과

세포진 검사와 자궁경부 확대 촬영을 모두 시행한 310명의 연령 분포는 21-73세로 평균 43.1세였다. 평균 산과력은 임신 4.4회, 분만 2.6회, 유산 1.9회였다. 검진의 목적은 정기 검진이 164명, 비정상 혹은 성교 후 출혈이 34명, 하복통, 요통 혹은

Table 1. Age distribution according to obstetrical history and interval between last smear

Age group	No. of Patients	Gravidity	Parity	Abortion	Last Pap smear(months)
20-24	5	2.8	1.4	1.4	6.0
25-29	13	2.1	1.5	0.6	13.4
30-34	37	3.3	1.7	1.6	18.3
35-39	69	4.0	2.2	1.8	2.5
40-44	66	4.6	2.3	2.2	16.3
45-49	41	4.5	2.8	1.8	21.3
50-54	29	5.0	2.9	2.1	14.1
55-59	33	5.7	3.6	2.0	29.0
60-64	13	6.4	4.5	1.8	14.9
65-69	3	7.0	5.7	1.3	1.0
> 70	1	8.0	8.9	0.0	6.0
	310	4.4	2.6	1.9	17.1

Table 2. Histopathological findings according to cytology and cervicography (n=56)

Cytology	Histopathological findings						Cervicogram
	Chronic cervicitis	Mild dysplasia	Moderate dysplasia	Severe dysplasia	Carcinoma in situ	Invasive carcinoma	
Normal			1			1	N
	14				1		B
							S
							P
ASCUS	5						N
	1				1		B
							S
							P
LSIL	3	1	2				N
	2	2			1		B
	1	1	2		1		S
							P
HSIL					3	1	N
			1	1	2		B
				1	3		S
							P
SCC					1		N
					1		B
						2	S
							P
Subtotal No. of cases	26	4	6	2	14	4	

N: normal, B: benign atypia, S: benign suspicious, P: positive lesion, ASCUS: atypical squamous cell of undetermined significance, LSIL: low-grade squamous intraepithelial lesion, HSIL: high-grade intraepithelial lesion, SCC: squamous cell carcinoma.

성교통이 44명, 질 분비물이 27명, 기타 비특이적 증상이 41명이었다. 연령별로는 35-39세 군이 가장 많았고 다음으로 40-44세군, 45-49세군의 순이었다. 마지막 세포진 검사와의 검진 간격은 평균 17.1개월이었고 이 중 한 번도 검사를 받지 않았던 여성은 64명이었다(표 1).

310명의 여성 중 세포진 검사, 자궁경부 확대 촬영술 및 질확대경 검사가 모두 음성인 여성은 188명이었다. 122명은 세포진 검사와 자궁경부 확대 촬영술 소견 사이에 차이가 있었는데 이 중에서 세포진 검사 결과는 정상이나 자궁경부 확대 촬영에서 염증을 시사하는 비정형 소견을 보이면서 질확대경 검사가

음성인 여성은 염증 치료 혹은 1-2주 후에 반복 질 확대경 검사를 시행하여 그 결과가 음성이면 정상으로 판정하였다. 122명의 여성 중 비정형 염증으로 판단된 66명을 제외한 56명에서는 질확대경 조준 하에서 생검을 시행하였다. 생검을 시행한 56명의 세포진 검사, 자궁경부 확대 촬영술 및 조직 검사의 결과는 만성 자궁경부염 26례, 경증 이형증 4례, 중등도 이형증 6례, 중증 이형증 2례, 자궁경부 상피 내암 14례 및 침윤암 4례로 그 분포는 표 2와 같으며 세포진 검사에서 정상으로, 자궁경부 확대 촬영에서 비정형으로 진단된 1례에서 침윤암이 발견되었다. 세포진 검사와 자궁경부 확대 촬영술 간의 상호

Table 3. Cervicographic findings according to cytological findings

Cytological findings	Cervicographic findings	Negative	Benign		Suspicious		Positive			Total
			B1	B2	S1	S2	PL	PH	PC	
Normal			1	1	14	1				17
ASCUS		5			1	1				7
LSIL		6	4	1		5				16
HSIL			4			4	3	1		12
SCC			1			1			2	4
Total		11	10	2	15	12	3	1	2	56

PL: positive low grade lesion, PH: positive high grade lesion, PC: positive for cancer, ASCUS: atypical squamous cell of undetermined significance, LSIL: low-grade squamous intraepithelial lesion, HSIL: high-grade intraepithelial lesion, SCC: squamous cell carcinoma.

Table 4. Histopathological findings according to cytological findings

Cytological findings	Histopathological findings	Chronic cervicitis	Mild dysplasia	Moderate dysplasia	Severe dysplasia	CIS	Invasive cancer	Total
ASCUS		6				1		7
LSIL		6	4	4		2		16
HSIL				1	2	8	1	12
SCC						2	2	4
Total		26	4	6	2	14	4	56

CIS: carcinoma in situ, ASCUS: atypical squamous cell of undetermined significance, LSIL: low-grade squamous intraepithelial lesion, HSIL: high-grade intraepithelial lesion, SCC: squamous cell carcinoma.

Table 5. Histopathologic findings according to cervicographic findings

Cervicographic findings	Histopathological findings	Chronic cervicitis	Mild dysplasia	Moderate dysplasia	Severe dysplasia	CIS	Invasive cancer	Total
Benign atypia	B1	1	1	1		5	2	10
	B2	1	1					2
Suspicious	S1	15						15
	S2	1	1	3	1	6		12
Positive	PL				1	2		3
	PH					1		1
	PC						2	2
Total		26	4	6	2	14	4	56

CIS: carcinoma in situ, PL: positive low grade lesion, PH: positive high grade lesion, PC: positive for cancer.

$$\text{Sensitivity} = \frac{\text{true positive}}{\text{true positive} + \text{false negative}} \times 100$$

$$\text{Specificity} = \frac{\text{true negative}}{\text{true negative} + \text{false positive}} \times 100$$

$$\text{Positive predictive value} = \frac{\text{true positive}}{\text{true positive} + \text{false positive}} \times 100$$

$$\text{Negative predictive value} = \frac{\text{true negative}}{\text{true negative} + \text{false negative}} \times 100$$

$$\text{False positive rate} = \frac{\text{false positive}}{\text{true negative} + \text{false positive}} \times 100$$

$$\text{False negative rate} = \frac{\text{false negative}}{\text{true positive} + \text{false negative}} \times 100$$

관계는 표 3과 같으며 두 가지 방법의 결과는 서로 부합되는 결과를 나타내었다($p < 0.05$) (표 3).

조직 생검을 시행한 56례에서 세포진 검사 및 자궁경부 확대 촬영술 결과와 조직 검사 결과와의 관계는 표 4 및 5와 같다.

조직 생검을 시행한 56명의 환자를 대상으로 위의 식에 의하여 세포진 검사와 자궁경부 확대 촬영술의 민감도와 특이도, 양성 예측률과 음성 예측률 및 위양성률과 위음성률을 구하였다.

세포진 검사 결과가 LSIL 이상일 때를 비정상으로 판정했을 때의 민감도와 특이도는 각각 86.7% 및 76.9%였고, 양성 예측률과 음성 예측률은 각각 81.3% 및 83.3%였으며 위양성률과 위음성률은 각각 23.1%와 13.3%였다.

자궁 경부 확대 촬영에서 의증(S2) 이상일 때를 비정상으로 판정했을 때 민감도와 특이도는 각각 56.7% 및 96.2%였고, 양성 예측률과 음성 예측률은 각각 94.4% 및 65.8%였으며 위양성률과 위음성률은 각각 3.8%와 43.3%였다. 세포진 검사의 민감도는 자궁 경부 확대 촬영에 비해 유의하게 높았으나, 특이도는 자궁 경부 확대 촬영이 세포진 검사에 비해 유의하게 높아서 서로 보완적인 관계가 있었다($p < 0.05$).

고 찰

자궁경부암은 여성 생식기의 악성 종양 중 그 발생 빈도가 가장 높은 것 중의 하나로서, 구미 선진국에서는 유방암, 폐암, 자궁내막암, 난소암에 이어 약 7%의 빈도를 보이나 개발도상국에서는 가장 빈도가 높은 암이다. 우리 나라의 경우 자궁 경부 세포진 검사가 일반화되면서 과거보다는 발생률이 크게 감소되었지만 아직까지 여성암 중에서 가장 높은 발생률을 보이고 있다(김진복, 1995; 대한 산부인과 학회, 1995). 따라서 이미 진행된 암을 적절히 치료하는 것도 중요한 일이지만 완치가 가능한 전암 단계에서 병을 발견하고 치료하는 것은 병의 관리 면에서 더욱 중요한 일이라 할 수 있으며 여기에는 증상을 보이지 않는 인구 집단을 대상으로 하여 실제 질병이 발생하기 전에 치유 가능한 상태에서 질병을 발견하고 치유함으로써 궁극적으로는 그 질병의 이환율과 사망률을 감소시킬 수 있는(Hulka, 1988) 선별 검사가 필요하다. 악성 종양에 대한 선별 검사가 갖추어야 할 조건으로는 이환율과 사망률이 높고, 발견이 가능한 전 임상 상태(preclinical state)가 있으면서 그 기간이 길고 또 이에 속하는 환자가 많으며, 발병이 되기 전에 치료했을 때 훨씬 치료 효과

가 높아야 한다. 또 적합한 민감도와 특이도를 가지면서 검사로 인해 환자에게 불편함을 주지 않으면서 비용면에서 경제적이어야 한다(Rimer와 Schildkraut, 1997). 자궁경부암은 전암 상태가 다른 어떤 악성 종양보다 잘 분류가 되어 있고 이에 속하는 환자가 많으며 적절한 치료로써 완치가 가능하다는 점과, 우리 나라 여성에서 가장 발생률이 높다는 점에서 질병의 관리 면에서 선별 검사가 가장 중요시되는 암이라고 할 수 있다. 자궁경부암으로 인한 사망률의 변화의 추이는 미국의 경우 지난 40여 년 동안 자궁경부암으로 인한 사망률은 약 70%이상 감소된 것으로 보고되어 있다(Koss, 1993). 그러나 이처럼 진행암으로 인한 사망률은 크게 감소한 반면에 암의 전 단계인 상피내 종양의 발생은 오히려 증가하는 추세로, 미국의 경우 연간 시행되는 약 5,000만 예의 세포진 검사 중 약 400만 예에서 이상 소견이 발견되고, 이 중 HSILs이 10만-20만 예에서 발견되며 LSILs은 100만 예 이상에서 발견된다(Krumholz, 1994). 특히 자궁경부암의 유력한 유발인자인 HPV 감염과 연관된 병변일 때 더욱 진행이 빨라지므로(Campion 등, 1986) 지금과 같은 성적 접촉 연령이 낮아지고 자유스럽게 된 상황에서는 더욱 선별 검사가 중요한 의미를 가진다. 실제 선진국에서는 25-29세의 연령층이 자궁경부암 선별 검사에 임하는 비율이 가장 높지만 우리 나라에서는 보고에 따라 차이는 있겠으나 본 연구에서는 35-39세 군이 가장 많았고 다음으로 40-44세 군, 45-49세 군의 순으로 선진국의 보고에 비해 검진 연령이 높으며 자궁경부암의 발생 연령이 점점 낮아지고 있는 점을 감안한다면 보다 이른 시기에 검진을 받을 수 있도록 홍보를 할 필요가 있는 것으로 생각된다. 또, 마지막 검진과의 간격이 평균 17.1개월로 긴 편이고, 비록 35-39세 군에서는 검진 기간이 2.5개월로 짧으나, 이는 세포진 검사에서 이상이 발견되어 재검사한 경우가 많이 포함되어 있었던 결과로 생각되며, 지금까지 한 번도 검진을 받지 않은 여성도 약 20% 정도를 차지하였던 점 등은 정기 검진에 대한 홍보가 아직까지 미흡하며 조기 발견을 위한 더욱 체계적인 보건 전략을 수립할 필요할 것으로 생각된다.

자궁경부암 검사에 전부터 이용되어 온 세포진 검사가 가지는 가장 큰 문제점은 위음성률이 높다는

점으로, 보고자에 따라 약 15-50% 정도의 위음성률을 보고하고 있다(Richart와 Vailant, 1965; Coppleson과 Brown, 1974). 위음성을 초래하는 원인으로는 의사가 검사 시에 비정상적 세포를 채취하지 못 하거나(sampling error), 선별 과정에서 비정상 세포를 간과하거나(screening error) 혹은 병리의사가 판독과정에서 비정상 세포를 정확히 판독하지 못 하기(interpretation error) 때문에 발생하며 대개 약 2/3의 경우에는 표본 채취의 미숙이 그 원인으로 거론된다(Eddy, 1990; Kristensen 등, 1991). 또 세포진 검사는 자궁경부암의 전구 질환이나 침윤암을 발견해 내는데 있어 정확하고 일관된 결과를 보이지는 못 한다는 단점이 있다(Koss, 1989). 최근 들어 Cytobrush 등 여러 가지 새로운 세포 채취 기구가 개발되어 사용되고 있지만 세포 채취에 임하는 의사가 정확한 병변의 위치를 파악하지 못 하거나 출혈 또는 염증성 삼출물을 제대로 제거하지 못 한 경우, 항상 위음성의 위험이 존재한다. 종래의 세포진 검사가 검사실 위주의 결과로 판독되었기 때문에 임상 의들이 검사가 가지는 의미를 해석하는 데 어려움이 많았다. 이런 단점을 보완하기 위해 세포진 검사에 임상적인 해석을 부여하고 검사실과 임상 의 사이에 결과를 통한 의사교환의 방법으로 Bethesda system(Lundberg, 1989; NCI, 1993)이 도입되어 판독의 정확성과 일관성이 향상되었지만 검체 채취에 따르는 위음성률 혹은 검사 실패율을 줄이기에에는 미흡하다 할 수 있다. 따라서 세포진 검사 단독이 아닌 부수적 혹은 보완적인 검사법으로 여러 가지 검사법이 소개되었다. 세포진 검사의 단점을 보완하고 보다 정확한 생검 장소를 찾기 위하여 시행해 온 질확대경 검사는 세포진 검사와 같이 시행했을 때 고도의 정확성을 가지는 검사라고 할 수 있으나(Houcutt 등, 1992), 질확대경 검사를 수행할 수 있는 숙련되고 훈련된 전문가의 수가 한정되어 있고 고가의 장비가 필요하며 단 시간에 많은 검진을 할 수 없어서 일반적인 선별 검사로서는 한계가 있고 현실적으로 시행하기가 어렵다(Burke, 1990). 또 HPV DNA 검사는 세포진 검사 결과가 애매한 경우 도움을 줄 수 있는 보조적인 검사법으로 소개되었으나 우리 나라에서는 경제적 부담이 크며 단독보다는 부가적인 검사로 사용할

수 있는, 아직까지는 연구가 더 필요한 검사법이라 할 수 있다. 이처럼 각각의 검사법은 고유의 장단점을 가지고 있으므로 어느 검사법 한 가지를 단독으로 사용하기보다는 상호 보완적인 방법을 같이 사용하는 것이 검사의 오차를 줄이고 효율을 증진시키는 방안이 될 것이다. 본 연구에서 나타난 것처럼 세포진에서 정상으로 판정되고 자궁경부 확대 촬영에서 양성 비정형으로 판정된 1례에서 침윤암이 발견되었다는 것은 아직까지 완전한 선별 검사는 없으며 서로 보완적인 방법을 사용한 주기적인 검진만이 암을 조기에 발견할 수 있다는 것을 시사한다.

자궁경부 확대 촬영술은 1981년 Stafle에 의해 자궁경부암의 선별검사 및 보조 검사법으로 고안되었다. 그 원리는 외 자궁구를 확대 촬영하고 해석, 판독하는 것으로 판독의 기준은 질확대경의 판독 기준에 의거하고 있어 선별 검사로서의 질확대경의 성격을 띄는 점이 많지만 그 자체가 질확대경 검사를 의미하거나, 사진이 질확대경 사진은 아니다. 또, 검사실 기준 상의 체계를 갖추고 기기의 표준화, 결과의 보고와 보관 및 정도 관리를 수행하는 점에서 세포진 검사와 다르다. 내용 면으로는 기존의 세포진이 주어진 슬라이드에서 세포 수준에서의 이상을 검출하는데 비해 자궁경부 확대 촬영은 질확대경 검사의 요소와 사진 영상의 요소를 합하여 육안적인 소견에 기초하여 판단하는 점이 다르고, 질확대경 검사가 전문가에 의해 이상 세포진 결과를 보이는 환자에 한하여 시행하는 것이라면 자궁경부 확대 촬영은 증상 유무에 관계없이 불특정 다수에 대하여 시행한다는 점이 차이라고 할 수 있다. 이 방법의 장점은 검사에 소요되는 시간이 1-2분 정도로 짧고, 촬영 기술만 정확하면 의사가 아닌 사람도 촬영할 수 있으며, 결과의 판정을 자격을 가진 평가자들에게 의뢰함으로써 질확대경과 같이 주관적인 평가가 아닌 객관적인 평가를 얻을 수 있다는 점이다. 또, 자료와 기록을 보관함으로써 적절한 추적관리가 가능하다는 이점도 있어 정도 관리만 잘 된다면 비교적 선별 검사에 적합한 방법이라 할 수 있다. 자궁경부 확대 촬영 검사는 미국을 중심으로 개발되어 유럽과 남미 등에서 자궁경부암 집단 검진에 이용되고 있으며 객관적이고 집단 검진에 이용할 수 있는 경제성을 갖춘 검사 방법이다. 우리 나라에는 1985년경에 소개되어 1996년에

105mm telephotomacrolens와 multiflex ring flash를 장착한 한국형이 개발되었다. 현재 한국형 자궁경부 확대 촬영의 영상판독 체계는 미국의 것과 다소 다르나 그것은 병변의 부위와 이상에 대한 기술 방법의 차이가 주된 것이며 기본적인 내용은 같다.

지금까지 발표된 자궁경부 확대 촬영을 이용한 검사에서 Stafle(1981)은 비정형 의증(S) 이상인 환자 142명 중 질확대경 검사 상 이상이 있었던 131명에서 조직 생검을 했던 결과 124명 이상에서 경도의 이행증 이상의 병변이 있었다고 하였다. 또 Kesic 등(1993)은 418명의 무증상 여성을 대상으로 한 연구에서 자궁경부 확대 촬영과 세포진의 민감도는 각각 89% 및 52%, 특이도는 각각 92% 및 94%로 보고하였고 Tawa 등(1988)은 3,271명의 무증상 여성을 대상으로 자궁경부 확대 촬영의 민감도는 89% 특이도는 91%로 보고하였다. 그밖에 Gunderson 등(1988)은 민감도 85.2% 특이도 82.3%라고 보고하였고, Schiffman 등(1993)은 자궁경부암의 호발 지역인 남미 Costa Rica에서 12,000명의 여성들을 대상으로 한 선별 검사에서 자궁경부 확대 촬영술이 기존의 세포진 검사, automatized Pap smear, HPV DNA 검사 등에 비하여 가장 민감한 검사라고 하였다. Champion과 Reid(1986)는 자궁경부 확대 촬영으로 전암 병변과 암의 90% 이상이 발견되나 가장 큰 문제가 되는 것은 약 5% 전후의 위양성률인데 이는 질확대경으로 보완이 가능하며 위음성률을 낮출 수 있는 이점에 비하면 수용할 수 있는 단점이라고 하였다. 우리나라의 보고에서는 김승조 등(1997)은 자궁경부 확대 촬영의 민감도는 96.3%, 특이도는 81.6%이며 양성 예측률은 87.0%, 음성 예측률은 95.5%라고 하였고 한상균 등(1988)은 257명의 여성을 대상으로 하여 자궁경부 확대 촬영의 민감도와 특이도는 각각 85.2% 및 82.3%, 세포진 검사의 민감도와 특이도는 각각 54.5% 및 78.1%, 그리고 질확대경 검사의 민감도와 특이도는 각각 97.7% 및 89.3%로서 자궁경부 확대 촬영이 세포진 검사에 비해 우수한 검사라고 하였다. 또, 송근일과 노홍태(1997)는 자궁경부 확대 촬영술의 민감도와 특이도는 각각 78.8%와 86.3%, 세포진 검사의 민감도와 특이도는 각각 84.6%와 92.3%였고 두 가지 방법을 병용

했을 때 민감도가 96.1%로 현저히 향상되었다고 하였다. 또 노홍태 등(1997)은 자궁 경부 확대 촬영술과 세포진 검사의 민감도와 특이도는 각각 86.7%와 96.7% 및 71.1%와 88.3%로 보고하였다. 발견되는 병변의 종류에 대하여 김수연 등(1996)은 자궁 경부 확대 촬영이 세포진 검사에 비하여 저등급 병변의 진단에 도움이 된다고 하였다.

본 연구에서의 자궁경부 확대 촬영술의 민감도와 특이도는 각각 56.7%와 96.2%, 세포진 검사의 민감도와 특이도는 각각 86.7%와 76.9%로서 세포진 검사의 민감도가 높는데 비하여 자궁경부 확대 촬영술의 특이도는 96.2%로서 서로 보완관계가 있음을 나타내었다. 또 양성 예측률과 음성 예측률은 자궁 경부 확대 촬영술이 94.4% 및 65.8%, 세포진 검사가 81.3% 및 83.3%였고 위양성률과 위음성률은 자궁 경부 확대 촬영술이 3.8%와 43.3%, 세포진 검사가 23.1%와 13.3%로서 자궁경부 확대 촬영술에서 위양성률이 훨씬 낮았다. 본 연구에서 지적된 문제는 위음성률이 다른 연구에 비해 높고 민감도가 낮다는 점이었으나 질확대경 검사로 대부분의 위음성은 발견할 수 있을 것으로 생각되었다. 다만 아직까지 촬영 조건에 대한 평가자들의 판독 기준이 충분히 표준화되어 있지 않았을 가능성도 배제할 수 없으므로 지속적이고 체계적인 평가자들의 훈련도 필요할 것으로 생각되었다.

본 연구의 결과 자궁 경부 확대 촬영 단독으로 선별검사에 임하는 것은 아직까지 적당하지 않으며 세포진과 상호 보완적인 방법으로 사용되어야 할 것으로 판단되었다. 그러나 위양성률이 낮은 점과 단 시간에 많은 사람을 대상으로 할 수 있다는 점, 그리고 위음성의 대부분은 질확대경 검사로 선별이 가능하였다는 점에서 앞으로 향후 판독 체계가 더욱 확실해 지고 평가자들의 수준이 평준화되어 민감도를 증가시킬 경우, 세포진 검사의 단점을 보완하는 또 다른 자궁경부암의 집단 검진 방법으로서의 가능성도 높을 것으로 예상되었다.

요 약

우리 나라 여성암 중에서 가장 높은 발생률을 보

이고 있는 자궁경부암의 선별 검사로서 자궁경부 확대 촬영술의 가능성을 검토하기 위하여 1998년 3월 1일부터 1999년 10월 31일 사이에 자궁암 검진 목적으로 자궁경부 확대 촬영을 시행한 482명의 여성 중에서 310명을 대상으로 한 연구에서 다음과 같은 결과를 얻었다.

대상 환자의 평균 산과력은 임신 4.4회, 분만 2.6회, 유산 1.9회였고 검진의 목적은 정기 검진이 164명으로 가장 많았다.

연령별로는 35-39세 군이 가장 많았고 다음으로 40-44세군, 45-49세군의 순이었으며 마지막 세포진 검사와의 검진 간격은 평균 17.1개월이었고 지금까지 한 번도 검사를 받지 않았던 여성은 64명이었다.

310명의 여성 중 정상으로 판단된 254명을 제외한 56명에서 질확대경 조준 하 생검을 시행하였으며 생검 소견은 만성 자궁경부염 26례, 경증 이형증 4례, 중등도 이형증 6례, 중증 이형증 2례, 자궁경부 상피내암 14례 및 침윤암 4례였다.

세포진 검사 결과와 자궁 경부 확대 촬영술의 결과는 비교적 잘 일치하였다.

세포진 검사 결과가 LSIL 이상일 때를 비정상으로 판정했을 때의 민감도와 특이도는 각각 86.7% 및 76.9%였고, 양성 예측률과 음성 예측률은 각각 81.3% 및 83.3%였으며 위양성률과 위음성률은 각각 23.1%와 13.3%였다.

자궁 경부 확대 촬영에서 의증(S2) 이상일 때를 비정상으로 판정했을 때 민감도와 특이도는 각각 56.7% 및 96.2%였고, 양성 예측률과 음성 예측률은 각각 94.4% 및 65.8%였으며 위양성률과 위음성률은 각각 3.8%와 43.3%였다.

자궁경부 확대 촬영술의 민감도는 세포진 검사에 비해 매우 낮았으나 특이도는 훨씬 높았고 서로 보완관계가 있음을 나타내었다. 또 자궁경부 확대 촬영술에서 위음성률이 높았으나 위양성률은 낮은 결과를 보였다.

본 연구의 결과 자궁 경부 확대 촬영은 단독으로 선별검사에 사용하는 것보다는 세포진 검사와의 상호 보완적인 방법으로 사용되어야 할 것으로 생각되었고 세포진 검사의 단점을 보완하는 자궁경부암의 집단 검진 방법으로 가능성이 높을 것으로 예상되었다.

참 고 문 헌

- 김수연, 문혜성, 김승철, 손영수, 안정자, 우복희: 자궁경부 종양의 조기 진단에 있어 자궁경부확대촬영술의 역할에 관한 연구. *대한산부회지* 39: 2120-2131, 1996.
- 김승조, 김찬주, 김재훈, 배석년, 제동성, 이준모: 한국형 자궁경부 확대 촬영진(New Cervicography). 자궁경부암의 1차 검진 방법(Primary Screening)으로써의 유용성. *대한 암예방학회지* 1: 108-117 1997.
- 김진복: 한국인 5대 암질환의 진료현황과 생존율. *대한의협회지* 38: 157-164, 1995.
- 노홍태, 강길진, 남상륜, 이윤이: 자궁경부암 진단 방법에서 New Cervicography의 유용성. *대부종콜포회지* 8: 109-123, 1997.
- 대한 산부인과학회: 한국 여성의 부인암 등록사업 조사보고서. *대한산부회지* 38(1): 139-176, 1995.
- 송근일, 노홍태: 자궁경부암 선별 검사로서의 자궁경부 확대 촬영술의 유용성. *대한산부회지* 40: 838-846, 1997.
- 한상균, 안응식, 이준모, 남궁성은, 이현영, 김승조: 초기 자궁경부암 검진에 있어서 세포진 검사 자궁경부질확대경 및 자궁경부 확대 촬영검사의 상관관계. *대한산부회지* 31(12): 1738-1746, 1988.
- Burke L. Cervicography. an alternative modality of cervical screening. *Diagn Cytopathol* 6: 1-2, 1990.
- Campion MJ, McCance DJ, Cuzick J, Singer A: Progressive potential of mild cervical atypia prospective cytological, colposcopic and virological study. *Lancet* 2: 237-240, 1986.
- Campion MJ, Reid R: Screening for gynecologic cancer. *Obstet Gynecol Clin North Am* 17: 695-727, 1990.
- Coppleson LW, Brown B: Estimation of the screening error rate from observed detection rates in repeated cytology. *Am J Obstet Gynecol* 119: 953-958, 1974.
- Eddy GL: Screening for cervical cancer. *Ann Int Med* 113: 214-226, 1990.
- Houcutt JE, Clark RR, Pfenninger JL: Papanicolaou testing and colposcopic screening. *J Fam Pract* 34: 38-40, 1992.
- Hulka B: Cancer screening: degrees of proof and application. *Cancer* 62: 1776-1780, 1988.
- Gundersen JH, Schauburger CW, Rowe NR: The Papanicolaou smear and the cervigram: a preliminary report. *J Reprod Med* 33: 46-47, 1988.
- Kesic VI, Soutter WP, Sulovic V, Juznic N, Aleksic M, Ljubic A: A comparison of cytology and cervicography in cervical screening. *Int J Gynecol Cancer* 3: 395-439, 1993.
- Koss LG Cervical(Pap) smear. New directions. *Cancer* 71 1406-1412, 1993.
- Koss LG: The Papanicolaou test for cervical cancer detection: a triumph and a tragedy. *JAMA* 261: 737-743, 1989.
- Kristensen GB, Skyggebjerg KD, Holund B, Holm K, Hansen MK: Analysis of cervical smears obtained within three years of the diagnosis of invasive cervical cancer. *Acta Cyto* 35: 47-50, 1991.
- Krumholz BA: Presidential adress. Am Soc Colposcopy and Cervical Pathology Biennial Meeting, 1994. *Colposcopist* XXVI(2) :1, 1994. Cited from Shingleton HM, Orr JW: *Cancer of the cervix*. J.B. Lippincott, Philadelphia, 1995, pp 17-20.
- Lundberg GD: The 1988 Bethesda system for reporting cervical/vaginal cytological diagnoses. *JAMA* 262(7) 931-934, 1989.
- National Cancer Institute Workshop: The revised Bethesda system for reporting cervical vaginal cytologic diagnosis. *Acta Cyto* 37: 115-124, 1993.
- Richart RM, Vailant HW: Influence of cell collection techniques upon cytological diagnosis. *Cancer* 18: 1474-1480, 1965.
- Rimer BK, Schildkraut J: Cancer screening. In DeVita VT, Hellman S, Rosenberg SA: *Cancer: principles and practice of oncology*. 5th Ed. Lippincott-Raven, Philadelphia, 1997, pp 619-624.
- Schiffman MH, Herrero R, Greenberg MD, Campion MJ, Sedlacek TV, Scherman M: A population based natural history study of cervical neoplasia in a high risk region of Latin America. *JNCL* 85: 7169-7173, 1993.
- Stafle A: Cervicography: a new method for cervical cancer detection. *Am J Obstet Gynecol* 139: 815-825, 1981.

Stafle A: Cervicography in cervical cancer detection. Postgrad Obstet Gynecol 10: 1-6, 1990.

Tawa K, Forsythe A, Cove KJ, Saltz A, Peters

H, Watrinf WG: A comparison of the Papanicolaou smear and the cervicogram: sensitivity, specificity and the cost analysis. Obstet Gynecol 71: 229-235, 1988.