대한관절경학회지 제3권 제1호 1999
Journal of Korean Arthroscopy Soc.
Volume 3, Number 1, June, 1999

슬관절내에 발생한 눈사람 형태의 결절성 건활액막염
- 증례보고 -

인천기독병원 정형외과, 인하대학교 의과대학 정형외과학교실

이건우 · 이근수 · 송상호 · 김명구* · 윤상현

Snow-Man Shaped Nodular Tenosynovitis in the Knee
- Case Report -

Geon-Woo Lee*, M.D., Kun-Su Lee, M.D., Sang-Ho Song, M.D., Myeong-Ku Kim, M.D.*, Sang-Hyeon Yun M.D.

Department of Orthopedic Surgery Incheon Christian Hospital
*Department of Orthopedic Surgery Inha University Hospital**

ABSTRACT : The authors describe one case of a 25-year-old male with nodular tenosynovitis in left knee joint who did not have a history of joint trauma.

He had joint pain and restricted flexion of the left knee at 100 degrees.

After arthroscopic excision of mass, symptom was relieved completely and the patient had gained full range of motion of the left knee.

No recurrence of symptom and loss of motion of the left knee were noticed during follow up period for 12 months.

KEY WORDS : Nodular tenosynovitis, Knee joint, Arthroscopy

서 론

슬관절내에 발생하는 결절성 종물로는 색소성 융모결절성 활액막염, 지방종, 결절종 등이 보고된바 있다[2,3,5,7,9,10]. 저자들은 좌 대퇴사두근의 근위축과 슬관절 동통 및 굴곡 제한이 있는 25세 남자에 대해 자기공명촬영 및 진단적 관절경술을 시행하여 슬관절의 전방십자인대에서 기시하여 전방십자인대의 전방과 후방 사이에 눈사람 형태의 종물을 확인한 후 관절경하 절제술을 시행하고 해부병리학적 조직검사상 결절성 건활액막염으로 확진된 1례를 문헌고찰과 함께 보고하는 바이다.

* Address reprint requests to
Geon Woo Lee, M.D.
Department of Orthopaedic Surgery, Inchon Christian Hospital
#237 Yulmok-dong, Joong-ku, Inchon, Korea
Tel : 82-32-762-7831, Fax : 82-32-772-5199

증 례

25세 남자환자로 내원 약 5개월 전 부터 특별한 외상 경력없이 좌측 슬관절 동통과 운동제한이 발생하여 내원하였다. 환자는 같은 증상으로 개인의원에서 스테로이드(Depomedrol)를 수회 관절내에 주사한 과거력이 있었다.

이학적 검사상 좌측 슬관절 부에 외상 및 종창은 없었으며 경미한 정도의 압통이 슬와부에 있었다. 대퇴사두근의 근위축이 있었고 운동범위는 신전 제한은 없었으며 굴곡시 100°에서 동통으로 인한 제한이 있었다. McMurray 검사상 내측 관절면에 연한 동통이 있었으며 잠김증상 (locking)과 click sound는 관찰할 수 없었다. 슬관절의 불안정성도 보이지 않았다.

단순방사선 검사상 슬관절 부위에 연부조직 음영은 관찰되지 않고, 골파괴없이 관절 간격도 정상이었다. 혈액검사상 이상 소견은 관찰되지 않았다.

Fig. 1. Intermediated signal change is seen at anterior and posterior aspect of ACL in T1 sagital image of MRI.

Fig. 2. High signal change is seen at anterior and posterior aspect of ACL in T2 sagital image of MRI.

자기공명 촬영상 시상단면과 관상단면 및 횡단면 영상을 통하여 T1 강조영상에서 전방십자인대의 전방 및 후방에 중등도의 신호강도가 있었으며, T2 강조영상에서 고신호강도 소견을 보이는 전방십자인대의 부분 파열을 의심하는 소견이 관찰되었다(Fig. 1, 2). 이에 본 저자들은 전방십자인대의 부분파열과 슬관절의 운동제한 원인이 되는 병변을 확인하기 위하여 전신마취하 관절경적 검사를 시행하여 전방십자인대 전내측에서 종물을 관찰하였다.

색깔은 황색을 띄고 있었고 주위 조직과는 쉽게 박리되었으며 전방십자인대 전방에서 후외측 부위로 연결되는 종물이 1.0×0.7×0.5㎝ 크기로 발견되었고(Fig. 3), 이 종물의 제거 후 전방십자인대 후방에 또 하나의 종물이 0.8×0.5×0.4㎝ 크기로 관찰되었다(Fig. 4). 두 종물은 눈사람 모양을 하고 목부위가 전방십자인대 후외측부 중간부위와 연결이 되어 있었다. 전방의 종물은 신전시와 굴곡시 약간의 유동성을 가지고 있으며 충돌현상은 일어나지 않으나 후방의 종물은 굴곡시 90°부터 충돌이 일어나기 시작하여 굴곡이 진행됨에 따라 충돌현상이 증가했다. 관절경하 전내방입구를 통하여 종물을 조심스럽게 제거 하였다(Fig. 5). 슬개골하 추벽 및 활액막의 비후 소견이 보였으며 내측 대퇴골관절면에서 연골연화증이 Grade I정도의 소견을 보였다.

병리조직상은 활액막에 섬유화 조직과 모세혈관이 증가되고, 거대세포와 혈철과립소를 특징으로하는 결절성 건활액막염 즉 건의 거대세포종의 소견을 보였다(Fig. 6).

환자는 수술 직후부터 동통 및 굴곡장애가 없어졌으며 수술 후 12개월까지 추시 관찰시 증상의 재현은 없었다.

고 찰

결정성 건활액막염은 관절의 활액막이나 건막, 점액낭에서 발생하는 양성의 종물로서 이전에는 특발성 활액막염의 증식에 의한 것으로 생각되어졌다. 현재 세포유전적 연구에서 이와같은 병소에서 염색체의 이상(chromosomal aberrations)이 발견되고 이러한 종물의 원형으로는 색소성 융모 결절성 활액막염과 국소성 결절성 건활액막염으로 불리는 건막에서 기원한 거대세포종이 있다[4]. 일반적 형태는 색소성 융모 결절성 활액막염이나 거대세포종이 모두 적갈색이나 황색을 띠고 있으며 색소성 융모 결절성 활액막염은 관절의 활액막의 대부분을 침범하며 특히 슬관절의 침범이 많다. 반면에 거대세포종은 국소적이고 경계가 명확한 호두모양을 띠고 있다[5]. 색소성 융모 결절성 활액막염은 하나 또는 그 이상의

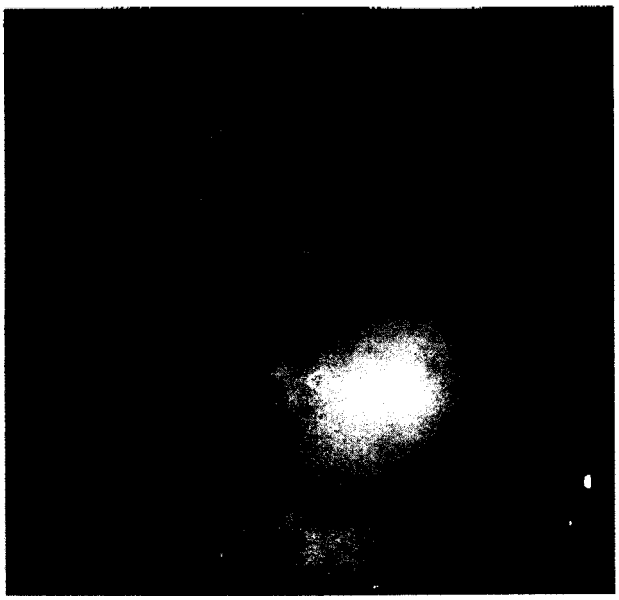

Fig. 3. Mass is seen at anteromedial aspect of ACL.

Fig. 4. Another mass is seen at posteromedial aspect of ACL after removal of the mass.

Fig. 5. It is seen complete removal of mass.

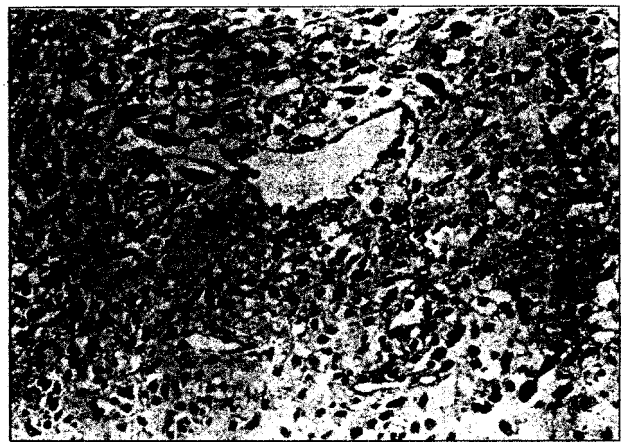

Fig. 6. It is contained giant cell(arrow) and hemosiderin(arrow head) charicteristically in nodular tenosynovitis(H.-E. staining, ×400).

관절을 침범하여 관절염을 일으키며 80% 이상이 슬관절에서 발생하며, 고관절, 족관절 및 종입방골 관절 등에서도 발생한다. 환자들은 동통 및 잠김증상과 함께 부종을 호소하고 운동범위의 제한이 동반된다. 인접한 골이나 연부조직을 침범하기도 한다[8]. 반면 거대세포종은 대개 단독적으로 동통이 없이 수근관절이나 수지의 건막에서 발생하며 인접한 피질골의 침범이 15% 정도에서 관찰된다[8]. 조직학적으로 양쪽 모두 원추형, 원주형 또는 다각형 세포(polyhedral cell)로 구성되어 있으며 다수의 거대세포를 포함하고 있다. 또한 황색세포와 혈철소과립을 함유하고 있다[8]. 색소성 융모 결절성 활액막염은 활액막의 표면에 따라 활액막의 밑까지 세포의 침윤이 있는 반면 거대세포종은 세포의 침윤이 국소적이고 경(Pedicle)에 의해 활액막과 연결이 되어있다[8].

관절내 지방종은 활액막의 양성 병변으로서 활막조직이 융모성 지방조직으로 증식된 질환으로서, 슬관절에 호발하고, 고관절, 완관절 및 족관절에서도 발생하는 것으로 알려져 있다[3]. 발생원인은 관절외상, 연골판 손상 및 만성 활액막염과 관련이 있으며, 대부분의 경우 수년 동안 슬관절 부종이 서서히 시작되어 동통과 기능장애가 나타난다[3].

슬관절 주위에 발생하는 결절종은 주로 관절막이나 반월상연골 또는 비골 건에서 발생하는 것으로 알려져 있으며, 전방십자인대 및 후방십자인대에서도 빈도는 적으나 발생된 예가 보고된 바 있다[2,5,10]. 결절종의 원인은 아직 뚜렷이 규명된 바 없으나 현재까지 연부 조직의 점액성 퇴행변화에 의한 설과 관절막 또는 건막의

결손 부위를 통한 조직의 탈출에 기인한 설이 있다[1,6].

이상의 모든 경우에서 관절내 종물의 진단 방법은 자기공명촬영과 진단적 관절경술이 효과적이며 치료 또한 관절경을 통한 종물의 제거가 효과적인 것으로 보고되고 있다.

결 론

본 예에서 환자는 종물이 슬관절의 전방십자인대에서 기시하여 전방십자인대와 후방십자인대 사이에 눈사람 형태의 모양으로 있어 슬관절의 굴곡시 동통과 함께 굴곡장애를 일으켰으며, 관절경을 이용하여 종물을 제거 후 증상의 소실과 함께 12개월간 추시 관찰시 증상의 재발은 없었다.

REFERENCES

1) Caan P : Cyst formation (ganglion) in an anterior cruciate ligament of knee, *Deutsche Zeitschr chir*, 186:403-8, 1924.
2) Cheon DW, Jeong JW, Lee GI, Kim HM : Ganglion Cyst of the Posterior Cruciate Ligament, *J. of Korean Knee Society, Vol. 9, No. 2*, 242-244, 1997.
3) Choi NY, Lee IJ, Park SJ, Han SG, Lee JH, Seo EJ : Lipoma Arborescens in the Knee Joint, *J. of Korean Knee Society, Vol. 9, No. 2*, 239-241, 1997.
4) Enzmger FM and weiss SW : Benign tumors and tumor like lesions of synovial tissue, Ed 3 Soft Tissue Tumors *st. Louis, Mosby* : 412-414, 1995.
5) Cho WS, Ban SI, Jeon SI : Ganglion around Cruciate Ligament of the Knee,. *J. of Korea Orthop. Assoc. Vol. 30, No. 6*, 1837-1840, 1995.
6) Kaempffe F, D'Amato C : An usual Intra-articular Ganglion of the knee with Interosseous Extension, *J. of Bone and Joint Surg.* 71-A:773-5, 1989.
7) Lee BI, Yoo JE, Lee SH, Choi CK, Suh YS : Arthroscopic Treatment of the Localized Pigmented Villonodular Synovitis of the Knee, *J. of Korean Knee Society, Vol. 9, No. 2*, 234-238, 1997.
8) Robbins : Pathologic basis of disease 5th edition, Philadelphia, *W.B. Saunders Comp* : 1260-1261
9) Seong SC, Lee MC, Park JY : Clinical Analysis of Pigmented Villonodular Snovitis, *J. of Korea Orthop. Assoc.* 28-6:2248~ 55, 1993.
10) Song EK, Jeong ST : Ganglion on Anterior Cruciate Ligament of the Knee, *J. of Krean Knee Society, Vol. 7, No. 1*, 75-78, 1995

초 록

저자들은 25세 남자로서 특별한 외상없이 좌측 슬관절 내에 발생한 결절성 건활액막염으로 확진된 1례를 보고하는 바이다.

환자는 좌측 슬관절 슬와부에 경미한 정도의 압통이 있었으며, 100°에서 굴곡장애가 특별한 외상 없이 내원 5개월 전 부터 발생하였다.

관절경적 진단 및 종물 제거 후 증상의 소실과 굴곡장애가 없어졌으며, 1년간의 추시 관찰시 증상의 재현은 없었다.

색인단어 : 결절성 건활액막염, 슬관절, 진단적 관절경술 및 관절경하 제거술