

## Hydroxyapatite 안구보충물삽입술 후 골신티그라피를 이용한 섬유혈관증식 평가: 평면영상과 SPECT 영상에서의 비교

전북대학교 의과대학 핵의학교실,<sup>1</sup> 의과학연구소<sup>2</sup>

임석태<sup>1</sup> · 손명희<sup>1,2</sup> · 박순아<sup>1</sup>

### Assessment of Vascularization within Hydroxyapatite Ocular Implant by Bone Scintigraphy: Comparative Analysis of Planar and SPECT Imaging

Seok Tae Lim, M.D.,<sup>1</sup> Myung-Hee Sohn, M.D.<sup>1,2</sup> and Soon Ah Park, M.D.<sup>1</sup>

Department of Nuclear Medicine,<sup>1</sup> Institute for Medical Sciences,<sup>2</sup>  
Chonbuk National University College of Medicine, Chonju, Korea

#### Abstract

**Purpose:** Complete fibrovascular ingrowth within the hydroxyapatite ocular implant is necessary for peg drilling which is performed to prevent infection and to provide motility to the ocular prosthesis. We compared planar bone scintigraphy and SPECT for the evaluation of the vascularization within hydroxyapatite ocular implants. **Materials and Methods:** Seventeen patients (M:F=12:5, mean age:  $50.4 \pm 17.5$  years) who had received a coralline hydroxyapatite ocular implant after enucleation surgery were enrolled. Patients underwent Tc-99m MDP planar bone and SPECT imaging by dual head gamma camera after their implant surgery (interval:  $197 \pm 81$  days). Uptake on planar and SPECT images was graded visually as less than (grade 1), equal to (grade 2), and greater than (grade 3) nasal bridge activity. Quantitative ratio of implanted to non-implanted intraorbital activity was also measured. Vascularization within hydroxyapatite implants was confirmed by slit lamp examination and ocular movement. **Results:** All but three patients were considered to be vascularized within hydroxyapatite implants. In visual analysis of planar image and SPECT, grade 1 was noted in 9/18 (50%) and 6/18 (33%), respectively. Grade 2 pattern was 7/18 (39%) and 4/18 (22%), and grade 3 pattern was 2/18 (11%) and 8/18 (44%) respectively. When grade 2 or 3 was considered to be positive for vascularization, the sensitivity of planar and SPECT imaging were 60% (9/15) and 80% (12/15), respectively. In 3 patients with incomplete vascularization, both planar and SPECT showed grade 1 uptake. The orbital activity ratios on planar imaging were not significantly different between complete and incomplete vascularization ( $1.96 \pm 0.87$  vs  $1.17 \pm 0.08$ ,  $p > 0.05$ ), however, it was significantly higher on SPECT in patients with complete vascularization ( $8.44 \pm 5.45$  vs  $2.20 \pm 0.87$ ,  $p < 0.05$ ). **Conclusion:** In the assessment of fibrovascular ingrowth within ocular implants by Tc-99m MDP bone scintigraphy, SPECT image appears to be more effective than planar scintigraphy. (*Korean J Nucl Med* 1999;33:475-83)

**Key Words:** Hydroxyapatite, Tc-99m MDP, Planar scintigraphy, SPECT, Vascularization, Ocular implant

Received Oct. 22, 1999; revision accepted Nov. 29, 1999

Corresponding Author: Myung-hee Sohn, M.D., Departement of Nuclear Medicine, Chonbuk National University College of Medicine, 634-18 Keumam-dong Duckjin-gu, Chonju, Chonbuk, 561-712, Korea  
Tel: 0652-250-1174, Fax: 0652-250-1588, E-mail: mhsohn@moak.chonbuk.ac.kr

## 서 론

안구 제거 후 안구삽입물을 보충한 후에 인공산물로 인한 감염을 방지하고 완벽한 유동성 있는 의안을 부착하는 데에는 안구보충물 내로 충분한 섬유혈관 증식이 필요하다.<sup>1,3)</sup> 따라서 섬유혈관 증식이 충분히 되었는지를 평가하는 것은 수술의 성공 여부를 결정하는데 중요한 요인이라고 할 수가 있다. 산호의 hydroxyapatite를 주 성분으로 한 안구보충물은 인체의 골과 생물학적으로 적합하고 혈관증식도 잘 이루어져 안구적출 후 보충물로 널리 이용되고 있다.<sup>2,6)</sup> 뼈의 hydroxyapatite에 화학적으로 잘 부착하는 Tc-99m MDP가 안구삽입물 내로의 섬유혈관 증식을 평가하는데 유용하게 이용되어 왔다.<sup>1,2,4,7-9)</sup>

섬유혈관 증식의 평가에는 운동성 나사못 삽입을 위한 천공술 시행시 출혈 정도를 보는 직접적인 방법과 자기공명영상을 이용하여 조영제 증강의 정도를 관찰하거나 방사성동위원소를 이용하는 간접적인 방법이 있다. 천공술 시행은 침습적이며 감염 위험이 높고 적절한 시기를 예측하기 어려울 뿐 아니라 대부분에서 각막 출혈이 동반되기 때문에 부정확하고, 자기공명영상은 비용은 많이 드는 반면 정확도는 골신티그라피와 유사하기 때문에 Tc-99m MDP 주사 후 안구삽입물 내로의 방사능 섭취정도를 인접한 골에서의 섭취와 육안적으로 비교하거나 정상안의 방사능 섭취와 정량적으로 비교하는 방법이 보편적으로 이용되고 있다.<sup>2,3,8-12)</sup> 그러나 평면영상과 SPECT 영상(이하 단면영상)에서 육안적 평가와 정량적 평가를 동시에 비교한 예는 없었으며, 특히 단면영상에서 육안적 평가에 대한 보고는 없었다.

저자들은 Tc-99m MDP를 이용하여 평면영상과 단면영상을 얻어서 육안적 평가와 정량적 평가를 동시에 시행하여 이물질 반응이나 염증반응과 같은 합병증 동반 없이 운동성 나사못 삽입에 필요한 완전한 섬유혈관증식을 예측하는데 평면영상과 단면영상의 육안적 평가에 유의한 차이가 있는지와 정량적 평가가 도움이 되는지를 알아보았다.

## 대상 및 방법

### 1. 대 상

1996년 12월부터 1999년 9월까지 안과에서 안구적출술 후 안구보충물로 hydroxyapatite를 삽입한 후 골신티그라피를 시행한 17명을 대상으로 하였다. 대상 환자 중 남자가 12명이었고 여자가 5명이었으며 평균연령은  $50.4 \pm 17.5$ 세 이었다. 만성 녹내장에 의하여 안구가 손상되었던 1예를 제외하고는 모두 좌상이나 둔상에 의하여 안구 천공이나 손상이 발생하였다. 안구손상은 우측이 좌측에 비하여 발생이 많았다(우안:좌안=13:4). 이중 1명에서 2번 검사를 시행하여 총 18예의 검사를 분석하였다. 골신티그라피는 안구보충물삽입술 후  $197 \pm 81$ 일에 시행하였으며 의안을 부착하기 위한 운동성 나사못 삽입을 위한 천공은  $236 \pm 80$ 일에 시행하였다.

### 2. 방 법

대상 환자에서 금식이나 투약중지 같은 특별한 전처치 없이 Tc-99m MDP 740 MBq을 상지에 정맥주사하고 저에너지 고해상도 조준기가 장착된 이중헤드 감마카메라(ECAM, Siemens, Germany)를 이용하여 4시간 후 안면부 전면상을 얻었다. 단면영상은  $128 \times 128$  매트릭스 크기로 각 프레임당 30초로 40 프레임을 20분간 영상을 획득한 후 Butterworth 필터를 사용하고 차단계수를 0.6으로 하여 재구성한 영상을 얻었다.

평면영상과 단면영상에서 방사능 섭취에 대한 육안적 판독은 Perry 등<sup>2)</sup>과 Numerow 등<sup>5)</sup>이 제시한 방법을 토대로 하여 안구삽입물의 방사능 섭취가 비교(nasal bridge)의 방사능 섭취보다 적은 경우를 grade 1, 비슷한 섭취를 보이는 경우를 grade 2, 강한 섭취를 보이는 경우를 grade 3로 구분하고 grade 2와 3를 충분한 섬유혈관증식이라고 정의하였다.

평면영상에서의 정량적 평가는 전면부의 안구보충물에서 보이는 방사능 섭취 부위가 포함되게 관심영역을 그리고 정상안에서 같은 크기의 관심영역을 그려 동일한 화소의 크기에서 측정되는 계수의 비(병변/비병변의 방사능 비)를 구하였다. 단면 영상에

서의 정량적 평가는 시상면에서 안구보충물에서의 방사능 섭취 부위와 정상안에 동일한 크기의 관심영역을 그려 측정되는 계수의 비(병변/비병변의 방사능 비)를 구하였다.

대상 환자에서 안구보충물 중앙에 의안을 부착하는데 필요한 운동성 나사못 삽입을 위한 천공은 골신티그라피 시행 후 평균 37일(3~130일) 후에 시행하여 출혈이 있으며 세극등 검사(slit lamp examination)에서 이물질에 의한 염증반응 없이 충분한 신생혈관을 보이는 경우를 완전한 섬유혈관증식이 있다고 판단하는 금과옥조로 삼았다.

통계적인 유의성은 완전한 섬유혈관증식을 예측하는데 있어서 평면영상과 단면영상에서의 육안적 평가와 정량적 평가와의 차이를 SPSS 통계 프로그램을 이용한 Kruskal-Wallis 비모수 검정법을 이용

하여 p값이 0.05 미만인 경우를 유의하다고 판정하였다.

## 결 과

대상 환자의 연령, 성별 및 안구삽입술로부터 골신티그라피를 시행할 때까지의 기간, 평면영상과 단면영상의 소견, Peg 천공술을 시행할 때까지의 기간은 Table 1에 정리하였다.

평면영상의 육안적 평가에서 grade 1 (Fig. 1A)이 9예(50%)로 가장 많았고 grade 2 (Fig. 2A)가 7예(39%), grade 3 (Fig. 3A)가 2예(11%)로 Numerow 등<sup>5)</sup>이 제시한 기준에 따라 충분한 섬유혈관 증식을 의미하는 grade 2와 3을 보인 경우가 9예(50%) 이었다(Table 2).

**Table 1.** Demography and Tc-99m MDP Imaging in Patients with Hydroxyapatite Ocular Implant

No	Age	Sex	Interval from implantation to bone scan (days)	Planar imaging		SPECT imaging		Interval from implantation to peg drilling (days)
				Visual grade*	Activity ratio <sup>†</sup>	Visual grade*	Activity ratio <sup>†</sup>	
1	53	F	162	1	1.13	1	4.82	219
2	68	M	185	1	1.17	2	4.51	198
3	68	M	462	2	1.90	3	8.04	475
4	63	M	194	2	2.18	3	8.68	197
5	58	M	180	2	2.02	3	17.40	196
6 <sup>§</sup>	47	M	21	1	1.26	1	3.18	110
7	34	F	216	3	3.05	3	11.39	239
8	24	F	187	2	1.82	3	11.65	194
9	71	M	164	1	1.16	1	3.08	348
			218	1	1.13	1	3.88	348
10	28	M	172	2	2.82	3	16.41	276
11	50	M	181	3	4.09	3	18.34	206
12	30	M	196	2	1.71	2	4.15	235
13	45	M	164	1	1.41	2	2.60	180
14	46	M	197	2	2.69	3	8.11	212
15	59	M	219	1	1.17	2	3.57	263
16 <sup>§</sup>	19	F	175	1	1.10	1	1.52	186
17 <sup>§</sup>	73	F	247	1	1.14	1	1.90	277

\* Grade: 1=faint or less uptake than nasal bridge; 2=uptake similar to nasal bridge; 3=uptake greater than nasal bridge.

<sup>†</sup> Implanted to non-implanted orbital activity ratio.

<sup>§</sup> Incomplete fibrovascular ingrowth by slit lamp examination.

안구보충물을 삽입한 병변과 정상안과 정량적으로 측정된 방사능 섭취비는 육안에 의한 정성적 평가에서 grade 1을 보인 군에서는  $1.19 \pm 0.10$ , grade 2를 보인 군에서는  $2.16 \pm 0.43$ , grade 3를 보인 군에서는  $3.57 \pm 0.74$ 로 육안적 평가에 의한 grade가 높을수록 정량적으로 측정된 병변과 비병변에서의 방사능

섭취비도 유의하게 증가하였다( $p < 0.001$ )(Table 3).

단면영상에서 육안적 분석에 따른 방사능 섭취의 정도는 grade 1이 6예(33%), grade 2 (Fig. 2B)가 4예(22%)이었으나 grade 3 (Fig. 3B)가 8예(44%)로 가장 많았다. 즉 평면영상에서 grade 2를 보인 7예에서 1예를 제외하고는 모두가 단면영상에서는 grade

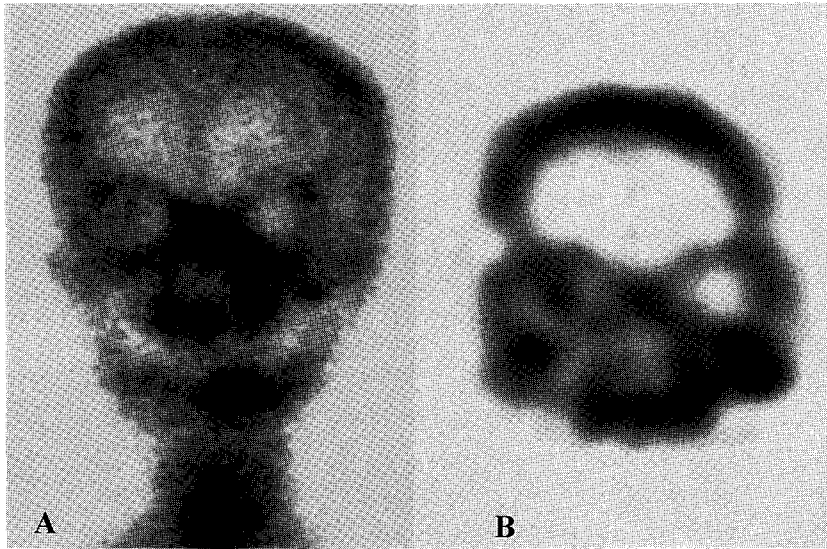


Fig. 1. Anterior planar image (A) of bone scintigraphy and the mid-orbital coronal section of SPECT (B) 185 days after the right orbital implant surgery. The planar image shows faint Tc-99m MDP uptake less than nasal bridge (grade 1) in hydroxyapatite ocular implant. However, the coronal section of SPECT demonstrates similar uptake to nasal bridge (grade 2). Intraorbital activity ratio was higher in SPECT than in the planar image (4.51 vs 1.17, respectively). The patient underwent permanent peg insertion without complication.

Table 2. Correlation of Tc-99m MDP Planar and SPECT Findings in Patients with Hydroxyapatite Ocular Implant

	SPECT imaging*			Total
	Grade 1	Grade 2	Grade 3	
Planar imaging				
Grade 1	6	3		9
Grade 2		1	6	7
Grade 3			2	2
Total	6	4	8	18

\* Grade 1, faint or less uptake than nasal bridge; Grade 2, uptake similar to nasal bridge; Grade 3, uptake greater than nasal bridge.

3로 나타났고, 또한 평면영상에서 grade 1을 보였지만 단면영상에서 grade 2로 판명된 경우도 3예가 있어 평면영상보다는 단면영상이 육안적 등급이 높게 평가되었다(Table 2). 단면영상에서 측정된 방사능 섭취비는 육안적 평가에서 grade 1을 보인 군에서는  $3.06 \pm 1.22$ , grade 2를 보인 군에서는  $3.71 \pm 0.83$ , grade 3를 보인 군에서는  $12.49 \pm 4.31$ 로 육안적 평가에 의한 grade가 높을수록 정량적으로 측정된 병변과 비병변에서의 방사능 섭취비도 유의하게 증가하였다( $p < 0.001$ )(Table 3).

대상 환자는 골신티그라피 시행 후 평균 37일(3~130일) 후에 운동성 나사못 삽입을 위한 천공을 시행시 모두 출혈이 있었고, 일주일 후에 시행된 세극등 검사에서 운동성 나사못 주위에서 신생혈관과 상피화가 저조하며 염증반응이 동반된 3명을 제외하고는 충분한 상피화와 신생혈관이 관찰되어 안구보충물 내에 완전한 섬유혈관증식이 있음을 확인하였다. Numerrow 등<sup>5)</sup>이 제시한 기준에 따라 grade 2 이상을 운동성 나사못 삽입을 위한 충분한 섬유혈관증식이라고 정의 하였을 경우에 완전한 섬유혈관증

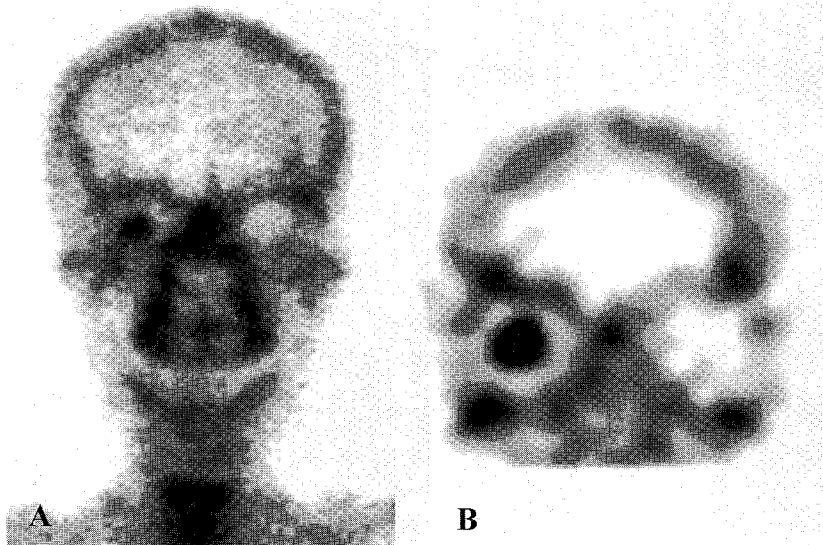


Fig. 2. Anterior planar image (A) of bone scintigraphy and the mid-orbital coronal section of SPECT (B) of a patient 172 days after the right orbital implant surgery due to blunt trauma. The planar image shows similar Tc-99m MDP uptake to the nasal bridge (grade 2), and the coronal section of SPECT demonstrates uptake greater than the nasal bridge (grade 3). Intraorbital activity ratios on planar and SPECT images were 2.82 vs 16.41, respectively. The patient underwent permanent peg insertion without complication.

Table 3. Orbital Activity Ratio of Hydroxyapatite Ocular Implant on Tc-99m MDP Planar and SPECT imaging according to Visual Grade

	Grade 1*	Grade 2	Grade 3
Planar imaging	$1.19 \pm 0.10^\dagger$	$2.16 \pm 0.43$	$3.57 \pm 0.74$
SPECT imaging	$3.06 \pm 1.22$	$3.71 \pm 0.83$	$12.49 \pm 4.31$

\* Grade 1, faint or less uptake than nasal bridge; Grade 2, uptake similar to nasal bridge; Grade 3, uptake greater than nasal bridge.

† Implanted to non-implanted orbital activity (mean  $\pm$  SD).

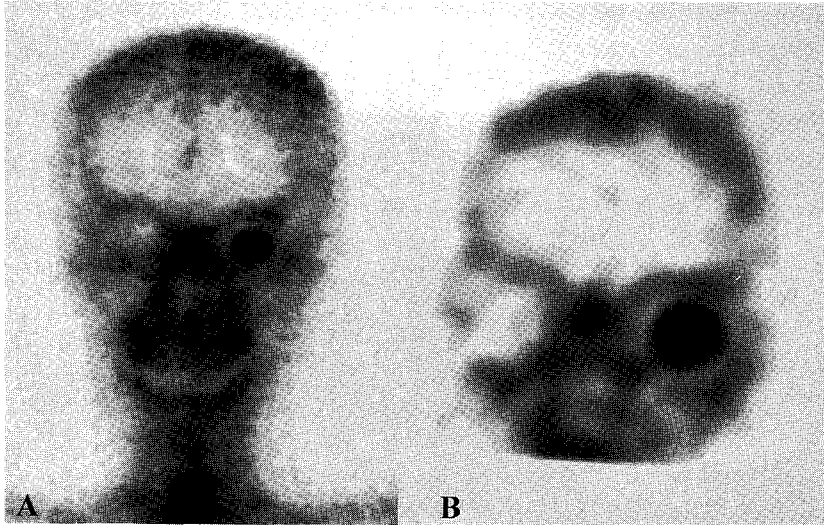


Fig. 3. Anterior planar image (A) of bone scintigraphy and the mid-orbital coronal section of SPECT (B) of a patient which were performed 181 days after the left orbital implant surgery. There is homogeneous intense uptake within the implant, greater than that of the adjacent nasal bridge (grade 3) on the planar and SPECT images. Intraorbital activity ratios on planar and SPECT images were 4.09 vs 18.34, respectively. The patient underwent permanent peg insertion without any complication.

식 예측에 대한 평면영상의 예민도가 60% (9/15), 특이도 100% (3/3), 양성예측률 100% (9/9), 음성예측률 33.3% (3/9), 정확도는 66.7% (12/18) 이었다. 반면에 단면영상에서는 예민도가 80% (12/15), 특이도 100% (3/3), 양성예측률 100% (12/12), 음성예측률 50% (3/6), 정확도 83.3% (15/18)로 평면영상에 비하여 예민도, 음성예측률, 정확도가 높았다. 운동성 나사못 삽입술 후 시행된 세극등 검사에서 염증반응의 동반 없이 완전한 섬유혈관증식을 보인 환자 군과 염증 반응의 동반과 함께 불완전한 섬유혈관증식을 보인 환자 군으로 나누어 정량적으로 측정할 방사능 섭취비를 비교시 평면영상에서는  $1.96 \pm 0.87$  대  $1.17 \pm 0.08$ 로 유의한 차이를 보이지 않았으나 ( $p > 0.05$ ), 단면영상에서는  $8.44 \pm 5.45$  대  $2.20 \pm 0.87$ 로 유의한 차이를 보였다( $p < 0.05$ ).

### 고 찰

안구삽입물로 사용되는 hydroxyapatite는 바다에서 풍부하게 존재하는 산호의 골격으로부터 얻어지

는 물질로 결체조직의 혈관의 빠른 성장에 필요한 기반으로 작용하는 연결성 다공 구조물을 형성함으로써 1980년대 중반부터 뼈이식에 사용되고 있다. 근래에는 인체에 무독성이고 거부반응이 거의 없으며 생물학적으로 적합성이 뛰어나기 때문에 안면골이나 상악골 이식, 두개골 성형술, 외상 후 장골 이식이나 안구저 골절 재건시 뿐만아니라 안구적출술 후 안구삽입물로 널리 사용되고 있다.<sup>2,7,13,14)</sup> 골스캔에 이용되고 있는 Tc-99m MDP는 뼈의 혈류와 뼈의 재구축과 교체율 등의 생물학적 인자에 좌우되어 골조직 중 hydroxyapatite에 화학적 흡수에 의하여 섭취됨으로서 안구삽입술 후 혈류의 형성에 필요한 섬유혈관증식을 평가하는 물질로 간편하면서도 유용하게 널리 이용되고 있다.<sup>13,15)</sup> 즉 이물질에 대한 반응과 감염을 방지하고 영구적 의안 삽입에 필요한 운동성나사를 안전하게 끼우기 위하여 천공시기를 섬유혈관증식이 충분히 일어난 후에 시행해야 하므로 이에 대한 객관적 지표로 Tc-99m MDP 골스캔이 이용되는 것이다.<sup>2,3,16)</sup>

안구보충물 내로의 충분한 섬유혈관증식이 일어

나는 시기에 대한 연구가 다양하게 있지만 섬유혈관 증식을 알아보기 위하여 명확하게 안구보충물을 삽입 후 골스캔의 시행시기를 제시하지는 못하고 있다.<sup>3,9-11)</sup> 김 등<sup>16)</sup>의 보고에 의하면 안구보충물 내로의 완전한 섬유혈관 증식이 12주 이내에서는 전혀 없었고 21주에서 23주 사이에서 가장 많이 일어났는데 이는 시간경과에 따라 섬유혈관증식이 점차 증가하였음을 의미한다. 따라서 안구보충물 삽입 후 21주째에 골스캔을 시행하는 것이 바람직하다고 하였다. Menzel 등<sup>16)</sup>의 연구 보고에서도 안구보충물 내로 섬유혈관증식이 최대로 진행되는 4개월째 골스캔을 시행할 것을 주장하였다. 반면에 Civelek 등<sup>9)</sup>의 연구에 의하면 안구보충물 삽입 후 1개월 내지 2개월째 시행된 경우에도 6개월째 시행된 경우와 유사한 골신티그라피 소견을 보여 섬유혈관증식이 초기부터 충분히 일어나므로 1개월 내지 2개월에 골스캔을 시행한 후 바로 성공적인 의안삽입을 위한 운동성나사 천공술이 가능하다고 하였다. 본 연구에서는 안구보충물 삽입 후 평균 197±81일에 골스캔을 시행하였고 골스캔 시행 후 평균 37일(3~130일) 후에 운동성 나사못 삽입을 위한 천공술을 시행하였는데 염증반응이 동반되었던 3명을 제외하고는 모두 좋은 수술 성적을 보였다.

또한 골신티그라피를 시행한 후 섬유혈관증식에 대한 평가로 안구보충물 내로의 Tc-99m MDP 섭취 정도를 정성적 및 정량적 관찰에 의존하고 있는데 이에 대한 보고도 다양하게 있다. 평면영상에서의 정성적 평가에는 일반적으로 Perry 등<sup>2)</sup>과 Numerrow 등<sup>8)</sup>의 방법에 따라 안구보충물 내로의 방사능 섭취 정도를 삽입한 쪽의 안면골이나 비교(nasal bridge)에서의 섭취 정도와 비교하여 판별하는 방법이 많이 이용되고 있으며 안구보충물 내의 방사능 섭취 정도가 인접한 안면골이나 비교(nasal bridge)와 비슷하거나 높은 경우에는 충분한 섬유혈관증식이 이루어진 지표로 삼고 있다. 반면에 단면영상에서의 정성적 평가에 대한 보고는 국내외적으로 찾아보기 힘들었다. 본 연구에서는 평면영상에서 육안에 의한 정성적 평가로 비교(nasal bridge)보다 방사능 섭취정도가 적다고 판단된 grade 1에 해당하는 경우가 9예가 있었지만 이중 3예에서는 단면영상에서 인

접한 비교(nasal bridge)와 섭취가 비슷한 grade 2로 평가되었다. 평면영상과 단면영상에서 모두 grade 1을 보였던 6명 중 3명의 환자에서 운동성 나사못 삽입술 후 시행된 세극등 검사에서 상피화나 섬유혈관의 증식이 저조하였으나 단면영상에서 grade 2 이상을 보인 환자에서는 수술 후 특별한 합병증이 없이 충분한 섬유혈관증식을 관찰할 수가 있어 Perry 등<sup>2)</sup>과 Numerrow 등<sup>8)</sup>의 방법에 따라 섬유혈관증식을 평가하는 경우에는 평면영상보다도 단면영상이 좀 더 유용하다고 하겠다. 즉 평면영상에서 grade 1으로 섬유혈관증식이 불충분하다고 저평가된 환자들을 단면영상을 얻음으로써 해상력이 향상되고 병변 대비도가 좋아짐으로서 grade 2로 좀 더 구분할 수가 있기 때문이다.

평면영상과 단면영상에서 정량적 평가로 안구삽입물 내의 방사능 섭취정도를 정상안에서의 방사능 정도와 관심영역을 그려 비율로 비교한 연구 보고는 많이 있다.<sup>9,11,12)</sup> 의안부착시 출혈 여부로 안구보충물 내로의 섬유혈관증식을 확인한 13명을 대상으로 한 범 등<sup>11)</sup>의 연구에서는 평면영상에서 육안적 등급에 의한 평가와 단면영상에서 안구보충물 삽입안과 정상 안과의 방사능 섭취비를 비교시 등급이 높을수록 섭취비의 증가를 보였다. 하지만 평면영상에서의 섭취비에 대한 정량적 평가와 단면영상에서의 육안적 평가가 결여되어 있고 단면영상에서의 정량적 평가치도 최고치가 1.89로 낮게 측정되어 있었다. 본 연구에서는 단면영상에서 인접한 비교(nasal bridge)보다 섭취가 적었던 grade 1에 해당하는 군에서도 3.06±1.22 정도의 섭취비가 관찰되었는데, 이는 감마카메라의 차이로 인한 해상력과 대비도의 향상에 기인한 것으로 생각된다. 반면에 Civelek 등<sup>9)</sup>의 연구에서는 평면영상과 단면영상에서 정량적 평가를 하여 비교하였으나 육안적 평가가 결여되어 있어 평면영상이나 단면영상에서 육안적 평가에 의한 섭취 정도와 정량적 측정치와의 상관관계에 대해 규명하지 못하였다는 단점이 있다. 본 연구에서는 평면영상과 단면영상에서 육안적 평가와 정량적 평가를 모두 시행하여 비교해 봄으로서 육안적 평가와 정량적 평가 사이에 좋은 상관 관계가 있음을 알 수 있었다. 운동성 나사못 삽입술 후 시행된 세극등 검사에서

염증반응의 동반 없이 완전한 섬유혈관증식을 보인 환자 군과 염증 반응의 동반과 함께 불완전한 섬유혈관증식을 보인 환자 군으로 나누어 정량적으로 측정할 방사능 섭취비를 비교시 평면영상에서는 유의한 차이를 보이지 않았으나 단면영상에서는 유의한 차이를 보여 정량적인 방사능 섭취비로 안구보충물 내의 섬유혈관증식 정도를 평가하는데 평면영상보다는 단면영상이 좀 더 유용하게 작용하였다.

본 연구의 제한점으로 hydroxyapatite 안구보충물 삽입 후 시행한 골신티그라피의 단면영상에서 grade 1을 보였던 환자(3/6)에서도 성공적인 혈관증식이 있었는데 이는 골신티그라피 후 운동성 나사못 삽입을 위한 천공까지의 기간이 상당히 경과되어 실제로 천공시의 섬유혈관증식 정도를 골신티그라피가 정확히 반영하지 못했다는 점이다. 즉 골신티그라피의 육안적 평가나 정량적 수치와 충분한 섬유혈관증식 여부를 규명하지는 못하였다. 그러나 2개월 간격으로 골신티그라피를 반복 시행한 1명의 환자에서 처음에 평면영상과 단면영상에서 grade 1을 보였으나 2개월 후에도 평면영상과 단면영상에서 grade 1으로 변화가 없었으며 정량적 섭취비 역시 변화가 없었다. 또한 Civelek 등<sup>9)</sup>의 연구에서도 안구보충물 삽입 후 섬유혈관증식이 초기부터 충분히 일어나므로 6개월째 시행된 경우에는 1개월 내지 2개월째 시행된 경우와 유사한 골신티그라피 소견을 보인다고 하였다. 따라서 본 연구의 대상 환자에서 골신티그라피 후 곧바로 인공삽입물 내로의 천공술이 시행되지는 않았지만 골신티그라피의 결과가 천공술 시행시의 섬유혈관증식을 반영하는데는 큰 무리는 없을 것으로 생각된다.

결론적으로 골신티그라피의 평면영상이나 단면영상에서 grade 2 이상의 섭취를 보이는 경우 충분한 섬유혈관증식이 있어 운동성 나사못 삽입을 위한 천공술을 시행하는데 무리가 없으나, 평면영상에서 grade 1을 보이는 경우에 부가적으로 단면영상을 같이 하면 육안적 평가 등급이 증가될 수가 있어 천공을 하는데 신뢰성이 생기고 정량분석을 참고하면 보다 더 신뢰성 있게 천공을 할 수 있는 부가적인 유용성이 있다고 생각된다.

## 요 약

**목적:** 안구보충물로 사용된 hydroxyapatite 내로의 섬유혈관증식은 이물질 반응으로 인한 염증의 동반 없이 의안의 운동성을 유지시키기 위한 운동성 나사못을 삽입하는데 중요한 역할을 한다. 안구보충물 삽입술 후에 섬유혈관증식의 정도를 알아보는데 Tc-99m MDP를 이용한 평면영상과 단면영상에서 정성적 평가와 정량적 평가의 비교분석을 함으로서 완전한 섬유혈관증식을 예측하는데 단면영상의 유용성을 알아보고자 하였다. **대상 및 방법:** 안구 제거술 후 hydroxyapatite를 이용하여 안구보충술을 시행받고 197±81일 후에 골신티그라피를 시행받은 17명의 환자(남:녀=12:5, 연령; 50.4±17.5세)의 18예를 대상으로 하였다. 골신티그라피는 Tc-99m MDP 740 MBq를 정맥주사 후 4시간 경과뒤에 이중헤드 감마카메라(ECAM, Siemens, Germany)로 안면부 평면영상을 얻은 후 이어서 단면영상을 얻었다. 평면영상과 단면영상에서의 안구보충물의 방사능 섭취가 비교(nasal bridge)보다 약한 경우를 grade 1, 비슷한 경우를 grade 2, 강한 경우를 grade 3로 평가하였고, 정상안구에 대한 안구보충물의 섭취비를 정량적으로 구하여 운동성 나사못 삽입술 후 시행된 세극등 검사에서 염증반응의 동반 없이 완전한 섬유혈관증식을 보인 환자 군과 염증 반응의 동반과 함께 불완전한 섬유혈관증식을 보인 환자 군으로 나누어 비교 분석하였다. **결과:** 평면영상에서 grade 1은 9예, grade 2가 7예, grade 3가 2예로 충분한 섬유혈관증식을 의미하는 grade 2와 3를 보인 경우가 9예(50%) 이었으나 단면영상에서는 grade 1이 6예, grade 2가 4예, grade 3가 8예로 평면영상에 비하여 grade 2와 3를 보이는 경우가 12예(67%) 이었다. 정성적 평가에 의한 완전한 섬유혈관증식을 예측하는데 있어서 평면영상은 예민도가 60% (9/15), 특이도 100% (3/3), 양성예측률 100% (9/9), 음성예측률 33.3% (3/9), 정확도 66.7% (12/18) 이었고 단면영상은 예민도 80% (12/15), 특이도 100% (3/3), 양성예측률 100% (12/12), 음성예측률 50% (3/6), 정확도 83.3% (15/18) 이었다. 정량적으로 구한 안구보



충물 내의 방사능 섭취비는 평면영상에서 grade 1은  $1.19 \pm 0.10$ , grade 2는  $2.16 \pm 0.43$ , grade 3는  $3.57 \pm 0.74$ 로 grade가 높을수록 정량적 섭취비가 유의하게 증가하였다( $p < 0.001$ ). 단면영상에서 grade 1은  $3.06 \pm 1.22$ , grade 2는  $3.71 \pm 0.83$ , grade 3는  $12.49 \pm 4.31$ 로 grade가 높을수록 정량적 섭취비가 유의하게 증가하였다( $p < 0.001$ ). 완전한 섬유혈관증식을 보인 환자 군과 불완전한 섬유혈관증식을 보인 환자 군으로 나누어 정량적으로 측정된 방사능 섭취비를 비교시 평면영상에서는  $1.96 \pm 0.87$  대  $1.17 \pm 0.08$ 로 유의한 차이를 보이지 않았으나 단면영상에서는  $8.44 \pm 5.45$  대  $2.20 \pm 0.87$ 로 유의한 차이를 보였다( $p < 0.05$ ). **결론:** 안구보충물 삽입 후 섬유혈관증식을 평가할 때 평면영상에 비하여 단면영상이 섬유혈관증식 정도를 평가하는데 보다 도움을 주었다.

## 참 고 문 헌

- 1) Leitha T, Staudenherz A, Scholz U. Three phase bone scintigraphy of hydroxyapatite ocular implants. *Eur J Nucl Med* 1995;22:308-14.
- 2) Perry AC. When to drill the biomatrix hydroxyapatite ocular implant. *Am J Ocularists* 1991;22:5-7.
- 3) Hamilton HE, Christianson MD, Williams JP, Thomas RA. Evaluation of vascularization of coralline hydroxyapatite ocular implants by magnetic resonance imaging. *Clin Imaging* 1992;16:243-6.
- 4) Ferrone PJ, Dutton JJ. Rate vascularization of coralline hydroxyapatite ocular implants. *Ophthalmology* 1992;99:376-9.
- 5) Baumgarten D, Wojno T, Taylor A. Evaluation of biomatrix hydroxyapatite ocular implants with Tc-99m MDP. *J Nucl Med* 1993;34:467-8.
- 6) Shields CL, Shields JA, Eagle RC, Potter P. Histopathologic evidence of fibrovascular ingrowth four weeks after placement of the hydroxyapatite orbital implant. *Am J Ophthalmol* 1991;111:363-6.
- 7) Dutton JJ. Coralline hydroxyapatite as an ocular implant. *Ophthalmology* 1991;98:370-7.
- 8) Numerow LM, Kloiber R, Mitchell RJ, Molnar CP, Anderson MA. Hydroxyapatite orbital implants scanning with technetium-99m MDP. *Clin Nucl Med* 1994;19:9-12.
- 9) Civelek AC, Pacheco EM, Natarajan TK, Wagner HN, Iliff NT. Quantitative measurement of vascularization and vascular ingrowth rate of coralline hydroxyapatite ocular implant by Tc-99m MDP bone imaging. *Clin Nucl med* 1995;20:779-87.
- 10) Kim JD, Shin SG, Lee SW. Evaluation of vascularization of hydroxyapatite ocular implants by Tc-99m MDP bone scan: Preliminary study. *Korean J Nucl Med* 1995;29:518-25.
- 11) Toney MA, Heironimus JD, Rivera D, Hollsten D. Scintigraphic evaluation of coralline hydroxyapatite ocular implants: Case reports on the use of planar and SPECT bone scintigraphy. *Clin Nucl Med* 1993;18:50-2.
- 12) Bom HS, Song HC, Kim JY, Jeong SK, Park YK. Evaluation of fibrovascular ingrowth into the hydroxyapatite ocular implant by Tc-99m MDP bone scintigraphy. *Korean J Nucl Med* 1993;27:256-60.
- 13) Patka P, Hollander WD, Otter GD, Heindendal GAK, Rivera D. Scintigraphic studies to evaluate stability of ceramics (hydroxyapatite) in bone replacement. *J Nucl Med* 1985;26:263-71.
- 14) Grenga TE, Zins ZE, Bauer TW. The rate of vascularization of coralline hydroxyapatite. *Plast Reconstr Surg* 1989;84:245-9.
- 15) Rosen HM, McFarland MM. The biological behavior of hydroxyapatite implanted into the maxillofacial skeleton. *Plast Reconstr Surg* 1990;85:718-23.
- 16) Menzel C, Grunwald F, Busin M, Monks T, Hotze AL, Schomburg A, et al. Vascularization of ocular coralline hydroxyapatite implants. *Eur J Nucl Med* 1995;22:308-14.