

## 측두엽 간질에서 F-18-FDG PET에 나타난 측두엽 내외측 부위별 대사의 차이

서울대학교 의과대학 핵의학교실, 신경과학교실,<sup>1</sup> 신경외과학교실<sup>2</sup>

이동수 · 여정석 · 송호천 · 이상건<sup>1</sup> · 김현집<sup>2</sup> · 정준기 · 이명철

### Asymmetry of Medial and Lateral Temporal Regional Glucose Metabolism in Temporal Lobe Epilepsy by F-18-FDG PET

Dong Soo Lee, M.D., Jeong Seok Yeo, M.D., Ho Cheon Song, M.D., Sang-Kun Lee, M.D.,<sup>1</sup>  
Hyun Jip Kim, M.D.,<sup>2</sup> June-Key Chung, M.D. and Myung Chul Lee, M.D.

Departments of Nuclear Medicine, Neurology<sup>1</sup> and Neurosurgery,<sup>2</sup>  
Seoul National University College of Medicine, Seoul, Korea

#### Abstract

**Purpose:** We investigated the difference of glucose metabolism of medial and lateral temporal lobes of patients with temporal lobe epilepsy (TLE) utilizing quantitative comparison of regional metabolic activities using asymmetric index. **Materials and Methods:** We studied 19 pathologically proven mesial TLE and 25 lateral TLE patients. Lateral TLE patients were either normal on magnetic resonance imaging (cryptogenic: n=14) or had structural lesions (lesional: n=11). Asymmetric index (ASI) was calculated as [(ipsilateral-contralateral)/(ipsilateral+contralateral)]×200. **Results:** ASI of medial and lateral lobes of mesial TLE was decreased (-16.4±8.3 and -12.7±5.5, respectively). In cryptogenic lateral TLE, ASI of lateral temporal lobe was decreased (-11.8±4.7), whereas that of medial temporal lobe was not decreased (-4.6±6.3). ASI of medial lobe of lesional lateral TLE was -7.3±9.1, which was significantly different from that of mesial TLE (p<0.05). Patients with lesional lateral TLE had evident metabolic defects or decrease (ASI: -22±10.5) in lateral temporal lobe. While we could not find the difference of metabolic activity in lateral temporal lobes between cryptogenic lateral TLE and mesial TLE patients, the difference of metabolic activity was significant in medial temporal lobes which was revealed by ASI quantitation. **Conclusion:** Asymmetric decrease of metabolic activity in both medial and lateral temporal lobes indicates medial temporal epilepsy. Symmetry of metabolic activity in medial temporal lobe combined with asymmetry of that in lateral temporal lobe may give hints that the epileptogenic zone is lateral. (**Korean J Nucl Med 1999;33:28-39**)

**Key Words:** F-18-FDG, PET, Epilepsy, Temporal lobe, Asymmetric index

Received Feb. 25, 1998; Revision accepted Jan. 18, 1999  
Corresponding Author: Dong Soo Lee, M.D., Department  
Medicine, 28 Yungundong Chongnogu, Seoul 110-744  
Korea

Tel: (02) 760-2501, Fax: (02) 766-9083

E-mail: dsl@plaza.snu.ac.kr

※ 이 연구는 1997년 서울대학교병원 지정공동연구비 02-1996-339-0의 지원으로 이루어졌음.

#### 서 론

측두엽 간질은 내측성 측두엽 간질(mesial temporal lobe epilepsy)과 외측성 측두엽 간질(lateral

temporal lobe epilepsy)로 나눈다.<sup>1)</sup> 내측성 측두엽 간질과 외측성 측두엽 간질은 간질발작의 양상과 원 인병소뿐 아니라 수술 후 예후 그리고 수술 술식의 적용까지 서로 다르다고 알려져 있다.<sup>2,3)</sup> 특히 수술 부위를 가능한대로 좁혀서 외측 측두엽을 자르지 않고 편도와 해마만 절제하는 방법(amygdalo-hippocampectomy)이 내측성 측두엽 간질의 수술로 제안 되었다.<sup>4)</sup> 내측성 측두엽 간질은 내측 측두엽만, 외 측 측두엽은 병소 부위만을 제거하면 제거하지 않고 살려 둔 조직의 기능이 수술 후에도 남아 있기를 기대할 수 있다는 점에서, 즉 수술 후 신경인지기능의 장애를 최대한 막을 수 있다는 점에서 내측성 외측 성 측두엽 간질을 나누는 것이 중요하다.<sup>4)</sup>

외측성 측두엽 간질은 다른 신피질성 간질처럼 뇌피질에 종양이나 자기공명(magnetic resonance: MR) 영상에 보이는 피질 이형성, 뇌연화증 등 구조 적 병변이 뚜렷한 경우도 있지만 그렇지 않고 MR 영상에 병변이 보이지 않고 잠복성(cryptogenic)인 경우도 있다.<sup>1)</sup> MR 영상에 병변이 보일 때뿐 아니라 MR 영상에 병변이 보이지 않고 잠복성인 경우에도 외측성 측두엽 간질을 진단하는 F-18-FDG PET의 성능이 좋다고 보고되었다.<sup>2,5)</sup> MR 영상에 정상인 측두엽 간질도 내측 또는 외측 측두엽의 대사가 감소하기 때문이었다.

내측성 측두엽 간질은 내측 측두엽만 대사가 감소되어 보이고 외측성 측두엽 간질은 외측 측두엽 만 대사가 감소되어 보인다면 감별이 쉬울 것이다. 그러나 MR 영상에 해마경화와 위축이 보이는 내측 성 측두엽간질 환자는 F-18-FDG PET에 측두엽 내 측부뿐 아니라 외측부에도 포도당 대사가 감소하였다.<sup>2,6-8)</sup> 뇌의 각 부위는 기능적으로 서로 긴밀하게 연결되어 있어 측두엽 내측과 외측도 서로 동반하여 대사가 감소하기 때문으로 생각한다. 처음에는 F-18-FDG PET에 내측 측두엽의 대사가 감소하는 것이 해마경화의 직접 간접 영향 때문이라고 생각하였 으나 해마 위축과 경화의 정도와 F-18-FDG PET에 대사 감소된 부위 사이에 상관성이 높지 않다는 것이 알려졌다.<sup>2,7)</sup>

우리는 F-18-FDG PET으로 내외측 측두엽 간질 에서 각각 측두엽 내외측의 대사가 감소된 정도를

조사하여 비교하였다. 내측성 외측성 측두엽 간질에 서 내측 측두엽과 외측 측두엽의 비대칭계수를 비교 하고 MR 영상에 나타난 병변의 유무에 따라 다른지 조사하여 내측성인지 외측성인지 감별할 수 있는지 보았다.

## 대상 및 방법

### 1. 연구 대상

항간질약제로 조절되지 않은 간질로 수술치료를 하기 위해 간질집중센터에 입원하여 수술 전 검사를 시행한 내측성 측두엽 간질 환자 19명과 외측성 측 두엽간질 환자 25명을 대상으로 하였다. 24시간 집중 뇌파감시와 발작기 뇌파, MR 영상, 발작기와 발 작간기 뇌혈류 SPECT, PET를 시행하였다. 발작양 상을 기초로 발작간 및 발작기 뇌파, 뇌 MR 영상과 발작기 SPECT와 PET 소견을 종합하여 간질보드 모임에서 간질원인병소를 추정한 후 침습적 뇌파(8 명: 외측성 측두엽 간질 6명, 내측성 측두엽 간질 2 명)와 수술(33명: 외측성 측두엽 간질 14명, 내측성 측두엽 간질 19명)과 수술 후 추적관찰로 진단명을 확정하였다. 수술하지 않은 나머지 11명은 수술 대 기 중이었다.

이 중 내측 측두엽 간질 환자는 모두 수술 후 평 균 14개월(범위: 6-22개월) 추적된 Engel 분류 1 또는 2인 19명(남: 여=10: 9, 평균 연령: 28±11세, 범 위: 13-51세)이었다. 병리 소견상 모두 해마경화가 있었고 우측이 12예, 좌측이 7예였다(Table 1). 외측 측두엽 환자 25명은 MR 영상에 병변이 없는 14명(남: 여=8: 6, 평균 연령: 29±7세, 범위: 20-39세)과 병변이 있는 11명(남: 여=9: 2, 평균 연령: 29±7세, 범위: 21-40세)을 포함하였다. MR 영상에 병변이 없는 14예는 간질병소가 우측이 9예, 좌측이 5예였 다. 14명 중 6명을 수술하였고 이 6명은 수술 후 11.6개월(범위: 3-22개월) 추적하였다(Table 2). 외 측 측두엽에 병변이 있었던 11명의 간질병소는 우측 과 좌측이 각각 6예와 5예였다. 11명 중 8명을 수술 하였고 이 중 4명은 수술 후 9.3개월(범위: 7-15개 월) 추적하였다(Table 3). 세 군간에 연령, 간질발생 연령과 기간에 통계적 차이는 없었다( $p>0.05$ ).

**Table 1.** Clinical Characteristics of 19 Patients with Mesial Temporal Lobe Epilepsy

Patient No.	Sex	Age	MR findings	Operation	Pathologic findings	Engel class	Follow up after operation (months)
1	M	34	normal	L, ATL	HS, mild	1	6
2	M	8	normal	R, ATL	HS, mild	1	22
3	M	33	HA	R, ATL	HS	1	17
4	F	36	HS	L, ATL	HS	1	14
5	F	27	HA	R, ATL	HS	1	16
6	F	24	HS	R, ATL	HS	1	12
7	F	51	HA	R, ATL	HS	1	14
8	F	42	HS	R, ATL	HS	1	10
9	F	23	HS	R, ATL	HS	1	13
10	M	34	normal	L, ATL	HS	1	21
11	M	22	HS	L, ATL	HS	1	14
12	M	20	HS	L, ATL	HS	1	17
13	M	42	HS	R, ATL	HS	1	11
14	F	25	HA	L, ATL	HS	1	16
15	F	21	HS	R, ATL	HS	1	13
16	F	24	HS	R, ATL	HS	1	13
17	F	13	HS	L, ATL	HS	1	12
18	F	19	HS	R, ATL	HS	1	12
19	M	26	HA	R, ATL	HS	2	14

HS, hippocampal sclerosis; HA, hippocampal atrophy; ATL, anterior temporal lobectomy; R, right; L, left.

**Table 2.** Clinical Characteristics of 14 Patients with Lateral Temporal Lobe Epilepsy Having Normal MR Findings

Patient No.	Sex	Age	MR findings	Operation	Pathologic findings	Engel class	Follow up after operation (months)
1	F	36	normal	L, ATL	Focal neuronal loss (CA1)	3	22
2	F	23	normal	L, ATL	Cortical dysplasia	1	9
3	M	22	normal	L, ATL	Cortical dysplasia	1	3
4	M	38	normal	not done			
5	M	23	normal	not done			
6	M	29	normal	not done			
7	F	25	normal	not done			
8	M	20	normal	L, ATL	Cortical dysplasia	1	11
9	F	30	normal	L, ATL	Microdysgenesis	4	13
10	M	30	normal	NR	Cortical dysplasia	1	12
11	M	38	normal	not done			
12	M	39	normal	not done			
13	F	27	normal	not done			
14	F	25	normal	not done			

ATL, anterior temporal lobectomy; R, right; L, left; NR, neocortical resection.

**Table 3.** Clinical Characteristics of 11 Patients with Lateral Temporal Lobe Epilepsy Having Abnormal MR Findings

Patient No.	Sex	Age	MR findings	Operation	Pathologic findings	Engel class	Follow up after operation (months)
1	M	23	cortical abnormality	R, ATL			
2	M	27	cerebromalacia	L, ATL	Cortical dysplasia	1	7
3	M	22	cerebromalacia	R, ATL	Cortical dysplasia	1	8
4	M	40	AVM	Le, H	AVM	1	7
5	M	33	benign tumor	Le, NR		1	7
6	M	26	1×2 cm tumor	not done			
7	M	21	2×2 cm tumor	Le, Ma	Oligodendroglioma	4	15
8	F	36	DNET	L, ATL	Cortical dysplasia		
9	F	23	cystic tumor	L, ATL	DNET		
10	M	31	cavernous hemangioma	not done			
11	M	35	cystic tumor	not done			

AVM, arteriovenous malformation; DNET, dysembryoplastic neuroectodermal tumor; ATL, anterior temporal lobectomy; R, right; L, left; Le, lesionectomy; H, hippocampectomy; Ma, marginectomy; NR, neocortical resection.

신경학적 증상이 없는 정상인 11명(남: 여=6: 5, 평균 연령: 41세, 범위: 21-61세)을 대조군으로 하였다.

**2. PET 촬영**

발작간기 PET영상은 ECAT EXACT 47 (Siemens CTI, Knoxville, USA) PET 스캐너를 이용하여 얻었다. 이 스캐너의 횡단면의 두께는 3.4 mm이고 단층면 수는 47개로 16.2 cm를 촬영할 수 있으며 6.1 mm의 횡단면 해상력(full width at half-maximum, FWHM)을 갖고 있다. 종축 해상력은 4.3 mm이며 화소크기는 2.1×2.1×3.4 mm이다.

F-18-FDG 주사 전에 두부를 Ge-68 막대형 선원을 사용하여 투과스캔을 20분간 얻었다. 불빛을 낮춘 방에서 누워 눈을 뜨고 귀는 막지 않은 상태에서 F-18-FDG 370 MBq를 정맥주사하고 30분 후 30분에 걸쳐 방출스캔을 얻었다. 투과스캔과 방출스캔은 매트릭스 크기 128×128, 영상확대인자는 2배, 여과기는 Shepp-Logan을 이용하여 차단주파수(cut-off frequency) 0.35로 재구성하였다. 방출스캔의 재구성영상을 투과스캔영상으로 감쇠보정하였고, 횡단면상, 관상면상과 시상면상을 각각 얻었다. 머리가 기울 경우 경사면으로 위치 재조정하여 대칭이 되

도록 하였다.

**3. 영상분석**

임상정보나 MR 영상 결과를 모르는 상태에서 육안적으로 평가하였다. 정량적 분석을 위하여 대사감소를 보인 측두엽과 대칭되는 반대쪽 측두엽의 횡단면상과 관상면상에서 해마를 포함한 내측 측두엽과 그 바깥쪽의 외측 측두엽 피질에 관심 영역을 그려 각각의 총 계수를 구하고 화소 수로 각각 나누어 평균계수를 얻었다(Fig. 1). 병변쪽의 관심영역에서 반대쪽의 관심영역의 평균 계수를 뺀 값을 양쪽 관심영역의 평균계수의 합으로 나누어 200을 곱하여 비대칭계수(asymmetric index, 이하 ASI)를 구하였다.

$$\text{비대칭계수} = \frac{\text{병소부위 평균 계수} - \text{반대쪽 평균 계수}}{\text{병소부위 평균 계수} + \text{반대쪽 평균 계수}} \times 200$$

해부학적 비대칭성을 보정하기 위하여 관상면과 횡단면상의 비대칭계수에서 내측은 내측, 외측은 외측끼리 합하여 내측과 외측 비대칭계수 평균값을 각각 구하였다. 정상인에서 관상면에서 측정된 비대칭계수는 비대칭의 정도가 적는데 비해 횡단면상에서 측정된 비대칭계수는 정도가 컸다. 촬영 때 머리를

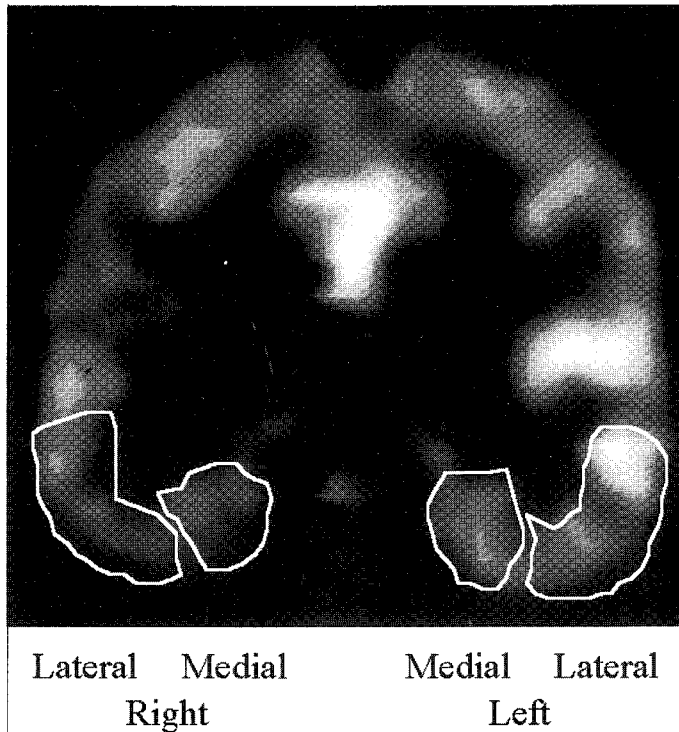


Fig. 1. Regions of interests drawn over medial and lateral temporal lobes in F-18-FDG PET coronal image.

놓는 위치가 횡단면에서도 조금 기울 수 있고 관상면에서도 조금 기울 수 있다고 보고 둘을 합하여 평균한 값을 그 사람의 비대칭계수로 보았다. 비대칭계수 값이 크면 양쪽 차이가 뚜렷하고 병변 쪽이 대사감소가 심하였다.

#### 4. MR 영상과 병리 소견

내측성 측두엽 간질 환자는 모두 전방 측두엽 절제술을 시행하였다.

외측성 측두엽 간질 환자 중 14명에서 수술하였고 이 중 11명이 전방 측두엽 절제술을, 3명은 병변 절제술(lesionectomy)이나 피질 절제술(neocortical resection)을 시행하였다.

MR 영상에서 해마위축이나 경화가 보였던 17명과 정상이었던 2예의 내측성 측두엽 간질 19명 모두에서 병리 소견에 해마경화가 보였다. 이들의 측두엽 피질에는 3예에서 신경교증(gliosis), 1예에서 가벼운 피질이형성(mild cortical dysplasia) 소견을 동

반하였다. 이소성뉴론(heterotopic neuron)도 일부 관찰되었다.

MR 영상에서 병변이 없는 14예 중 수술한 6예의 병리 소견은 4예가 피질이형성증, 1예는 microdysgenesis, 나머지 1예는 해마(CA1)에서 경미한 신경세포 결손(neuronal loss)이 있었다. 측두엽 피질에 피질이형성증이 뚜렷하였던 1예에서 매우 가벼운 해마경화 소견이 함께 있었던 예가 있었다.

MR 영상에서 측두엽 외측에 병소가 있던 11명 중 수술한 8예 중 5예는 피질이형성증 3예, 뫼지교종, 동정맥기형, DNET (dysembryoplastic neuroectodermal tumor)가 각각 1예였고, 해마에는 병리 소견이 없었다.

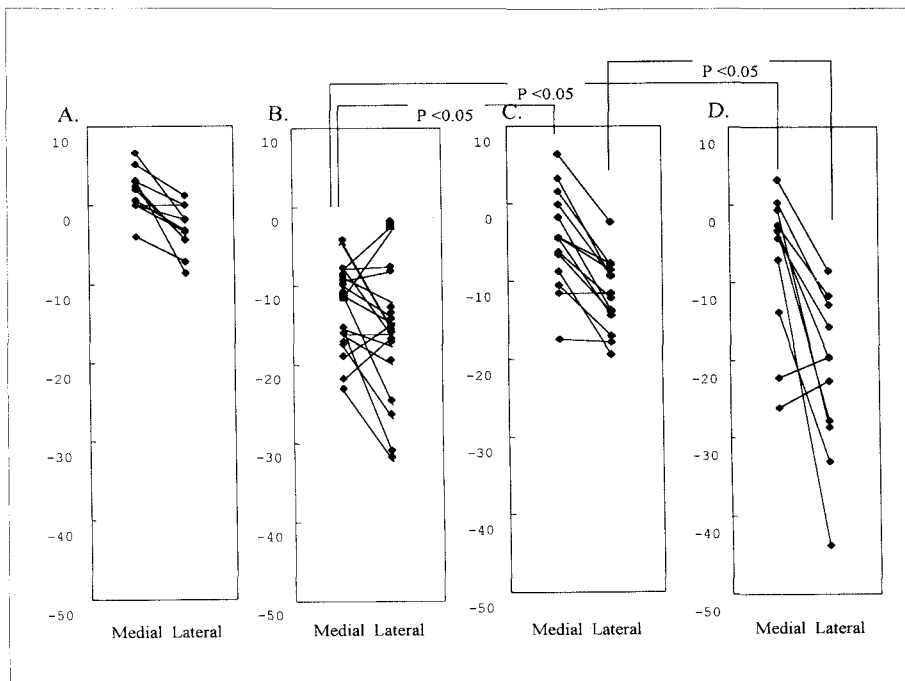
#### 5. 통계분석

각 군 안에서 내측과 외측 측두엽의 비대칭계수 차이는 MedCalc (MedCalc Software, Belgium) 프로그램을 이용하여 쌍을 이룬 Student t 검정(paired

**Table 4.** Asymmetric Index of F-18-FDG Uptake in Coronal and Transverse Images in 11 Normal Controls\*

Control (n=11)	Coronal		Transverse		Average †	
	Mesial	Lateral	Mesial	Lateral	Mesial	Lateral
Average	0.5	-2.3	2.9	-3.8	1.7	-3.0
Standard deviation	2.9	4.0	3.7	3.8	2.8	3.0
	p=0.08‡		p=0.0001		p=0.0007	

\*, Right side was considered as ipsilateral. Negative values indicate higher count in the left lobe; †, Average of asymmetric index of coronal image and asymmetric index of transverse image; ‡, p values were obtained by paired Student t test.



**Fig. 2.** Distribution of asymmetric index between groups. Medial asymmetric index and lateral asymmetric index of the same patients are linked with line. A. Normal control: Asymmetric index between right and left. Negative values indicate that left side had more count. B. Mesial temporal lobe epilepsy. C. Lateral temporal lobe epilepsy without structural lesion. D. Lateral temporal lobe epilepsy with structural lesion. As [lesion minus contralateral side] was used to calculate asymmetric index, absolute value of negative values indicate the degree of asymmetry.

t test)으로 비교하였다. 내측과 외측 측두엽의 비대칭계수의 각 군 사이 차이는 쌍을 이루지 않은(unpaired) Student t 검정으로 비교하였다.

## 결 과

### 1. 정상 대조군

11명의 정상 대조군에서 측두엽 내측과 외측의

비대칭 계수를 보면 내측보다는 외측 측두엽에서 좌우 차가 더 크고, 오른쪽보다 왼쪽 측두엽에서 포도당 섭취가 더 높았다. 그러나 육안적 평가에서는 포도당섭취에 뚜렷한 좌우차이를 볼 수 없었다.

내측 측두엽에서 오른쪽에 대한 왼쪽의 ASI가  $1.7 \pm 2.8$  (Table 4)이고 Fig. 2A에서처럼 왼쪽이 높거나 오른쪽이 높은 예가 섞여 있었다. 외측 측두엽에서 오른쪽에 대한 왼쪽의 ASI는  $-3.0 \pm 3.0$ 이고 대체로 오른쪽보다 왼쪽이 대사가 더 높았다. 내측의 ASI와 외측의 ASI 평균값 사이에 통계적으로 유의 있는 차이가 있었다( $p=0.0007$ ).

2. 내측 측두엽 간질 환자의 비대칭계수

MR 영상에서 해마위축이나 경화가 있었던 19명의 해마포함 내측 측두엽의 F-18-FDG 섭취는 많이 감소하였다(ASI  $-16.4 \pm 8.3$ ,  $p<0.0001$  정상인과 비교)(Table 5). 외측 측두엽의 F-18-FDG 섭취도 역시 뚜렷이 감소하였다(ASI  $-12.7 \pm 5.5$ ,  $p<0.0001$  정상인과 비교). MR 영상에 정상이었다가 수술 후 가벼운 해마경화가 발견된 2에도 ASI는 다른 증례와 다르지 않았다(Table 5의 Medial Temporal Epilepsy 증례 1, 2).

대조군의 평균 비대칭계수의 2 표준 편차보다 더

**Table 5.** Asymmetric Indices of F-18-FDG Uptake at Medial and Lateral Side in Patients with Mesial Temporal Lobe Epilepsy, Lateral Temporal Lobe Epilepsy without Structural Lesion and Lateral Temporal Lobe Epilepsy with Structural Lesion

Patient No.	Mesial temporal lobe epilepsy		Lateral temporal lobe epilepsy without structural lesion		Lateral temporal lobe epilepsy with structural lesion	
	Medial	Lateral	Medial	Lateral	Medial	Lateral
1	-16.2	-16.2	-4.3	-7.7	3.2*	-8.5
2	-7.9	-7.6	-4.4	-8.5	-4.3	-15.8
3	-7.6	-16.6	-4.5	-14.4	0.3*	-12.9
4	-9.0	-12.2	-0.1	-9.2	-3.4	-19.7
5	-8.0	-2.5	6.4*	-2.4	-2.7	-11.8
6	-15.6	-17.7	-1.8	-13.7	-3.3	-27.8
7	-11.0	-25.2	1.6*	-7.9	-0.7	-28.6
8	-10.0	-14.1	-6.2	-12.2	-26.1	-22.7
9	-23.3	-32.4	-6.5	-13.9	-7.1	-43.8
10	-11.7	-3.0	-11.5	-11.5	-13.9	-33.0
11	-19.2	-14.8	-10.5	-17.0	-22.2	-19.6
12	-22.0	-16.5	-8.7	-19.4		
13	-4.7	-15.9	3.2*	-9.3		
14	-9.5	-8.2	-17.5	-17.9		
15	-11.3	-14.8				
16	-16.3	-20.0				
17	-17.6	-27.0				
18	-15.6	-31.6				
19	-4.5	-15.8				
Average	-16.4	-12.7	-4.6	-11.8	-7.3	-22
Standard deviation	8.3	5.5	6.3	4.7	9.4	10.5
	p=0.034 <sup>†</sup>		p<0.0001		p=0.0021	

\* , Count of lesion side was larger; † , p value from paired Student t test

큰 예가 측두엽 내측은 19예 중 17예(91%), 외측은 15예(79%)로 비대칭계수가 절대값이 클 가능성은 내측이 높았다. 측두엽 외측의 비대칭계수는 내측의 비대칭계수보다 크거나 작지 않았다( $p>0.05$ ). 대표적인 증례의 MR과 PET 영상은 Fig. 3와 같다.

### 3. 외측 측두엽 간질 환자의 비대칭계수

#### 1) MR에 구조병소가 없는 환자

14명 중 측두엽 외측은 전체적으로 감소하였고, 감소 정도는 다양하였다. 해마포함 내측 측두엽의 F-18-FDG 섭취는 정상인과 비교하여 차이가 없었다(ASI  $-4.6 \pm 6.3$ ,  $p>0.05$ ). 외측 측두엽의 F-18-

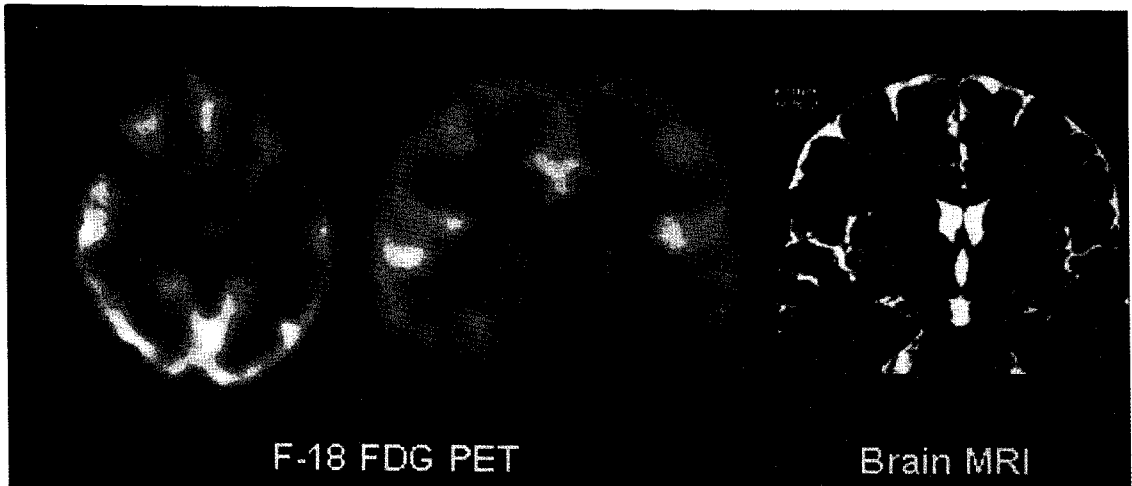

Fig. 3. Mesial temporal lobe epilepsy. MR showed left hippocampal atrophy and sclerosis. ASI of medial temporal lobe was -17.6 and ASI of lateral temporal lobe was -27.0. Engel class was 1 upon follow up of 12 months.



Fig. 4. Cryptogenic lateral temporal lobe epilepsy. MR was normal. ASI of medial temporal lobe was -11.5 and ASI of lateral temporal lobe was -11.5. Engel class was 1 upon follow up of 12 months after neocortical resection. Pathology was cortical dysplasia.





Fig. 5. Lesional lateral temporal lobe epilepsy. MR showed arteriovenous malformation (arrow). ASI of medial temporal lobe was -3.4 and ASI of lateral temporal lobe was -19.7. Engel class was 1 upon follow up of 7 months after lesionectomy and hippocampectomy.

FDG 섭취는 뚜렷이 감소하였다(ASI  $-11.8 \pm 4.7$ ,  $p < 0.0001$  정상인과 비교). 측두엽 내측과 외측사이 차이가 유의하였다( $p < 0.0001$ , Table 5). 대조군의 평균 비대칭계수의 2 표준 편차보다 더 큰 경우는 측두엽 내측에서 14예 중 5예(35%)와 외측에서 9예(64%)이었다. 대표적인 증례의 MR과 PET 영상은 Fig. 4와 같다.

## 2) MR에 구조병소가 있는 환자

MR 영상에 병소가 측두엽 외측에 있었던 11명의 내측 측두엽은 좌우 차이가 거의 없는 예와 현저히 감소한 예들이 섞여 있었다. 외측 측두엽에 종양, 낭종 등 공간점유병소가 있는 경우 또는 뇌연화증이 있는 경우 그 자리에 대사결손 또는 내외측 전반적 대사감소를 볼 수 있었다. 해마포함 내측 측두엽의 F-18-FDG 섭취는 감소한 경향이 보였다(ASI  $-7.3 \pm 9.4$ ,  $p = 0.07$  정상인과 비교). 외측 측두엽의 F-18-FDG 섭취도 역시 뚜렷이 감소하였다(ASI  $-22.0 \pm 10.5$ ,  $p < 0.0001$  정상인과 비교). 대부분 측두엽 외측의 섭취 감소가 내측보다 뚜렷하였다( $p = 0.0021$ , Table 5).

대조군의 평균 비대칭계수의 2 표준 편차보다 절댓값이 더 큰 경우는 측두엽 내측에서 11예 중 3예

(27%)인 반면 외측에서는 11예(100%)이었다. 대표적인 증례의 MR과 PET 영상은 Fig. 5와 같다.

## 4. 외측성 측두엽 간질과 내측성 측두엽간질의 F-18-FDG 섭취 비대칭계수 비교

외측성 측두엽 간질 중 구조병변이 없는 군과 있는 군을 비교하였을 때 측두엽 내측의 F-18-FDG 섭취에 차이가 없고( $p > 0.05$ ) 외측은 구조병변이 있는 군이 유의하게 낮았다( $p = 0.0035$ ). 내측 비대칭계수 사이에 차이는 내측성 측두엽 간질과 구조병변이 없는 외측성 측두엽 간질 군과 사이에( $p = 0.0001$ ) 구조병변이 있는 외측성 측두엽 간질 군 사이( $p = 0.01$ )에나 모두 유의한 차이가 있었다.

## 고 찰

내측성 측두엽 간질에 독특한 병리 소견은 해마 경화와 위축이지만 내측성 측두엽 간질의 MR 영상에 해마 경화나 위축이 나타나는 정도는 다양하다. 양쪽 해마가 잘 보이는 고분해능 고대조도 영상을 얻기 시작한 후 MR 영상에 해마 병리가 거의 대부분 식별 가능하다.<sup>9,10)</sup> 그러나 우리 환자 두 예에서는 MR에 위축이 없었을 뿐 아니라 경화의 증거도

찾지 못하였다. F-18-FDG PET에는 내측성 측두엽 간질 환자 19명 모두에서 측두엽 내외측에서 모두 대사가 감소되었다.

내측성 측두엽 간질에 독특한 병리 소견인 해마 이상이 있을 때 병변쪽 외측성 측두엽에도 광범위하게 포도당 대사가 감소된다.<sup>2,6,7,11,12)</sup> 포도당 대사가 감소한 부위에 피질의 병변을 발견하면 이것이 대사 감소의 원인이라 생각할 수 있다. 그러나 우리 증례 19예 중 4예에서만 발견된 것 같이 피질에 병리 소견이 나타나는 빈도는 많지 않다. 위축되어 작은 해마뿐 아니라 주변 뇌피질 조직의 신경이 소실(neuronal loss)되면 부분체적 효과 때문에 F-18-FDG 섭취가 줄어 보일 수 있지만 병리 소견에서 신경 소실이 발견되는 경우가 드물다.<sup>13)</sup> 일부 측두엽 뇌피질의 신경은 소실되지 않았지만 피질 이형성(cortical dysplasia) 또는 microdysgenesis를 동반하여 이것이 대사 감소의 원인이라 생각하기도 한다.<sup>14)</sup> 그러나 대부분의 환자는 측두엽 피질에 이런 병리 소견이 없었고<sup>14)</sup> 우리의 19예 중에도 15예는 피질에 이상을 발견할 수 없었다.

이런 구조적 이상 말고 대사가 감소된 이유로 수 입신경로 차단(deafferentiation)을 생각할 수 있다. 그런데 MR 부피 측정 방법으로 잦 해마의 부피 감소 정도와 대사저하의 정도가 별 상관없이<sup>6,7,13)</sup> 수 입신경로 차단이 피질대사감소의 원인은 아니라고 한다. 수술로 원인병소를 잘라내면 대사가 감소한 부분의 피질 대사가 회복되는 것으로 보아 혹시 내측성 측두엽 간질에서 외측 측두엽의 대사 감소는 되풀이 일어나는 발작에 의한 지연효과일 가능성도 제안되었다.<sup>3)</sup> 그러나 1980년대의 초기 연구에서부터 최근 연구까지 발작 빈도나 발작 후 촬영 때까지의 시간은 내측성 측두엽 간질에서 측두엽 대사감소의 정도나 범위와 상관없었다.<sup>15)</sup>

내측성 측두엽 간질 환자의 측두엽 포도당 대사가 병리 소견이 나타난 부위보다 광범위하게 보이는 것이 우선은 간질 원인병소를 찾는 데 유리하게 작용한다. 내측 측두엽은 원래 대사가 높지 않아 좌우를 비교하기 어려운데 외측 측두엽에 뚜렷한 대조가 보이니 좌우 측두엽의 대사를 구별하기 쉽기 때문이다. 그러나 이 소견은 내외측성 측두엽 간질을 구별

하는 데 불리하다. 외측 측두엽의 대사가 감소하였으니 외측성 측두엽 간질이 아닐까 생각해 보아야 하므로 내측성 측두엽 간질을 외측성 측두엽 간질과 구별하기 쉽지 않기 때문이다.

외측성 측두엽 간질의 경우에 구조적 병소가 보이는 환자에서 병소가 있는 외측 측두엽의 대사가 매우 심하게 감소되어 보였다. 이들 환자군에서는 내측 측두엽의 대사가 뚜렷이 감소된 증례가 36%이고 그렇지 않은 예도 있었다. 외측 측두엽에 구조병변이 보이는 경우 외측성 측두엽 간질임을 진단하는 것은 어렵지 않다. 그러나 구조병변이 보이지 않는 측두엽 간질이 있어서 구조에 대한 정보만으로는 외측성 측두엽 간질을 모두 찾을 수 있다고 할 수 없다.

MR 영상에 구조병변이 없었던 14명 외측성 측두엽 간질 환자들은 측두엽 내측엔 43%, 외측엔 57%의 빈도로 즉 약 반수에서 대사가 감소되었다. 14명 중 수술한 6명 중에 2명은 병리 소견도 정상이었으나 4명은 피질이상이 나타났다. 병리 소견에 피질이형성이 보이는 환자는 MR에 병변이 보이거나 않거나 간에 PET에 대사 감소를 보였다. 병리 소견에 피질이형성이 확인된 환자들이 MR에 정상이기도 하고 피질이형성이 보이기도 하는 것은 피질이형성 병변이 얼마나 크고 심한가에 따라 MR 영상에 병변이 나타나기도 하고 않기도 하기 때문이다. 이럴 때 PET은 피질이형성에 의한 대사 이상을 잘 찾아 간질 원인병소를 찾는 데 도움이 되었다.

외측성 측두엽 간질로 진단하고 수술한 10예는 모두 해마경화가 뚜렷하지 않았다. 1예만이 피질이형성이 심하고 해마경화가 조금 동반되었다. 이 예는 피질이형성이 워낙 뚜렷하여 주로 피질이형성부위가 간질원인병소라 생각하고 외측성 측두엽 간질로 분류하였다. 이들 중 일부에서 내측 측두엽 대사가 감소하였다. 측두엽 간질 환자의 측두엽 피질에 대사가 감소한 것이 피질의 구조적 이상이라 가정하고 여러 연구자<sup>6,7)</sup>가 분석을 시도하였으나 우리 증례에서와 같이 그 원인이 항상 병리 소견에 나타나지는 않았다.

비대칭성으로만 보면 외측 측두엽은 내외측 측두엽 간질을 감별하는 데 도움되진 않는다. 오히려 내

측 측두엽의 대사가 감소되지 않았다는 사실이 외측성 측두엽 간질을 시사하는 소견으로 보인다. 내측 측두엽의 대사를 비교하여 내측성과 외측성 측두엽 간질을 감별할 수 있을지 조사하여야 한다고 본다.

간질병소 반대쪽 내측 측두엽에 대사가 낮고 병변쪽 내측 측두엽의 대사가 높아 보이는 경우가 드물게 있었다(Table 5 별표한 것). 외측성 측두엽 간질 4명이 반대쪽이 낮았으나 정상 대조군의 편차를 벗어나지 않았다. 내측성 측두엽 간질 3명은 내측 측두엽의 대사 감소가 적어 그 비대칭계수가 정상대조군의 편차 내에 있었으므로 MR에 나타난 해마경화에 주의하지 않았더라면 F-18-FDG PET만으로는 외측성 측두엽 간질로 오인될 수 있었다. 이런 증례들은 반대쪽이 낮거나 병변쪽이 올라갔을 수도 있으며<sup>15)</sup> 좌우 비교만으로는 어느 것이 맞는지 알 수 없다. 대상환자 모두 PET스캔시 뇌파 감시를 하지 않았으며 촬영 전 언제 발작이 있었는지 어떤 발작을 보였는지 조사하지 않았기 때문이다.

그 밖에 이런 예외적인 소견을 보이는 것이 관심 영역을 그려 정량화할 때 흔히 생기는 인공산물에 의한 어려움 때문일 가능성도 있다. 촬영할 때 환자 머리 위치가 조금 차이가 난 것이 원래 있는 차이를 안 보이게 하였을 수도 있고 없는 차이를 만들어 냈을 가능성 때문이다.

이 연구에서 우리는 내측성 측두엽 간질 환자는 모두 수술로 병리 소견을 얻었으나 외측성 측두엽 간질 예는 수술한 환자의 결과를 확대해석 하였다. 이런 점에서 이 연구는 예비 연구라 생각한다. 구조병변이 없는 14예 중 8예는 수술 대기 중인데 이 중 3예가 내측 측두엽의 평균 비대칭계수가 정상인의 편차를 벗어났다. 수술한 예들과 수술 대기 중인 예들 사이에 내측 측두엽의 비대칭계수 분포는 차이가 없다. 그러나 MR에 정상인 2예가 수술 병리 소견에 해마경화가 발견되어 내측성 측두엽 간질로 판정된 것(Table 1, PET 증례 1, 2)을 고려하면 수술 대기 중인 예들 중 일부는 수술 후 내측성 측두엽 간질로 분류될 가능성을 배제할 수 없다. 이 연구의 제한점이며 다음 연구에서 극복하여야 한다고 생각한다.

## 요 약

**목적:** 내측성 외측성 측두엽 간질에서 F-18-FDG PET으로 각각 측두엽 내외측의 대사가 감소된 정도를 비교하였다. **대상 및 방법:** 수술 후 관찰 결과와 병리 소견으로 확진한 내측성 측두엽 환자 19명과 구조병변이 없거나(14명) 있는(11명) 25명의 외측성 측두엽 간질환자에서 F-18-FDG PET에 나타난 양쪽 측두엽 내측부와 외측부의 비대칭계수를 측정하여 비교하였다. **결과:** 내측성 측두엽 간질 환자는 내측 측두엽과 외측 측두엽의 비대칭계수가 모두 높았다. 외측성 측두엽 간질은 구조병변이 있는 경우 외측 측두엽의 대사 감소가 심하지만 내측은 비대칭계수가 정상(7/11)이거나 감소(4/11)하였다. 구조병변이 없는 경우 내측 외측 모두 전체(14)의 반수(내측 43%, 외측 56%)에서만 대사가 감소하여 비대칭계수가 정상범위를 벗어났다. 내측성 측두엽 간질과 병변 없는 외측성 측두엽 간질은 외측 측두엽의 대사가 감소했다는 점에서 차이를 찾을 수 없었다. 내측 측두엽의 대사가 정상범위일 때 외측성 측두엽 간질일 가능성이 컸다. **결론:** 준정량적 지표로 비대칭계수를 구하여 얻은 위의 결과가 F-18-FDG PET에서 산출한 내측 측두엽의 비대칭계수로 내측성 측두엽간질인지 외측성 측두엽 간질인지 감별할 수 있을 것임을 시사하였다.

## 참 고 문 헌

- 1) Jack CR, Mullan BP, Sharbrough FW, Cascino GD, Hauser MF, Krecke KN, et al. Intractable nonlesional epilepsy of temporal lobe origin: lateralization by interictal SPECT versus MRI. *Neurology* 1994;44:829-36.
- 2) Hajek M, Antonini A, Leenders KL, Wieser HG. Mesial versus lateral temporal lobe epilepsy: metabolic differences in the temporal lobe shown by interictal 18F-FDG positron emission tomography. *Neurology* 1993;43:79-86.
- 3) Hajek M, Wieser HG, Khan N, Antonini A, Schrott PR, Maguire P, et al. Preoperative and postoperative glucose consumption in mediobasal

- and lateral temporal lobe epilepsy. *Neurology* 1994;44:2125-32.
- 4) Wieser HG. Selective amygdalo-hippocampectomy for temporal lobe epilepsy. *Epilepsia* 1988; 29:100-13.
  - 5) Lee DS, Lee SK, Chung J-K, Kim HJ, Lee MC, Koh C-S. Predictive values of F-18-FDG PET and ictal SPECT to find epileptogenic zones in cryptogenic neocortical epilepsies. *J Nucl Med* 1997;38:272P(abstract)
  - 6) Semah F, Baulac M, Hasboun D, Frouin V, Mangin JF, Papageorgiou S, et al. Is interictal temporal hypometabolism related to mesial temporal sclerosis? A positron emission tomography/magnetic resonance imaging confrontation. *Epilepsia* 1995;36:447-56.
  - 7) O'Brien TJ, Newton MR, Cook MJ, Berlangieri SU, Kilpatrick C, Morris K, et al. Hippocampal atrophy is not a major determinant of regional hypometabolism in temporal lobe epilepsy. *Epilepsia* 1997;38:74-80.
  - 8) Gaillard WD, Bhatia S, Bookheimer SY, Sato S, Theodore WH. FDG-PET and volumetric MRI in the evaluation of patients with partial epilepsy. *Neurology* 1995;45:123-6.
  - 9) Cheon JE, Chang KH, Kim HD. MR of hippocampal sclerosis: comparison of qualitative and quantitative assessments. *Am J Neuroradiol*. In press, 1999.
  - 10) Jackson GD, Berkovic SF, Tress BM, Kalnins RM, Fabinyi GCA, Bladin PF. Hippocampal sclerosis can be reliably detected by magnetic resonance imaging. *Neurology* 1990;40:1869-75.
  - 11) Engel J Jr, Brown WJ, Kuhl DE, Phelps ME, Mazziotta JC, Crandall PH. Pathologic finding underlying focal temporal lobe hypometabolism in partial epilepsy. *Ann Neurol* 1982;12:518-28.
  - 12) Sackellares JC, Siegel GJ, Abou-Khalil BW, Hood TW, Gilman S, Mckeever PE, et al. Differences between lateral and mesial temporal metabolism interictally in epilepsy of mesial temporal origin. *Neurology* 1990;40:1420-6.
  - 13) Henry TR, Babb TL, Engel J Jr., Mazziotta JC, Phelps ME. Hippocampal neuronal loss and regional hypometabolism in temporal lobe epilepsy. *Ann Neurol* 1994;36:925-7.
  - 14) Raymond AA, Fish DR, Stevens JM, Cook MJ, Sisodiya SM, Shorvon SD. Association of hippocampal sclerosis with cortical dysgenesis in patients with epilepsy. *Neurology* 1994;44:1841-5.
  - 15) Leiderman DB, Albert P, Balish M, Bromfield E, Theodore WH. The dynamics of metabolic change following seizures as measured by positron emission tomography with fluorodeoxyglucose F-18. *Arch Neurol* 1994;51:932-6.
  - 16) Maquet P, Dive D, Salmon E, Frenckel RV, Frank G. Reproducibility of cerebral glucose utilization measured by PET and the [<sup>18</sup>F]-2-fluoro-2-deoxy-d-glucose method in resting, healthy human subjects. *Eur J Nucl Med* 1990;16: 267-73.
  - 17) Savic I, Altshuler L, Baxter L, Engel J Jr. Pattern of interictal hypometabolism in PET scans with fluorodeoxyglucose F 18 reflects prior seizure types in patients with mesial temporal lobe seizures. *Arch Neurol* 1997;54:129-36.