

인간의 성대조직에서 자율신경 전달물질의 분포*

인하대학교 의과대학 이비인후과학교실
조정일 · 박정선 · 김영모

= Abstract =

Distribution of Autonomic Neurotransmitters in the Human Vocal Fold

Jung-II Cho, M.D., Jung-Sun Park, M.D., Young-Mo Kim, M.D.

Department of Otorhinolaryngology-Head and Neck Surgery, College of Medicine,
In-Ha University, Incheon, Korea

The vocal fold has three major function-phonation, respiration and protection, and is richly innervated. The vocal fold its autonomic innervation-adrenergic and cholinergic from superior cervical ganglion and the vagus nerve, respectively. The action of both system account for vasoregulation and glandular activity. In the vocal fold, several kinds of neuropeptides, including SP, CGRP, VIP, TH, NPY, ENK have been reported at the animal including cat or dog. But information regarding the distribution of autonomic nerve fibers containing neuropeptides in the human vocal fold is lacking. Two neuropeptides are of special interest : 1) vasoactive intestinal polypeptide(VIP)that is known to be contained in the parasympathetic(cholinergic) neuron. 2) tyrosine hydroxylase(TH)is located in the cytoplasm of noradrenergic neuron and is the rate-limiting enzyme in noradrenaline synthesis. To understand specific autonomic function of vocal fold, we did immunohistochemical examination of VIP and TH in the human vocal fold.

KEY WORDS : Human vocal fold · Autonomic neurotransmitters.

서 론

성대의 주요기능인 발성기능과 하기도 방어기능에 대한 지각신경이나 운동신경의 생리학적인 연구와 해부학적인 연구는 많이 이루어져 있으나 이과정에 중요한 일부를 담당하는 자율신경계의 연구는 극히 드물다. 성대의 자율신경계는 혈류조절 및 분비조절에 관여하는

것으로 알려져 있고 이는 여러 가지의 신경전달물질에 의해 매개 된다고 하는데 이들의 정확한 작용기전뿐만 아니라 인간의 성대내의 국소적인 분포에 관해서조차 아직까지 논란이 많다. 본 연구는 인간의 성대에서 자율신경계의 작용이 각 조직에서의 분포와 밀접한 관련성이 있을 것으로 사료되어 비강을 비롯한 다른 조직에서 일반적으로 분비 및 혈류조절에 관여한다고 알려진 신경전달물질 중 교감신경계에 존재하는 TH(tyrosine hydroxylase), 부교감신경계에 존재하는 VIP(vasoactive intestinal polypeptide)를 이용한 면역조직화학적 검색을 하고자 하였다.

*본 연구는 1997학년도 인하대학교 교수 연구비의 보조로 수행되었음.

재료 및 방법

1. 실험재료

후두암으로 진단받은 3명의 환자에서 후두조직을 채취하였다. 후두적출 후 갑상연골을 중앙 절개하여 연골막과 함께 성대조직을 분리해 내었다. 양성대조군으로 인간의 코 점막을 사용하였고 음성대조군으로는 비면역 혈청(non-immunized serum)을 이용하였다.

2. 실험방법

1) 면역조직화학적 염색

획득한 각각의 조직을 즉시 4°C Zamboni용액(0.1 M phosphate buffer, paraformaldehyde, 1M sodium hydroxide solution, 2% picric acid, pH 7.4)에 4일간 고정한 후 인산완충용액(phosphate buffered saline, 이하 PBS)으로 15분간 세척하였다. 조직의 급속 동결로 인한 손상을 막기 위하여 4°C 20% sucrose 용액에 2일간 보전한 다음 OCT compound에 포매(embedding)시켰다. 조직은 냉동절편기(Reichert-Jung, 2800 Frigocut N)를 이용하여 10 μ m의 두께의 관상면의 표본을 제작한 후 silanized slide(DAKO, Japan)표본에 부착시킨다. 연속한 절편 중 1개는 통상적인 hematoxylin & eosin 염색을 시행하였고 나머지는 상온에서 30분간 건조시킨 후 4°C 0.9% PBST(phosphate buffer saline triton-X)에 30분동안 처리하였다. 조직이 부착된 슬라이드를 메탄올에 용해된 0.5% H₂O₂에 상온에서 30분동안 처리하고 항체의 비특이적 결합을 줄이기 위하여 각 절편을 차단항체로서

PBS에 용해된 30% goat normal serum에 1시간 30분동안 반응시킨 후 PBS에 30분간 세척하였다. 일차 항체로서 PBS에 희석한 anti VIP(1 : 1000, INCSTAR, USA), anti TH(1 : 1000, INCAR, USA)를 각 조직 슬라이드에 24시간동안 4°C 에서 반응시킨 후 0.9% PBS로 10분간 3회 세척하였다. biotin이 결합된 2차 항체인 goat anti-rabbit Ig G와 상온에서 1시간동안 반응시키고 PBS로 세척한 후 다시 상온에서 1시간동안 Avidin-Biotin-Peroxidase Complex와 반응시켰다. 이어서 상온에서 20여분간 DAB(diamino benzidine) 발색반응을 시킨후 hematoxylin으로 대조염색을 하고 계열 에탄올(70%, 80%, 90%, 95%, 99%)로 탈수하고 xylene으로 탈지과정 거쳐 permount로 봉합하여 광학 현미경으로 성대조직내 각 부위, 점막, 분비선 및 혈관, 근육, 연골막에서 각 신경전달물질의 발현양상을 살펴보았다.

결 과

3명의 후두암 환자에서 얻은 성대조직에 대하여 TH, VIP 면역조직화학적 염색한 결과 모든 표본에서 강한 양성반응을 보였는데 성대의 전방과 후방에는 별다른 차이점을 관찰할 수 없었다. 성대의 각 부위별 결과를 살펴보면 성대의 점막 상피에서는 반응이 관찰되지 않았으며(Fig. 1A) 후두 근육 및 연골막에서도 반응을 관찰할 수 없었다. 반면 성대의 고유층 및 근육층 내 혈관과 분비선에서 매우 강한 면역반응을 일정하게 보였다. 고유층내에서는 신경섬유 전장에 걸쳐 면역반응을 보인 경우도 관찰되었으며(Fig. 1B) 혈관주위에서는 염주알

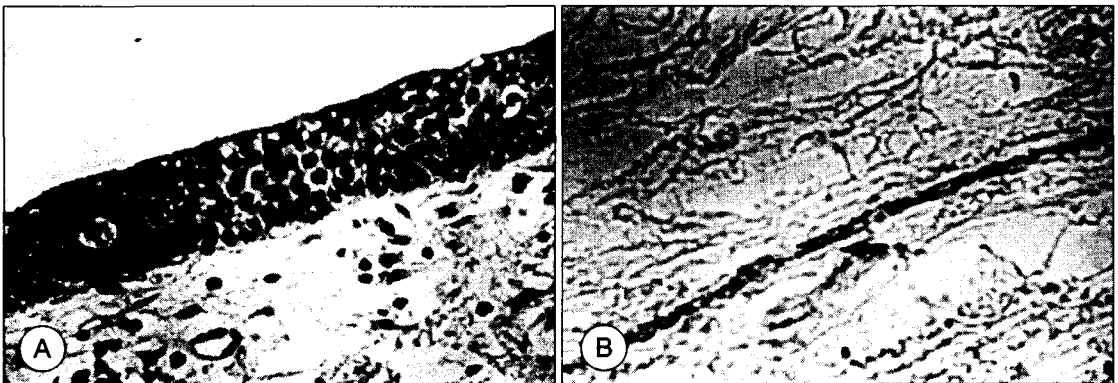


Fig. 1. Light microscopic finding of vocal fold after immunostaining with anti-VIP. There were no peptide-immune reacting fibers in epithelial layers(A), peptide-immune reacting nerve fibers was noted in subepithelial layers(B).

모양으로 관찰되었는데 동맥과 정맥 모두에서 풍부한 면역반응을 보였고(Fig. 2A, 2B, 3A, 3B) 근육층내 소동맥에서도 강한 반응을 보였다. 분비선 주위 신경말단

조직에서는 매우 강한 염주알 모양의 VIP, TH 면역반응을 보였으며(Fig. 4A, 4B) VIP의 경우 분비선의 기저막안 분비세포와 세포사이에서도 양성반응을 보인

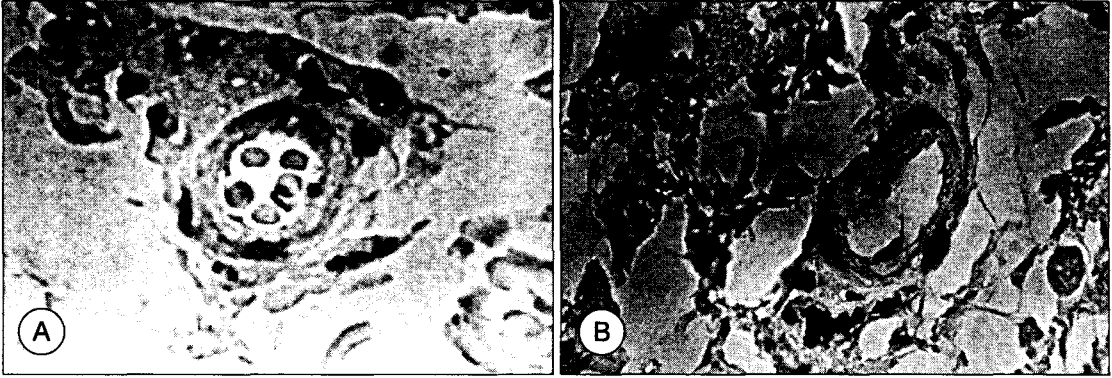


Fig. 2. Light microscopic finding showing VIP-immune reaction(A) and TH-immune reaction(B) in artery of lamina propria of vocal fold.

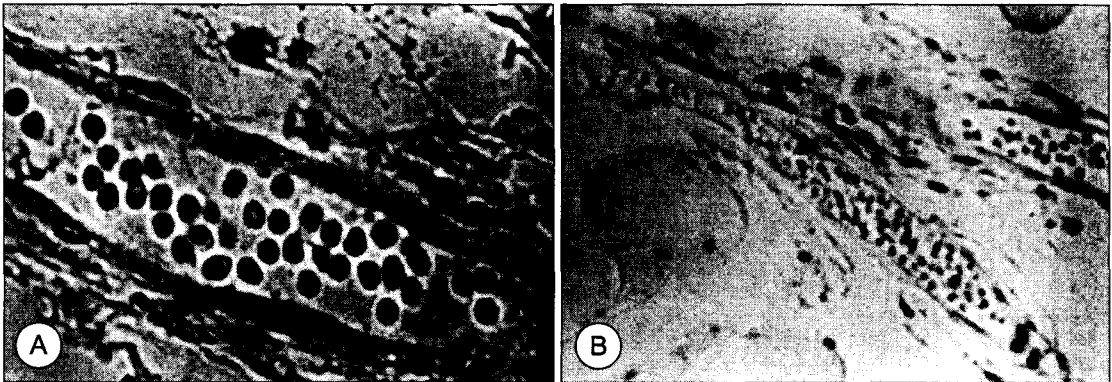


Fig. 3. Light microscopic finding showing VIP-immune reaction(A) and TH-immune reaction(B) in vein of lamina propria of vocal fold.

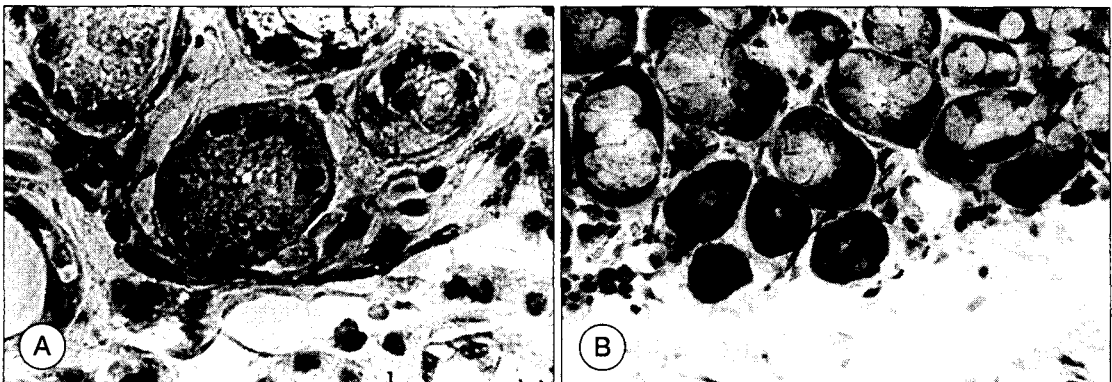


Fig. 4. Light microscopic finding of gland of vocal fold. VIP-immune reacting varicosities were showed vicinity to gland with projection into intercellular space(A). TH-immune reacting varicosities were also showed around gland without projection(B).

것은 특이할만한 사항이었다. 인접한 절편에 대한 TH, VIP 반응 결과를 보면 많은 동일한 혈관과 분비선이 TH, VIP의 면역반응을 동시에 보이고 있었다.

고 찰

후두는 비강점막과 마찬가지로 지각신경계와 자율신경계가 서로 연계되어 분포하여 기능을 수행한다. 그러나 이러한 말초신경의 분포와 연관된 작용기전에 관하여 비강점막에서는 알레르기성 비염을 비롯한 여러 질환에서 많이 연구되어 왔으나 후두에서는 비교적 드물며 특히 인간의 후두에서의 자율신경계의 연구는 더욱 적은 실정이다.

후두의 자율신경계의 기능 중 중요한 것이 혈류조절 및 분비선의 조절을 통해 후두의 고유기능인 발성기능과 하기도 방어기능에 능동적인 역할을 행하는 것이다. 즉 고도로 흥분된 상태나 많은 양의 알코올 섭취시 성대의 혈류성 부종을 일으키거나 분비기능의 저하를 유도하여 급작스런 변성이나 발성장애의 원인이 되기도 하는 등, 후두의 자율신경계는 생리적이거나 물리적인 여건의 변화에 적절히 대처하여 그 기능을 수행하는 것으로 여겨지고 있다. 이러한 기능은 신경말단에 존재하는 여러 가지의 신경전달물질에 의해 매개되는 것으로 알려지고 있는데 일반적으로 알려진 adrenaline 및 acetylcholine 외에 substance P(SP), vasoactive intestinal peptide(VIP), neuropeptide Y(NPY), calcitonin gene-related peptide(CGRP), met-5-enkephalin(ENK), tyrosine hydroxylase(TH) 등이 알려져 있다.

성대조직을 포함한 후두조직내 자율신경계 지배와 관련된 연구들은 최근 조직화학적 혹은 면역조직화학적 방법을 이용하여 연구되고 있다. Hisa 등¹⁾은 1982년에 처음으로 개의 후두 분비선에서의 교감신경계 지배를 형광기법과 전자 현미경적 구조 연구를 통한 보고에서 아드레날린계 말단이 혈관 및 분비선 주위에서 많이 발견되었다고 보고하였으며 그 이후 여러 보고자들이 anti-noradrenalin serum,²⁾ anti-TH serum,³⁾ anti-NPY serum,⁴⁾ wheat-germ agglutinin-horseradish peroxidase⁵⁾ 등을 이용한 후두조직내 교감신경 지배 현상을 보고하였다. 한편 후두조직내 부교감신경 지배에 관해서는 그동안 콜린계 신경을 확인할 수 있는 일관된 방

법이 없어 드물게 보고되어 오다가 최근 acetylcholinesterase, cholineacetyl transferase(CHAT)⁶⁾를 이용하여 연구되고 있는 실정이다.

Vasoactive intestinal polypeptide(VIP)는 포유동물의 위장관, 비노생기기 및 호흡기 조직의 혈관, 평활근, 분비선 주위에 분포하는 부교감신경세포의 전달물질로서 후두의 자율신경계의 조절에 중요한 역할을 하고 있다. VIP는 guinea pig, 토끼 및 고양이와 상기도에서 정도의 차이는 있으나 비교적 일정하게 존재한다. VIP는 부교감신경계에서 acetylcholine과 공존하면서 평활근의 이완작용, 분비선에서의 분비촉진, 국소 혈류량의 증가 등의 유사한 약리학적 작용을 나타내고 있지만 서로의 역할 사이에는 약간의 차이점이 보고되고 있다. 1982년 Lindberg 등⁷⁾의 보고에 의하면 acetylcholine은 분비세포에 작용하여 분비를 유발하나 아트로핀 처치 후에는 민감하게 억제되는 반면 함께 일어나는 혈관확장에는 영향을 미치지 않기 때문에 VIP가 아트로핀 저항성 혈관 확장에 관여하는 것으로 보고하였다.

후두조직에서 VIP 지배신경의 기원에 관해서는 미주신경이나 후두신경 그리고 후두조직내 존재하는 부신경절(paraganglia)에서 기원한 신경절후 부교감신경(postganglionic parasympathetic nerve)으로 알려져 있다. 저자들의 인간의 성대조직에 대한 VIP 면역조직화학적 연구 결과 성대 고유층(lamina propria of vocal fold)에서 강한 양성 반응을 관찰할 수 있었으며 주로 혈관 주위나 후두 분비선에서 다량의 면역 반응을 보여 기존의 고양이나 개의 후두조직에서의 결과와 유사한 결과를 얻을 수 있었다.^{8,9)} 특히 분비선과 관련하여 VIP는 주로 분비선 주위에서 염주알 모양의 말단 분포를 보인 것 외에도 분비선 세포와 세포사이로 돌출하는 현상을 보이기도 하였는데 1995년 Tanaka¹⁰⁾는 고양이의 후두분비선에 이와 같은 현상을 전자현미경적으로 입증하였다. 즉 VIP는 후두 분비선이 가까이에서 synapse를 형성하거나 근상피(myoepithelial cell)가 가까이 형성되어 작용을 하나 일부는 기저막을 뚫고 분비선 세포 사이로 들어가는 것을 보아 VIP양성 신경섬유, 즉 부교감신경계가 후두분비선 조절에 주요 역할을 수행한다고 하였는데 본 연구에서는 이 현상을 광학현미경으로 확인할 수 있었다.

후두의 자율신경계중 교감신경 신경절전(preganglionic)의 신경세포는 척수에 존재하며 경부에 존재하

는 교감신경절에 연계된다. 경부 교감신경절에서 나온 신경절후(postganglionic) 교감신경섬유는 후두신경이나 후두동맥을 따라 주행하여 후두내로 분포하는 것으로 알려져 왔다.¹¹⁾ 교감신경계의 고식적인 신경전달물질은 아드레날린계로서 신경절전 신경세포에는 acetylcholine이 신경절후 신경세포에는 adrenaline이 관여하는 것으로 알려져 있으며 neuropeptide 등의 non-acetyl non-adrenaline계 peptide 등도 관여하는 것으로 알려져 있다. 중추신경계의 고식적인 신경전달물질 중의 하나인 catecholamine은 tyrosine hydroxylase, aromatic acid decarboxylase(AADC), dopamine- β -hydroxylase(DBH), phenylethanolamine-N-methyltransferase(PNMT) 등의 효소를 이용한 일련의 생합성경로를 통하여 tyrosine으로부터 순차적으로 합성되는 L-3,4-dihydroxyphenylalanine(L-dopa), dopamine, adrenaline 및 nonadrenaline을 총칭하는 용어이다.

저자들은 이러한 catecholamine계의 효소중의 하나인 tyrosine hydroxylase(TH)를 이용한 면역조직화학적 방법으로 인간의 성대조직에서 자율신경계의 분포 연구를 시행하였다. TH 면역반응은 VIP 면역반응과 유사하게 성대고유층의 혈관주위와 분비선 주위에서 강한 면역반응을 보였는데 이는 Bosterra¹²⁾가 개와 인간의 성대조직에서 면역형광법으로 확인한 결과와 동일하였다. 특히 분비선 주위에서의 분포는 VIP 반응과는 달리 분비선 세포사이로 돌출되는 현상을 관찰할 수 있었고 단지 분비선 가까이에서 염주알 모양을 보여 이곳에서 synapse를 이루는 것으로 추정되었다. 한편 성대조직의 연속한 절편의 동일한 분비선 및 혈관 주위에서 VIP, TH 면역반응이 동시에 관찰되는 것으로 보아 하나의 분비선이나 혈관의 VIP나 TH외에 다른 신경전달물질에 의해서도 지배받을 수 있을 것으로 사료되었으며 앞으로 다른 신경전달물질의 연구가 필요할 것으로 여겨졌다.

성대상피 및 근육층, 연골막에서는 어떤 VIP, TH 면역반응도 관찰되지 않았는데 특히 성대상피의 경우 각각 신경계만이 지배되고 자율신경계의 지배는 배제되어 성대의 혈류 및 분비조절이 일정하게 유지됨으로써 성대의 물리적 성상을 결정짓는 중요한 소견으로 여겨졌다. 그러나 Kawaoose 등의 1990년 보고에서는 성문하 조직상피에서 기원을 알 수 없는 VIP 면역반응 신경섬

유를 관찰할 수 있었다 하였고 저자들의 nodose ganglion에 대한 일전의 보고에서처럼 감각신경절로 알려진 nodose ganglion에서도 VIP 반응 신경세포를 관찰할 수 있었던 결과에 비추어볼 때 성대상피조직에 대한 VIP 면역반응성의 해석은 신중을 기해야하며 향후 다른 감각신경전달물질 등과의 이중염색이나 신경추적검사가 이루어져야 할 것으로 사료되었다.

결 론

이상의 연구결과에서 보았듯이 인간의 성대조직내 자율신경계의 지배는 기존의 개나 고양이에에서의 보고에서처럼 혈관주위 및 분비선에 직접적으로 분포하여 그 작용을 나타내는 것을 알 수 있었다. 비록 성대조직내 자율신경계 지배의 기원을 본 연구에서 밝히지는 못하였으나 성대기능과 관련하여 자율신경계 지배현상을 그 국소 분포학적 관점에서 밝힐 수 있었다. 향후 여러 가지 신경전달물질을 이용한 검색방법과 신경추적자 검색, 전자현미경적 미세구조 연구가 뒷받침되어야 할 것이다.

References

- 1) Hisa Y, Matsui T, Fukui K, Iyata Y, Mizukoshi O. *Ultrastructural and fluorescence histochemical studies on the sympathetic innervation of the canine laryngeal glands. Acta Otolaryngol(stockh).* 1982 ; 93 : 119-122
- 2) Kawasoe M, Maeyama T, Wada S, Shin T. *Noradrenergic fibers in the larynx. Larynx Jpn.* 1989 ; 1 : 93-95
- 3) Uno T, Hisa Y, Murakami Y, Okamura H, Iyata Y. *Distribution of tyrosine hydroxylase immunoreactive nerve fibers in the canine larynx. Eur Arch Otorhinolaryngol.* 1992 ; 249 : 40-43
- 4) Yoshida Y, Shimazaki T, Tanaka Y, Hirano M. *Ganglions and ganglionic neurons in the cat's larynx. Acta Otolaryngol(stockh).* 1993 ; 113 : 415-420
- 5) Saito T. *Sympathetic innervation in the larynx of cats. J Otolaryngol Jpn.* 1989 ; 92 : 1220-1231
- 6) Domeij S, Dahlqvist A, Forsgren S. *Studies on colocalization of neuropeptide Y, vasoactive intestinal polypeptide, catecholamine synthesizing enzymes and acetylcholinesterase in the larynx of the rat. Cell Tissue Res.* 1991 ; 263 : 495-505

- 7) Lundberg JM, Anggard A, Fahrenkrug J. *Collease of VIP and acetylcholine relation to blood flow and salivary gland secretion in cats submandibular gland. Acta Physiol Scand.* 1982 ; 115 : 525-528
- 8) Basterra J, Dilly PN, Chumbley C. *The sympathetic innervation of the vocal cord An experimental study in the guinea pig. J laryngol Otol.* 1987 ; 101 : 1040-1045
- 9) Kawasoe M, Shin T, Masuko S. *Distribution of neuropeptide-like immunoreactive nerve fibers in the canine larynx. Otolaryngol Head Neck Surg.* 1990 ; 103 : 957-962
- 10) Tanaka Y, Yoshida Y, Hirano M. *Precise localization of VIP-, NPY-, and TH-immunoreactivities of cat laryngeal glands. Brain Research Bulletin.* 1995 ; 36 (3) : 219-224
- 11) Yoshida Y, Tanaka Y, Saito T, Hirano M. *Peripheral nervous system in the larynx. Folia Phonet.* 1992 ; 44 : 194-219
- 12) Basterra J, Dilly PN, Martorell MA. *The autonomic innervation of the human vocal cord : Neuropeptides. Laryngoscope.* 1989 ; 99 : 293-296