

홀스타인 젖소의 우상피부염(dermatitis verrucosa)의 병리조직

진영화, 김재훈, 정순욱¹, 윤석정², 최상호

국립수의과학검역원 병리진단과, 전남대학교 수의과대학¹, 유안동물병원²

Histopathology of dermatitis verrucosa in holstein dairy cattle

Young-Hwa Jean, Jae-Hoon Kim, Soon-Wuk Jeong¹, Suk-Jung Yoon²,
Sang-Ho Choi

National veterinary research and quarantine service, pathology and diagnosis reference division,
¹Chonnam National University College of veterinary medicine,
²Yooan animal clinic

Abstract. Clinically, three holstein dairy cattle showed the inappetence and decrease of milk production with severe lameness and pain. Grossly, strawberry-like proliferation of the skin between the heel bulbs were observed 4×5×1.5cm in size. Histopathologically, severe hyperplasia of epidermis, parakeratotic hyperkeratosis and multifocal ulceration of cornified cell layer, acanthosis, spongiosis of prickle cell layer and irregular arrangement of basal cell layer were seen. And focally observed the lesions of necrotic vasculitis, infiltration of inflammatory cells, congestion and hemorrhage. Spirochete bacteria were found in necrotic and outer proliferated epidermal cells by Levaditi's silver stain. Clinical and pathological findings were consistent with dermatitis verrucosa.

Key words: Dermatitis verrucosa, skin, holstein dairy cattle, lameness

서 론

젖소의 발굽질환은 번식장애, 유방염과 더불어 우군의 질병관리에서 중요한 3대질환 중 하나로 젖소에 막대한 경제적 손실을 초래한다. 발굽 질환중에서 특히 제피염(dermatitis digitalis)과 우상피부염(dermatitis verrucosa)이 소에서 자주 발생되어 피해를 입히고 있는 것으로 알려져 있다^{1,2}. 소의 제구(heel bulb)와 지간부위에서 궤양성 및 증식성 병변을 나타내는 전염성 제피염이 1974년에 보고된 이래 제피염의 다른 형태인 우상피부염에 대한 발생예가 증가하고 있다^{3,4}.

1996년 1월에 경기도 안성군 소재 착유우 68두 규모의 농가에서 착유우 3두가 발끝으로 땅을 짚는 심한 파행증과 통증을 보이며 식욕부진과 함께 현저한 유량감소 및 체중감소 현상을 보여 수

의과학검역원 병리진단과에 검사의뢰 되었다.

파행을 나타내는 착유우 3두에 대해 2% 리도 케인 15ml로 국소마취를 실시한 다음⁵ 후지 제구 사이의 유두상 증식부위를 생검하여 포르말린에 고정 후 일반적인 조직처리과정을 거쳐 haematoxylin & eosin(HE) 염색과 원인균 확인을 위해 Levaditi's silver 염색을 실시하였다.

파행을 보인 다리를 보정하여 육안적으로 관찰한 결과 양측제구사이의 피부에 크기 4×5×1.5cm 정도의 주변부와 한계가 명료하고 딸기모양으로 발적, 융기된 조직증생부가 있었고(Fig. 1), 그 중심은 조직결손으로 인해 담적색조로 발적되어 있었다. 융기된 병변부를 촉진하였을 때 매우 부드러운 고무와 같이 탄력이 있었고 젖소는 심한 통증을 나타내었다.

조직증생부에 대한 병리조직학적 소견으로는

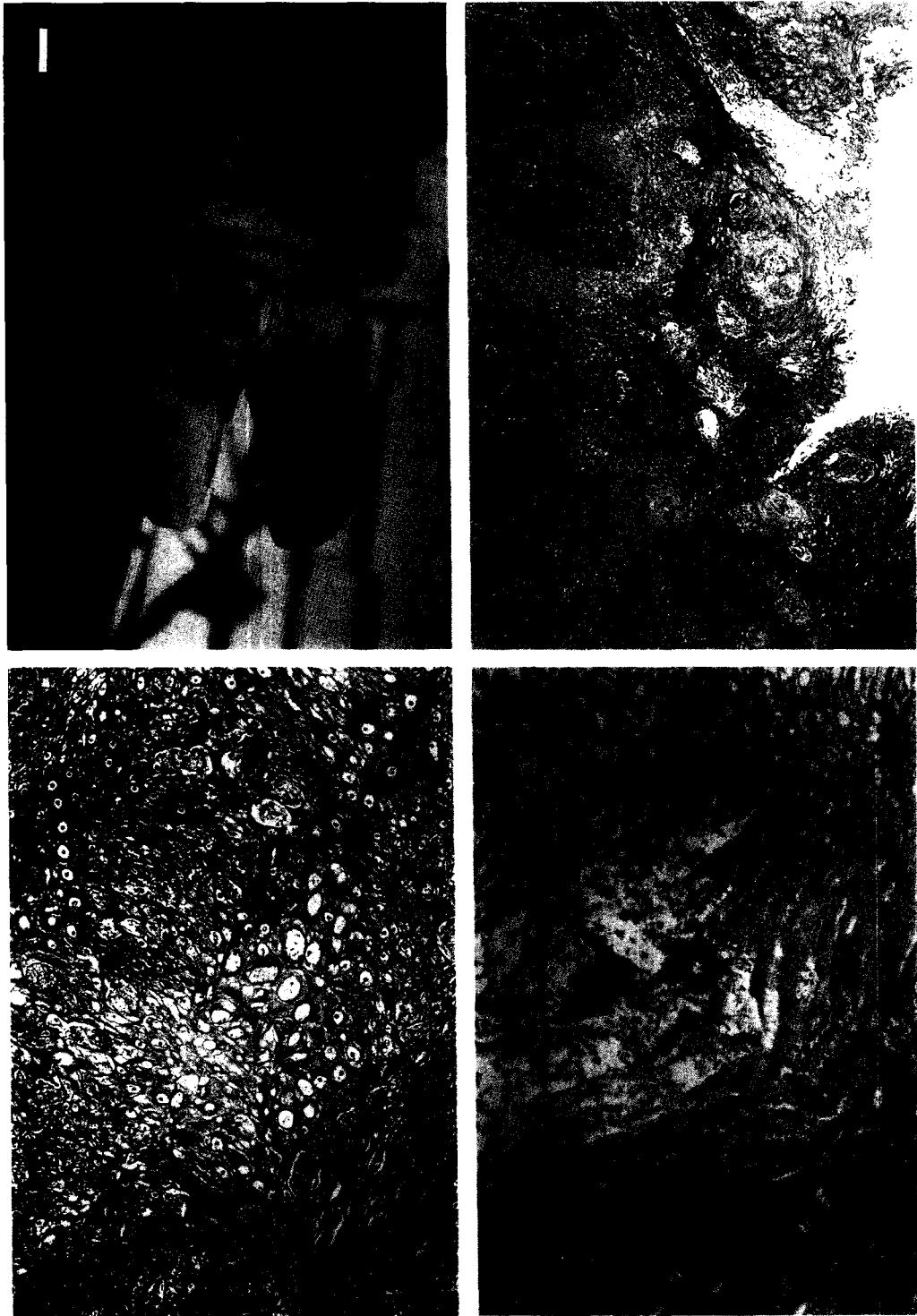


Fig. 1. Foot. Dairy cattle. Well demarcated strawberry-like proliferation of skin between the heel bulbs.

Fig. 2. Skin of the heel bulbs showing parakeratotic hyperkeratosis and acanthosis. HE. $\times 4$.

Fig. 3. Skin of the heel bulbs showing spongiosis of prickle cell layer with infiltration of inflammatory cells. HE. $\times 100$.

Fig. 4. Skin of the heel bulbs. Intralésional spirochete were seen. Levaditi. $\times 400$.

상피층의 현저한 증식과 각화층의 부전각화성 과각화(parakeratotic hyperkeratosis) 및 다발성 괴사로 표면이 거치른 양상을 띄고 있었고 가시세포층도 과도하게 증식된 극세포증(acanthosis)을 나타내고 있으며, 주위 혈관은 울혈로 노장되어 있었다(Fig. 2). 일부 가시세포의 핵은 농축되고 세포질에 공포를 함유한 해면상(spongiosis)을 보이거나 소수의 염증세포가 침윤된 부위도 관찰되었다(Fig. 3). 또한 상피의 현저한 증식으로 인해 기저세포층은 매우 불규칙한 배열상을 보이며, rete peg는 피부하부 조직 쪽으로 증식되어 있었다. 피부하부조직은 곳에 따라 심한 충출혈과 혈관내 혈전이 관찰되기도 하며, 병변이 심한 부위에는 혈관벽의 괴사와 염증이 동반된 맥관염의 소견도 나타내고 있었고, 괴사된 부위의 기저세포층이 붕괴된 소견도 관찰되었다.

피부병변부에 대한 Levaditi염색을 실시한 결과 변성, 괴사되었거나 외부로 증식된 각화층 세포에서 나선형의 흑갈색 양성반응을 나타내어 감염된 균체가 spirochete양 균체임을 확인할 수 있었다(Fig. 4).

Blowey와 Sharp(1998)¹는 영국에서 소의 과행증과 관련하여 가장 흔하게 나타나는 병변이 제피염이라 하였고, 제피염의 다양한 조직병변은 나선균을 포함한 그람음성세균의 endotoxin, *Campylobacter spp.*, 진피층의 혈로장애 등 여러 요인이 관여한다고 하였고^{6,7,8}, 이런 원인균들은 비위생적인 사양관리와 밀집사육, 습한 우사바다 등에 의해 만성적인 피부자극으로 감염발병된다. Read와 Walker(1998)⁴ 및 기무라 등(1993)²은 소의 지간유두종, 우상피부염 및 제유두종증 예에서 병변부위에 나선균의 존재를 확인한 바 있고, 국내에서는 1994년 정 등⁹에 의해 제피염과 우상피부염에 대한 임상학적 보고가 있었으나 원인균에 대한 조사 보고는 없었다.

경기도 안성군 소재 착유농가에서 사육하는 젖소 3두에서 발생한 발굽질병에 대하여 임상학적 및 병리학적으로 검사한 결과 우상피부염으로 진단하였으며 원인균은 spirochete에 의해 발생되었을 것으로 판단된다. 특히 이들 질병은 밀집사육하고 있는 우군에서 더욱 문제가 되고 있으며 치료 방법도 학자에 따라 외과적으로 환부를 제거하거나 큐렛후에 항생제를 적용하는 방법 이외에는 특별히 효과있는 치료법이 없거나⁹ 장기간

항생제를 투여 하여야 치료가 가능하다고 보고한 바도 있어⁴ 발생지역과 사육환경 및 발생상황에 따라 차이가 있을 것으로 사료된다. 이런 점에서 우리나라와 같이 좁은 환경에서 밀집사육하며 운동장이 대부분 습윤한 상태인 현실을 감안하면 우군에 발생시 피해가 예상된다. 따라서 이 질병은 발굽질병에 감염된 개체가 건강한 우군으로 들어온 뒤 원인균이 우군전체로 확산되어 피해를 일으킬 것이고 부가적인 유량감소가 추정되므로 목장내의 철저한 방역과 새로 입식되는 소의 발굽에 대한 세밀한 검사가 요망된다.

참고문헌

1. Blowey RW, Sharp MW. Digital dermatitis in dairy cattle. *Vet Rec* 122:505-508, 1998.
2. 木村 容子, 高橋 正博, et al. 搾乳牛の疣狀皮膚炎および趾乳頭腫症. *獸醫畜産新報* 46(11):899906, 1993.
3. Cheli R, Mortellaro CM. La dermatite digitale del bovino. *Proc 8th Int Conf Dis Cattle*. 208-213, 1974.
4. Read HD, Walker LR. Papillomatous digital dermatitis(footwarts) in California dairy cattle: clinical and gross pathologic findings. *J Vet Diagn Invest* 10:67-76, 1998.
5. 정순옥, 윤석정. 소발굽병의 외과적 치료법 및 발굽마취법 확립에 관한 연구. *대한수의학회지* 39(1):240-246, 1999
6. Borgmann EI, Bailey J, et al. Spirochete-associated bovine digital dermatitis. *Can Vet J* 37:35-37, 1996.
7. Dopfer D, Koopmans A, et al. Histological and bacteriological evaluation of digital dermatitis in cattle, with special reference to spirochaetes and *Campylobacter faecalis*. *Vet Rec* 140:620-623, 1997.
8. Leist G, Rudolph R, et al. Digital dermatitis: A histopathological evaluation and some new aspects in the pathogenesis of a multifactorial disease. *BCVA Edinburgh* 576-579, 1996.
9. 정순옥, 한홍율, et al. 유우 지체의 제피염과

우상피부염의 국내 발생예. 한국임상수의학회
지 11(2): 201-205, 1994.

Request reprints from Dr. Young-Hwa Jean. pathology & Diagnosis reference division National
Veterinary research & Quarantine Service Anyang 6-dong #480 Anyang Republic of Korea 430-016