

## 개에서 Tetrachlorethylene에 의해 유발된 간장 병변의 임상 및 초음파학적 연구

김영범<sup>1</sup> · 김명철  
충남대학교 수의과대학

### Clinical and Ultrasonographic Studies for the Liver Lesion Induced by Tetrachlorethylene in Dogs

Young-bum Kim<sup>1</sup> and Myung-cheol Kim

College of Veterinary Medicine, Chungnam National University, Taejon 305-764, Korea

**ABSTRACT :** This study was performed to examine the clinical, serological, ultrasonographic and pathological findings in dogs with acute liver disease induced by tetrachlorethylene at 4 times of anthelmintic oral dose. The results obtained through this experiment could be summarized as follows: 1. The dogs administered with tetrachlorethylene, revealed decreased body weight, and showed lethargy and depression. 2. In serological findings, bilirubin values slightly increased, AST and ALT was decreased at 1~3 days, and after that time increased according to the lapse of days, and revealed the highest at 5 days, and decreased to normal values at 6 days. 3. In ultrasonographic findings, branches of the portal vein were increased, the echodensity of the liver parenchyma was decreased at early stage, and increased at mid stage, and decreased at last stage. 4. In histopathological findings, necrosis of parenchymal cell, and perivascular hemorrhage were observed more severely at 6 days, as compared with 3 days. There results suggest that ultrasonographic examination is considered to be a more simple, rapid, non-invasive and useful diagnostic method for acute liver parenchymal lesion.

**Key words :** tetrachloroethylene, dog, liver, ultrasonography, histopathological findings, serological findings

## 서 론

인간의 가청음은 20~20,000 Hz 사이이며 이 이상을 초음파(超音波, Ultrasound wave)라 한다. 수의학에서 초음파를 이용한 진단이 초기에는 순환기<sup>4</sup>, 복부장기<sup>6</sup>, 비뇨생식기<sup>7</sup>, 신생물 및 임신진단<sup>8,10</sup> 등, 연부조직의 실질장기에 주로 적용되었으나 현재는 발굽의 인대<sup>13</sup>, 및 안구<sup>12</sup>에 이르기까지 초음파의 비침습성, 안전성, 그리고 편리성으로 인해 수의 임상에서 널리 이용되고 있다<sup>14,21</sup>.

소동물에서 실질장기의 질환을 진단하는데 있어 초음파는 그 우수성으로 인해 다른 영상장치와 병용하여 유용하게 사용되고 있다<sup>14</sup>. 간은 연부조직이며 크기가 크고 간 실질의 형태가 일정하며 접근하기가 쉬

운 관계로 초음파 검사가 용이하다<sup>16</sup>. 또한 간은 동물의 건강상태를 다양하게 나타내기에 다른 장기에 비해 많은 연구가 이루어져 왔다<sup>1,15,21</sup>. 지금까지 간의 연구는 대개가 혈액이나 혈청 수치로 측정되어 왔다. 그러나 혈액이나 혈청은 단순히 간에 국한된 수치뿐 아니라 다른 장기 상태에도 영향을 받기 때문에 간 생검 이외에는 순수한 간의 상태를 알기가 어려웠다<sup>1</sup>.

초음파는 한계가 명확한 간의 질병(종양, 농양, 낭포, 및 육아종 등)은 물론이고 X-ray상으로 진단이 어려운 비국소성 혹은 미만성 간세포 질병에도 감별진단이 용이하다<sup>13</sup>. Kurtz 등<sup>15</sup>은 급성 간염시의 초음파상에 대해서, Martineze 등<sup>16</sup>은 사람의 만성 간염시 초음파, 복강경검사, 그리고 간 생검 검사결과를 각각 비교 설명하였으며, Acorda<sup>1</sup>는 소에서 간의 아밀로이드증, 위축, 수종성 퇴행, 그리고 지방침착시 초음파의 변화를 보고하여 미만성 국소성 간장질환과 간세

<sup>1</sup>Corresponding author.

포성 간장질환의 감별진단에 초음파의 유용성을 확립하였다.

한편 수의임상에서 혈액화학치의 변화를 통한 간장 질병 진단에서 Vanfleet와 Alberts 24는 간 질환과 효소활성도, 그리고 총빌리루빈의 변화에 관해, Anwer 등<sup>2</sup>은 개, 양, 송아지 및 망아지에서 사염화탄소 투여로 유발된 간장 손상시의 혈장 담즙산의 상승에 관해 보고하였으며, 이<sup>26</sup>는 사염화탄소를 투여한 한국 흑염소의 임상병리학적 검사결과와 변동에 관해, 그리고 성 등<sup>27</sup>은 개에서 사염화탄소로 유발된 간장 병변의 혈액화학치 변화와 초음파의 관찰을 보고하였다.

Tetrachlorethylene(TE)은 1925년에 소개된 이후 Hall, Shillinger에 의해 사람, 개, 고양이, 반추수의 hookworm 구제용으로 사용되었다. TE는 Carbon Tetrachloride와 화학적 조성 및 물리학적 성질이 비슷하고 무색이며 특이한 ether양의 냄새를 내는 휘발성 액체이다<sup>25</sup>. 간에서 사염화탄소처럼 현저한 독성을 보이지 않아 대용물로 소개되었다<sup>25</sup>. 그러나 TE도 간장의 독성을 일으키며, 반추동물에서는 食道溝의 협착을 수반하고 처치 투여전후에 문제가 있어 과흡수 되었을 때는 간장의 독성을 일으켜 현기증, 무기력을 유발하며 죽음까지도 이르게 한다<sup>25</sup>. 그럼에도 불구하고, TE 중독시의 간의 초음파 화상연구에 관한 보고는 아직까지 접하기 어려운 실정이다.

본 연구에서는 개에서 TE를 장내 기생충 구제용량인 0.22 ml/kg의 4배를 6일 동안 경구투여하고 간 독성을 유발한 후 초음파상, 임상증상, 혈액화학치, 그리고 병리조직학적 변화 등을 관찰하였다.

## 재료 및 방법

### 실험 동물

실험 개시 1개월 전에 구충 및 신체검사, 혈액 및 혈액화학적 검사를 통해 건강하다고 인정된 3~6 kg 내외의 성숙 잡견 10두(암5, 수5)를 사용하였다.

### 실험 처치

1, 2, 3, 4, 5 및 6일 간 매일, 4시간 절식 후에 TE(동양화학, Assay:99.9%)를 hookworm 구제용량(0.22 ml/kg)의 4배인 0.88 ml/kg을 1일 1회 경구 투여하였다.

### 혈액학적 검사

TE 투여 전과 투여 후 1, 2, 3, 4, 5 및 6일에 경정맥에서 3 ml의 혈액을 채혈한 후, screw cap tube에

담아 실온에서 응고시킨 후, 4°C의 냉장고에서 1시간 방치한 다음 3,000 rpm(1,207 g)으로 30분간 원심분리 후, 원심분리하여 얻은 혈청에서 혈청 총빌리루빈 농도는 비색법(동아제약-Diazo 시약, Hitachi 736-20,40)으로, ALT 및 AST는 Rate-decrease SSCC법(충일화학, Hitachi 7150)으로 검사하였다.

### 초음파학적 검사

TE 투여 전과 투여 후 1, 2, 3, 4, 5 및 6일에 5.0 MHz SONOREX(MEDISON, Korea) convex형 탐촉자로 검사연골 우측하단, 13늑골 후연 중간 부위에서 종단 및 횡단 주사하고, 5.0 MHz sector형 탐촉자로 검사연골과 척추가 직각으로 만나 이루는 오른쪽 늑골의 1/3 늑간 부위에서 주사하여 간문맥 분지의 변화를 검사하였다.

### 병리조직학적 검사

TE 투여 3일 및 6일에 병리조직학적 소견을 관찰하기 위하여 3일에는 간 조직 생검을, 6일에는 부검을 실시하였다. 생검은 비타민 K를 생검 20분전에 정맥주사하고 ketamine(유한양행)-xylazine(한국바이엘)으로 전신 마취시킨후, 피부 절개창을 통하여 자체제작한 생검용 needle로 우측 상검부의 간을 절제하고 생검부위는 epinephrine으로 도포후 봉합하였다. 생검 및 부검 조직은 육안적으로 관찰하고 10% 중성 formalin 용액에 고정하여 H-E 염색후 광학현미경으로 관찰하였다.

## 결 과

### 임상증상 및 체중 변화

TE 투여 2일째에 10마리 중 한 마리가 경련 및 구토 증상을, 한 마리가 청색증을, 한 마리가 기침증상을 각각 보였으며, 투여 4일에는 전체적으로 정도의 차이를 보이는 침울과 무기력 증상을 보이다가, 6일에는 정상으로 회복되었다.

암수 각각 5마리에 대한 전체 체중을 0일차와 6일차에 비교한 결과, 체중 총합계가 수컷에서는 0일차에 24.90 kg이던 것이 6일차에는 22.85 kg로 2.05 kg 감소를 보였고, 암컷에서는 0일에는 21.40 kg이던 것이 6일차에는 20.15 kg로 1.25 kg 감소를 나타냈다(Table 1).

### 혈액화학치의 변화

혈청 총 bilirubin의 변화: Bilirubin 농도는 0일째에

**Table 1.** Weight changes in dogs after administration of tetrachlorethylene (Unit : kg)

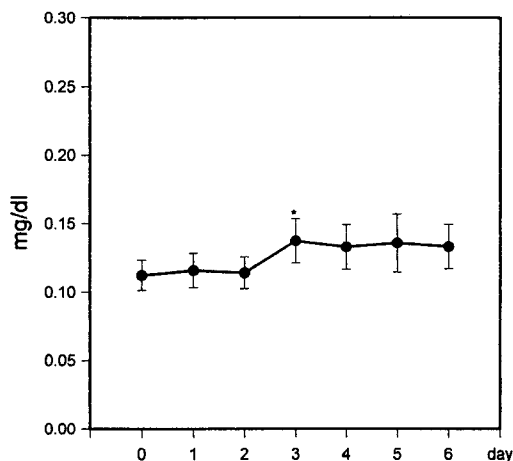
Sex	Day 0	Day 6	Changes
Male	24.90	22.85	-2.05
Female	21.40	20.15	-1.25

0.0112±0.051 mg/dl 처치 1일째에 0.112±0.035 mg/dl, 2일째에 0.116±0.040 mg/dl, 3일째에 0.114±0.037 mg/dl, 4일째에 0.113±0.051 mg/dl, 5일째에 0.136±0.067 mg/dl, 6일째에 0.133±0.057 mg/dl를 나타내 약간 증가하는 경향을 보였다(Fig 1).

**AST의 변화 :** AST 활성도는 0일째에 25.1±9.1 IU/L, 처치 1일째에 12.5±4.9 IU/L, 2일째에 14.1±4.6 IU/L, 3일째에 13.0±2.3 IU/L, 4일째에 35.8±11.9 IU/L, 5일째에 57.6±31.7 IU/L, 6일째에 23.0±8.1 IU/L를 나타내 3일까지는 감소하다가 4일에 증가 5일에 가장 수치가 높다가 6일째는 급격하게 정상수치로 감소하는 경향을 보였다(Fig 2).

**ALT의 변화 :** ALT의 활성도는 0일째에 25.7±9.9 IU/L, 처치 1일째에 28.5±2.1 IU/L, 2일째에 23.2±6.9 IU/L, 3일째에 22.6±6.3 IU/L, 4일째에 63.5±8.6 IU/L, 5일째에 74.3±36.6 IU/L, 6일째에 39.5±18.3 IU/L으로 1일에서 3일까지는 유의성 있는 변화를 보이지 않다가 4일에 급격하게 증가, 5일에 최고치를 이루다 6일에는 크게 감소하는 경향을 보였다(Fig 3).

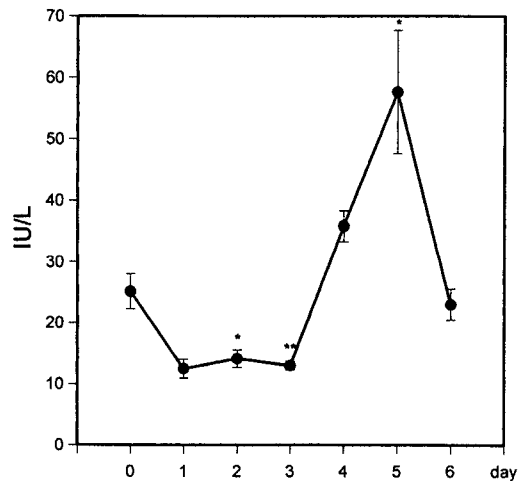
초음파 사진상



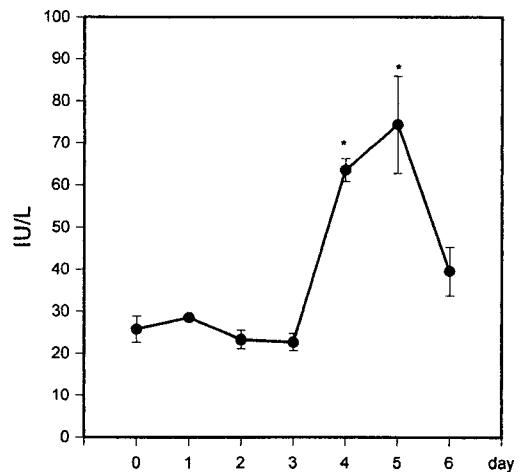
**Fig 1.** Changes of total serum bilirubin of dogs in relation to days after administration of tetrachlorethylene. \*p<0.05.

투여 1일째는 간 실질의 에코가 전반적으로 감소하였으며 약간의 간 문맥 분지의 증가를 관찰할 수 있었다. 투여 2일째는 전체적으로 간 문맥 분지의 증가를 볼 수 있었으며 에코는 투여 1일에 비해 다소 증가를 확인할 수 있었다. 투여 3일과 투여 4일째는 투여 1일과 2일에 비해 에코가 감소하는 경향을 보였으며 간 문맥 분지의 증가로 인해 간 문맥부의 에코가 증가된 것을 볼 수 있었다.

투여 5일과 투여 6일째는 간 실질의 에코가 정상간의 에코보다도 감소를 보였으며 간 문맥 분지의 증가 및 반사가 많음을 관찰할 수 있었다(Fig 4).



**Fig 2.** Changes of AST of dogs in relation to days after administration of tetrachlorethylene. \*p<0.01.



**Fig 3.** Changes of ALT of dogs in relation to days after administration of tetrachlorethylene. \*p<0.01.

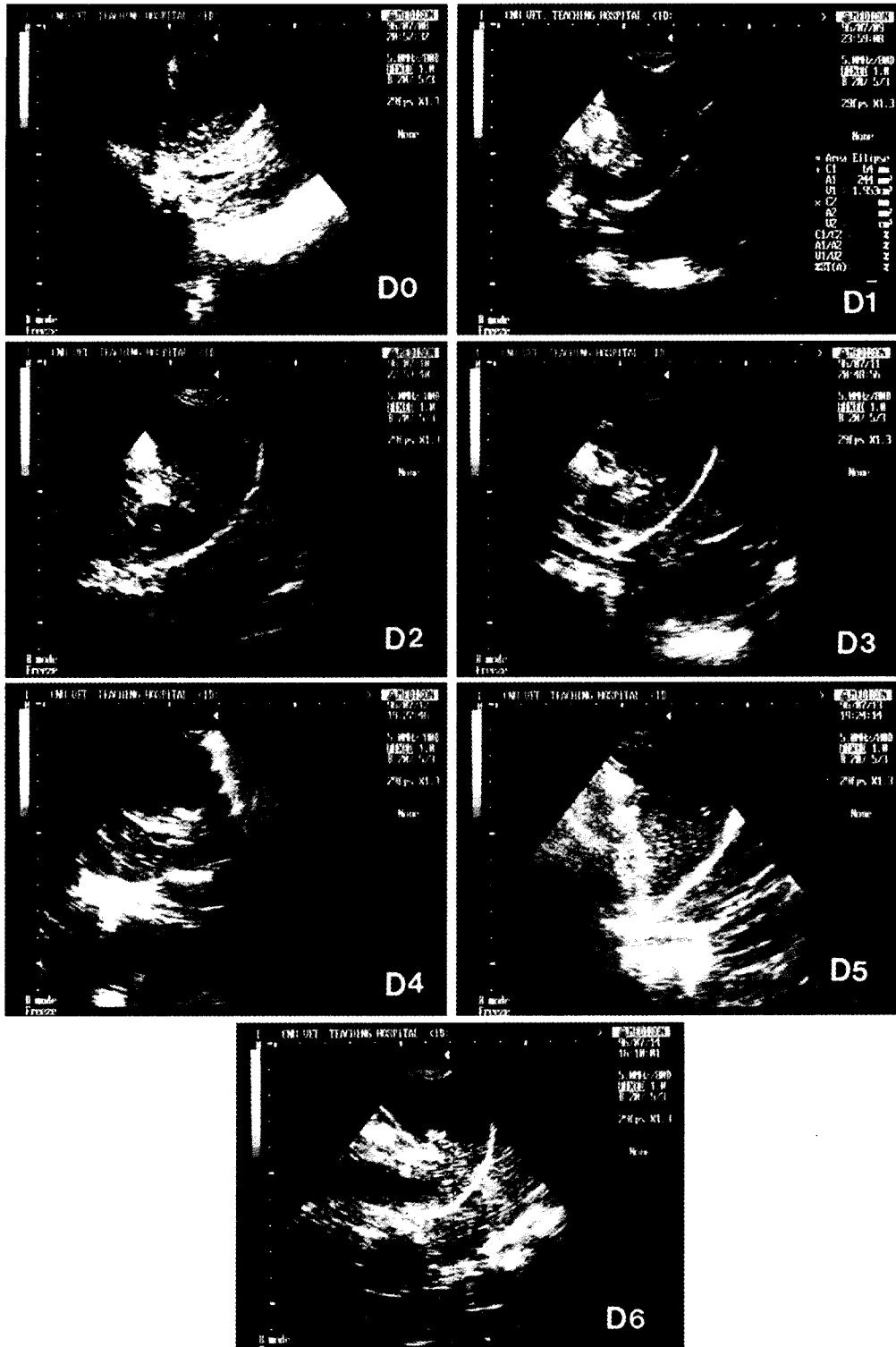
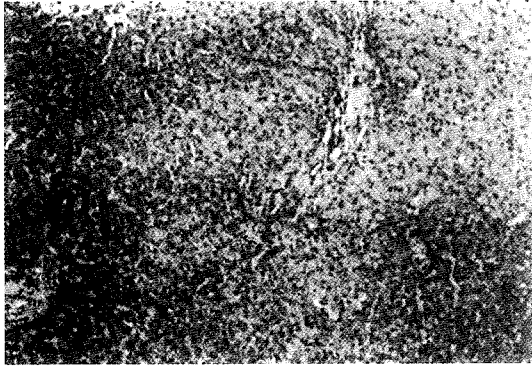


Fig 4. Ultrasonograms of the liver in dogs with tetrachlorethylene intoxication (D: days).

**병리조직학적 소견**

**부검소견 :** 한 마리만 정상간의 소견을 보였으며,



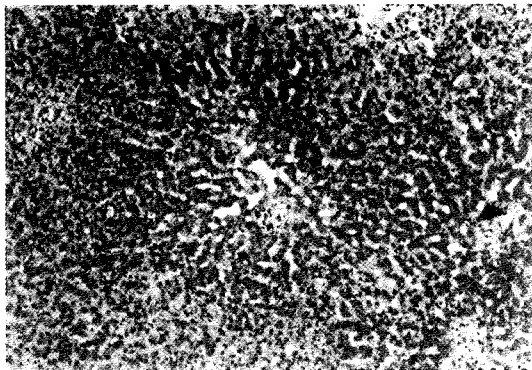
**Fig 5.** Normal liver at the portal vein area. H & E stain ×100

5마리는 충혈을, 4마리는 흰색 반점 소견을 보였으나 그 크기가 정도의 차이를 보였다.

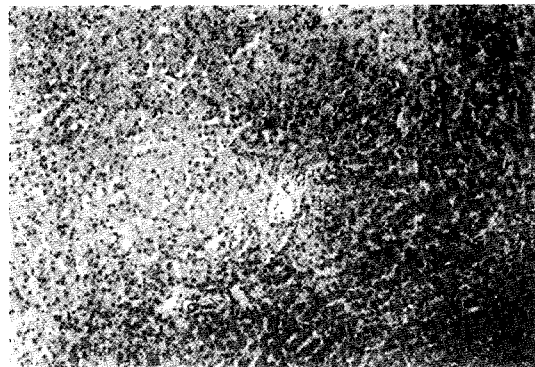
**현미경 소견 :** 3일째의 병리조직학적 현미경 소견은 응고괴사가 central vein과 portal vein을 주위로 해서 나타났으며, 세포질에 공포변성이 현저하게 관찰됐다. 6일째의 병리조직학적 현미경 소견은 응고괴사와 출혈이 혈관 주위에서 3일에 비해 현저하게 나타났다(Fig 5~Fig 10).

**고 찰**

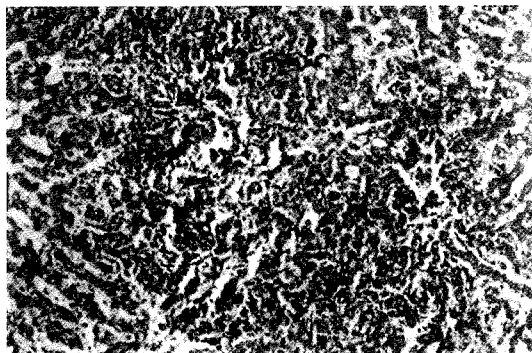
초음파는 장기의 크기, 형태, 위치 그리고 다른 장기와의 공간적인 관계를 정확하게 나타내 주며<sup>17</sup> 비침습성, 편리성 그리고 안전성으로 인해 수의임상에서 널리 이용되고 있다<sup>14,21</sup>. 초음파는 심장, 및 간장 등 실질장기의 연부조직 뿐 아니라 인대<sup>13</sup> 및 안구<sup>12</sup>



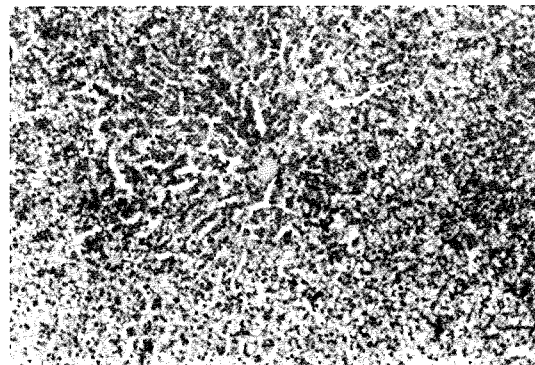
**Fig 6.** In 3rd day, coagulative necrosis of hepatic cells was found at the portal vein area. Vacuolar degeneration were found at the hepatocytex (arrowhead). H & stain ×100.



**Fig 8.** Normal liver at the centrilobular area. H & E stain ×100



**Fig 7.** In 6th day, necrosis of hepatocytes was diffuse. Hemorrhage was found at the portal vein area. Morderate Vacuolar degeneration was found at the hepatocytex (arrowhead). H & stain ×100.



**Fig 9.** In 3rd day, coagulative necrosis of hepatic cells was found at the centrilobular area. Vacuolar degeneration were found at the hepatocytex (arrowhead). H & stain ×100.




Fig 10. In 6th day, necrosis of hepatocytes was diffuse. Hemorrhage was found at the centrilobular area. Moderate Vacuolar degeneration was found at the hepatocytex (arrowhead). H & stain  $\times 100$ .

등, 그 적용범위가 확대되고 있다.

개의 간장 질환 진단에 있어 초음파 검사방법은 매우 간편하고 신속하며 신체에 비침습적인 방법으로서 종양, 농양, 및 낭종같이 한계가 명확한 질병뿐 아니라 미만성 간세포 질환에도 유용한 방법이다.<sup>1,6,18</sup>

간 실질의 초음파상의 에코 차이는 간세포내 결합 조직내의 수분 흡수능력과 음향 임피던스 같은 특이성의 차이로 인해서 에코 패턴이 결정된다.<sup>22</sup> 아밀로이드증, 간의 위축 같은 질병에서는 간 실질의 에코가 증가하는데 이것은 세포내 염증물의 축적과 조직의 괴사로 인한 초음파의 반사가 증가하기 때문이다. 또한 간의 수종성 퇴행에 기인하는 저산소증에서는 리소솜이나 미토콘드리아에 공포가 일어나고 정상조직의 간보다 세포 내와 결합조직 내에 수분을 다량 함유 하기 때문에 간 실질의 에코는 감소하게 된다.<sup>19,23</sup>

김 등<sup>26</sup>은 한국재산양과 한우의 간에서의 초음파 화상진단을 보고하였으며, Gosink 등<sup>9</sup>과 Jezia 등<sup>1</sup>은 초음파가 간장질환의 평가에 유용한 진단 방법이며 간장의 에코와 질병과의 관계를 연관지어 설명하였으며, Biller 등<sup>3</sup>은 개에서 미만성 간장질환의 진단에 초음파가 우수하며 간장의 다른 질환들과 감별진단 초음파상에 대해서 보고하였다. 그리고 Kurtz 등<sup>15</sup>은 사람에서 급성 및 만성간염의 진단에 있어서 초음파는 우수해서 급성의 경우, 초음파의 주된 소견은 문맥의 분지들이 현저해지고 혈관 벽이 커지며 에코가 증가된다고 하였다.

사염화에틸렌 투여후의 초음파상을 연구한 본 실험에서는 투여 초기에는 실질의 에코가 감소 하다가 중기에는 증가를 나타냈고 후기에는 다시 감소를 보였

다. 또한 간 문맥 분지들이 증가하는 것을 확인할 수 있었다.

혈액학적 검사방법은 예전부터 여러 가지 질환의 진단에 이용되어 온 진단방법으로 특히 간장의 질병이 있을 때는 유용하게 사용되어 온 진단방법이다.<sup>2,24</sup>

Pearson과 Craig<sup>20</sup>는 소 같은 반추동물에서 총빌리루빈 농도는 간장질환 진단에 예민한 지표가 못된다고 하였고, Anwer 등<sup>2</sup>은 소와 양에 사염화탄소 투여 후 혈청 총빌리루빈 농도가 증가됨으로서 간장질환의 진단에 혈청 총 빌리루빈치가 진단지표로서 사용될 수 있음을 제시하였으며, Harvey<sup>11</sup>는 간 손상의 경과 정도에 따라서 혈액화학적 검사결과가 다르다고 하였다. 또한 Vanfleet와 Albert<sup>24</sup>는 개에서 사염화탄소를 투여한 후 간장장애를 일으킨 개에서 간 특이성 혈청 효소 활성도와 혈청 총빌리루빈 농도의 증가를 관찰하였다.

본 실험에서는 혈청 총빌리루빈 농도가 증가하는 경향을 보였으며, AST와 ALT는 투여 4일에 증가, 5일에 최대치를 나타내다가 6일에는 정상치로 급격하게 떨어지는 경향을 보였다.

개에서 Vanfleet와 Albert<sup>24</sup>는 사염화탄소로 인한 간장 장애시 간 소엽의 중심성 괴사를 보인다고 하였다.

본 실험에서도 사염화에틸렌을 사용한 독성으로 인해서 투여 1-3일 사이에서는 많은 지방침착과 중심성 소엽의 중등도 괴사를, 4-6일 사이에서는 세포의 구조를 알아볼 수 없을 정도의 심각한 괴사를 현미경으로 관찰할 수 있었다.

위의 결과를 종합하여 볼 때 초음파는 병변이 명확한 질병의 확정진단 뿐아니라 간 질환 및 간의 병변을 일으키는 각종 중독증의 전반적이고 특징적 변화를 알 수 있으며 간 생검 같은 수술적 방법 전에 스크린 테스트로서 선행될 수 있고 간세포성 질병의 진단에 보조적으로 이용될 수 있을 것이다.

## 결 론

개에서 tetrachlorethylene을 구강으로 hookworm구제용량의 4배를 6일간 투여하여 실험적으로 유발시킨 급성 간장 질병시의 임상적, 혈액학적, 초음파학적 및 병리학적 소견은 다음과 같다.

1. 전체적으로 체중이 감소하였으며, 투여 4일째에 전체에서 정도의 차이를 보이는 무기력, 침울 증상을 보였다.

2. 혈액화학적치는 빌리루빈치가 약간의 증가 경향을 보였으며, AST 및 ALT는 투여 1-3일에는 감소를 보

이다가 4일에는 증가하여, 5일에는 최고치를 나타내고, 6일에는 정상치를 나타내었다.

3. 초음파상은 점차적인 간 문맥 분지의 증가를 관찰하였으며, 간 실질의 에코는 초기에는 감소를, 중기에는 증가를 후기에는 감소를 관찰할 수 있었다.

4. 병리조직학적 소견으로는 3일에 비해 6일째가 더욱 더 심한 실질 세포의 응고 괴사와 중심 혈관 주위의 출혈을 관찰하였다.

이상의 결과를 종합하여 보면 급성의 간장 실질병변 진단시 초음파를 이용하여 전반적인 에코 감소와 간 문맥 분지의 증가를 관찰할 수 있었으며, 여러 가지 진단 방법 중 비침습적 진단방법인 초음파를 이용하는 것이 간편하고 신속한 진단법이라 사료된다.

## 참 고 문 헌

- Acorda J, Yamada H. Ultrasonographic features of diffuse hepatocellular disorders in dairy cattle. *Vet radiol & Ultrasound* 1994; 35: 196-200.
- Anwer MS, Engelking LR, Gronwall R, Klentz RD. Plasma bile acid elevation following CCl<sub>4</sub> induced liver damage in dogs, sheep, calves and ponies. *Res In Vet Sci* 1976; 20: 127-130.
- Biller DS, Kantrowits B Miyabuyashi T. Ultrasonography of diffuse liver. *J Vet Int Med* 1992; 6: 71-76.
- Bonagura JD, Hering DS. Echocardiography. Congenital heart disease. *Lbid* 1985; 1195-1208.
- Carlisle CH, Heath JJ. Anatomy of the portal vein and hepatic veins of the dog : A basis for systematic evaluation of the liver by ultrasonography. *Vet Radiol & Ultrasound* 1995; 36: 227-233.
- Cartee RE. Diagnostic real time ultrasonography of the liver of the dog and cat. *J am Anim Hosp Assoc* 1981; 17: 731-737.
- Cartee RE, Rowles T. Transabdominal sonographic evaluation of the canine prostate. 1984; 24: 156-164.
- Feeny DA, Johnston GR, hardy RM. Twodimensional, gray-scale ultrasonography for assessment of hepatic and splenic neoplasia in the dog and cat. *J Am Vet Med Assoc* 1984; 184: 68-81.
- Gosink BB, Lemon SK, Scheinble W, Lepoid GR. Accuracy of ultrasonography in diagnosis of hepatocellular disease. *AJR* 1979; 133: 19-23.
- Hackeler BJ. Ultrasound scanning of the ovarian cycle. *J In Vitro fert and Embryo Transfer* 1984; 217-220.
- Harvey DG, Hoe CM. The application of some liver function tests to sheep dosed with carbon tetrachloride and hexachlorophene. *Vet Rec* 88: 562, 1971.
- Hussein M, EL-Maghraby, Nyland TG, Bellohorn RW. Ultrasonographic and biometer evaluation of sheep and cattle eyes. *Vet radiol & Ultrasound* 1995; 36: 148-151.
- Inmaculada Cuesta, Cristina R. Ultrasonographic measurement of palmar metacarpal tendon and ligament structure in the horse. *Vet radiol & Ultrasound* 1995; 36: 313-136.
- Jonathan LS, Christopher R. Ultrasonography of noncardiac thoracic disease in small animal. *JAVMA* 1989; 195: 514-520.
- Kurtz AB, Robin CS, Cooper HS, Nisenvaun HC. Catherine Cole-Benglet, Medotl J, Goldberg BB. Ultrasonod findings in hepatitis. *Radiology* 1980; 136: 717-723.
- Martinez-Noguera A, calonge E. Chronic liver disease : comparison of ultrasound patterns with Laproscopy and Biopsy. *J Clin Ultrasound* 1993; 21: 325-330.
- Nyland TG, Park RD. Grayscale ultrasonography of the canine abdomen. *Vet Radiology* 1981; 22(5): 220-227.
- Nyland TG, Park RD. Hepatic ultrasonography in the dog. *Vet Radiol.* 1983; 24: 74-84.
- Park RD, Nyland TT, Lattimer JC, Miller CW, Lebel JL. B-mode gray-scale ultrasound : Imaging artifacts and interpretation. *Vet Radiol* 1981; 22: 204-210.
- Pearson EG, Craig AM. The diagnosis of liver disease in equine and food animals. *Mordern Veterinary Practice* 61: 315, 1980.
- Robert HW, Linda TK, Richard DP, Jack LL. Ultrasonographic diagnosis of portacaval shunts in young dogs. *JAVMA* 1987; 191: 421-424.
- Sanders RC, Everette Tames A. The principles and practice of ultrasonography in obstetrics and gynecology. 2nd ed. New York. Appleten-century-croft. 1990.
- Tubb KVF, Kennedy PC, Palmer N. Pathology of domestic animals(3rd ed). Olando, Academic press, Inc. 1985.
- VanVleet JF, Alberts JO. Evaluatian liver fomation tests and liver biopsy in experimental carbon tetrachloride in toxication and extrahepatic bile duct obstruction in the dog. *Am J Vet Res* 1968; 29: 2119-2131.
- Veterinary pharmacolgy and Therapeutics. Fifth edition, The Iowa State University, 719.
- 김명철, 박관호. 한우에서의 초음파 화상진단에 관한 연구. *한국임상수의 학회지* 12(1): 73-88, 1995.
- 성재기, 윤정희, 이영원, 장동우, 이희천. 개에서 사염화탄소에 의해 유발된 간장병변의 초음파학적 관찰. *한국임상수의학회지* 1995; 12(2): 242-247.
- 이창우. 사염화탄소를 투여한 한국흑염소에 있어서 임상병리학적 연구 결과의 변동. *한국임상수의학회지* 1986; 12(3): 325-333.