

관절염 유발 랫드에 대한 생봉독의 치료 효과

강성수 · 최석화¹ · 조성구*
충북대학교 수의과대학, 농과대학*

The Therapeutic Effect of Natural Honeybee (*Apis mellifera*) Venom in Adjuvant-induced Arthritic Rat

S.S. Kang, S.H. Choi¹ and S.K. Cho*

College of Veterinary Medicine, Chungbuk National University, 361-763, Korea
*College of Agriculture Science, Chungbuk National University, 361-763, Korea

ABSTRACT : This study was performed to assess that clinico-therapeutic effect of natural Italian honeybee (*Apis mellifera*) venom in adjuvant-induced arthritic rat. Ninety Sprague-Dawley rats of male were injected with complete Freund's adjuvant (CFA). Adjuvant arthritis was produced by a single subcutaneous injection of 1 mg *Mycobacterium butyricum* suspended in 0.1 ml paraffin oil into the right hindpaw. Righting reflex was uniformly lost and considered to be the point of arthritis development on day 14 after CFA injection. Experimental groups were divided into three groups. When arthritis was developed in the rat hindpaw, tested groups were administrated with prednisolone (10 mg/kg, p.o) and honeybee venom (one bee, s.c) at an interval of two days. Control group was subcutaneously injected with 0.1 ml of physiological saline solution in the rat at an interval of two days. Clinical findings, hematological values and histopathological findings were observed during or after the drugs administration. In tested groups, the development of inflammatory edema and polyarthritis on day 14 after treatment was suppressed. No significant differences of hindpaw edema volume and lameness score between prednisolone and honeybee venom groups were observed during or after therapeutic drugs treatment. WBC counts of prednisolone and honeybee venom treatment groups as compared with the control group were getting remarkably decreased during or after the therapeutic drugs administration ($p < 0.01$). Erosions of articular cartilage and inflammatory cell infiltrations during or after the therapeutic drugs treatment was effectively suppressed in natural honey venom.

Key words : arthritis, rat, natural honeybee (*Apis mellifera*) venom

서 론

오늘날에도 민간요법으로 많이 사용되고 있는 봉독요법은 서양의학의 선구자인 Hippocrates가 최초로 사용하였다는 기록이 있으며, Galen은 봉독의 다양한 치료법을 소개한 바가 있다. 1658년에 Muffet는 '네 발짐승, 뱀, 곤충계의 역사'라는 저서에서 꿀벌 사용에 관하여 아주 상세하게 기술하였다. Des jardins가 1858년에 봉독으로 류마티스 관절염을 치료하였다는 학술 논문을 최초로 발표한 이래 1978년 워싱턴에서 '미국 봉독 요법 학회'가 정식으로 발족하게 되었고

치료제로 주사용 봉독액 Apitoxin[®]을 상품화하기 시작하였다²³.

꿀벌은 벌목, 꿀벌과에 속하는 곤충으로 완전 변태를 하며, 산란관의 변형물인 벌침을 가지고 있으며 군거 생활을 조직적으로 영위하고 있다. 꿀과 꽃가루를 수집 저장하는 종은 인도 최대종(*Apis dorsata*)과 인도 최소종(*Apis florea*), 동양종(*Apis indica* 또는 *cerana*), 서양종(*Apis mellifera* 또는 *mellifica*) 등이 있는데, 서양종이 전세계에 널리 분포되어 있고 동양종에 비하여 경제적 가치가 크고 선발과 교배 방법의 개선으로 능력이 매우 우수한 품종도 있다. 서양종의 대표적인 품종은 Italian bee, Carniolan bee 및 Caucasian bee 등의 3품종이 전 세계에 널리 분포되

¹Corresponding author.

어 사양되고 있다²⁴.

꿀벌에서 채취한 신선 봉독액은 맑고 투명한 액체로서 강한 쓴맛이 나는 방향성 물질로 비중은 1.13이며, 산도는 5.2~5.5이다. 현재까지 밝혀진 봉독의 성분은 펩타이드계가 11종, 효소류가 5종, 생리활성 아민류가 3종, 비펩타이드 성분이 4종으로 총 23종이 분석되어 있으며²⁵, 봉독이 항염증 효과와 진통 효과가 있다는 약리 작용을 보고하였는데 이러한 작용은 melittin과 apamin, peptide 401, adolapin 등의 성분이라고 하였다⁴.

본 연구에서는 *Mycobacterium butyricum*으로 관절염을 인위적으로 유발한 랫드에 출방(성충 변태)후 15일된 이탈리아 꿀벌인 일벌로 관절염의 치료 효과를 연구한 바 이를 보고하고자 한다.

재료 및 방법

공시동물

한국화학연구소 안전성연구센터 실험동물연구실에서 분양받은 5주령의 약 181.7±15.1 g인 Sprague-Dawley계 수컷 랫드 90두를 1주일간 실험 환경에 적응시킨 후 실험 동물로 공시하였다. 실험기간 동안 공시동물은 랫드용 사료(삼양사료주식회사)와 음수는 자유롭게 섭취하도록 하였다.

실험약물

관절염의 유발은 Chang 등³의 방법으로 complete Freund's adjuvant(CFA)로 *Mycobacterium butyricum*(Life Technologies, USA, Lot No. 1008626)을 랫드 우측 후지 발바닥에 마리당 0.1 ml를 투여하여 인위적으로 관절염을 유발시켰다. CFA 투여 14일 후에 실험군인 prednisolone(한국업존, 델타-코테프) 투여군은 경구(10 mg/kg)로 투여하였고 생봉독 처치군은 출방후 15일된 이탈리아 꿀벌(*Apis mellifera*)의 생봉을 피하로 직접하였으며, 대조군에는 생리식염수(중외제약)를 마리당 0.1 ml씩 피하로 투여하였다. 이들 약물은 2일간격으로 28일간 투여하였다.

생봉 선택

이탈리안 종 꿀벌의 일벌을 선택하였는데 일벌은 봄부터 가을까지 지속적으로 번식되어 양봉 1군당 약 2만 마리를 유지하고 있을 뿐만 아니라 독낭과 봉침이 있고, 쉽게 포획할 수가 있다. 일벌은 일령에 따라 독낭에 봉독 저장량에서 차이가 있어 외형적으로 구분하여 선택하였다. 즉 출방(성충 변태)후 15일

령 이상 성숙된 일벌은 봉침이 강하면서 봉독 주입도 잘되고, 봉독량이 많기 때문에 일벌로 선택하였다.

부종율과 파행지수 측정

랫드의 좌, 우측 후지 hock joint 부근에 유성펜으로 표시한 후 메스실린더 용기에 물을 가득 채운 후 후지를 집어넣어 물이 흘러 넘치는 양(일출량)을 측정하였다²⁵. 파행 지수는 정상은 0, 경미한 경우는 1, 심한 경우는 2, 아주 심한 파행은 3으로 기록하였다.

혈액 분석

CFA 투여 전과 투여 7일후, 14일후, 21일후, 28일 후에 ether로 랫드를 흡입 마취시킨 후 심장에서 채혈하였다. 채혈한 혈액은 EDTA 2K(녹십자의료공업)가 처리된 항응고제 용기에 보관하여 혈액화치를 혈구자동분석기(Celltac α, Nihon Koden, Japan)로 측정하였다.

병리조직표본 제작

랫드의 우측 후지 3번째 발가락을 2 cm 정도 절단한 후 10% 중성 포르말린에 고정된 후 10% formic acid(Sigma, USA)를 사용하여 실온에서 2시간 동안 탈회하였다. 자동조직 처리기(Leica EG 116, Germany)로 파라핀을 포매한 후 로타리 마이크로톰(Leica 820, Germany)으로 4 μm 절편을 제작하여 Hematoxylin & Eosin으로 염색한 후 광학현미경으로 조직 표본을 검경하였다.

통계처리

모든 실험군들의 자료들은 평균치와 표준편차를 산출한 후 Student's *t*-test로 통계적인 유의성을 검증하였다.

결 과

부종억제 효과

우측 후지의 부종은 Table 1에 나타난 바와 같이 대조군에서는 경시적으로 부종의 증가폭이 상승하는 경향을 보였지만 prednisolone 투여군은 약물 투여 7일 후부터 대조군에 비해 염증성 부종의 증가폭이 감소하는 경향을 보였고, 약물 투여 14일후에는 유의적으로 염증성 부종의 증가폭이 감소하였다($p < 0.05$). 생봉독 처치군은 prednisolone 투여군과 같이 부종 억제효과를 보였다.

Table 1. Changes of right hind paw volume in arthritic rats after prednisolone and honeybee venom administration (Unit : ml)

Group	Days after CFA treatment ^a				
	0	7	14	21	28
Control	2.57±0.40	3.19±0.01	3.25±0.20	3.83±0.93	4.48±0.66
Prednisolone	2.59±0.07	3.11±0.11	3.18±0.18	3.80±1.00	3.36±0.10*
Honeybee venom	2.57±0.05	3.23±0.10	3.28±0.14	3.85±1.09	3.49±0.06

Data are expressed as mean±S.D. (n=5)

Significant differences as compared with control group: *p<0.05

a: All rats were given with therapeutic drugs on day 14 after treatment of CFA.

Table 2. Changes of left hind paw volume in arthritic rats after prednisolone and honeybee venom administration (Unit : ml)

Group	Days after CFA treatment ^a				
	0	7	14	21	28
Control	2.57±0.16	2.65±0.05	2.67±0.05	2.92±0.10	3.22±0.16
Prednisolone	2.60±0.15	2.66±0.14	2.67±0.17	2.88±0.09	2.83±0.03*
Honeybee venom	2.56±0.06	2.68±0.03	2.72±0.12	2.88±0.30	2.84±0.04*

Data are expressed as mean±S.D. (n=5)

Significant differences as compared with control: *p<0.05

a: All rats were given with therapeutic drugs on day 14 after treatment of CFA.

좌측 후지의 염증성 부종은 Table 2에 나타난 바와 같이 대조군은 경시적으로 염증성 부종이 현저하게 증가하는 경향을 보였지만, prednisolone 투여군과 생봉독 처치군은 대조군에 비해 약물 투여 후부터 부종이 증가하는 폭이 감소하는 경향을 보였고, 약물 투여 14일 후에 prednisolone 투여군과 생봉독 처치군에서 염증성 부종의 증가폭이 대조군에 비해 유의적인 감소를 보였다(p<0.05).

파행 지수

Fig 1에서 보는 바와 같이 대조군은 CFA 투여 후부터 파행 지수가 점차 증가하는 경향이었지만, prednisolone 투여군과 생봉독 처치군에서는 약물 투여 후부터 파행의 지수가 현저히 감소하는 경향을 보였다.

체중의 변화

Table 3에서 보는 바와 같이 대조군은 CFA 투여 28일 후에는 체중이 감소하는 경향을 보였지만, prednisolone 투여군과 생봉독 처치군들은 경시적으로 체중이 증가하는 경향을 보였고 약물투여 14일후인 CFA 투여 28일에는 대조군과 비교하여 볼 때 통계적인 유의차가 인정되었다(p<0.05).

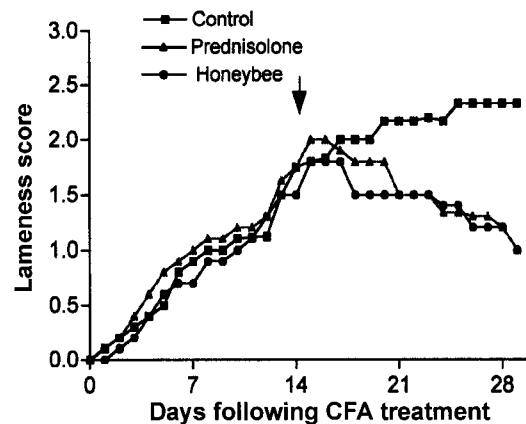


Fig. 1. Lameness score in rats with adjuvant arthritis (Grade: 0-plain, 1-mild, 2-moderate, 3-severe). Arrow: start of prednisolone and honeybee venom administration

혈액상 소견

Fig 2~5에서 보는 바와 같이 혈액상 소견에서 대조군은 경시적으로 백혈구 수가 상승하는 경향이었지만 prednisolone 투여군과 생봉독 처치군은 약물 투여 14일 후에는 대조군에 비해 통계적인 유의차가 인정되었다(p<0.01). 적혈구와 hemoglobin, Hct는 대조군과 약물 투여군 사이에 통계적인 유의차는 인정되지 않았다.

Table 3. Changes of body weight in arthritic rats after prednisolone and honeybee venom administration (Unit : g)

Group	Days after CFA treatment ^a				
	0	7	14	21	28
Control	183.7±10.2	231.6±12.8	270.9±16.2	285.2±44.6	261.1±38.5
Prednisolone	183.9±20.9	234.4±25.6	282.6±30.7	310.5±53.4	335.1±44.4*
Honeybee venom	179.8±11.8	230.4±12.5	279.2±13.1	316.6±25.3	323.2±31.2*

Data are expressed as mean±S.D. (n=10)

Significant differences as compared with control. *p<0.05

a : all rats were given with therapeutic drugs on day 14 after treatment of CFA.

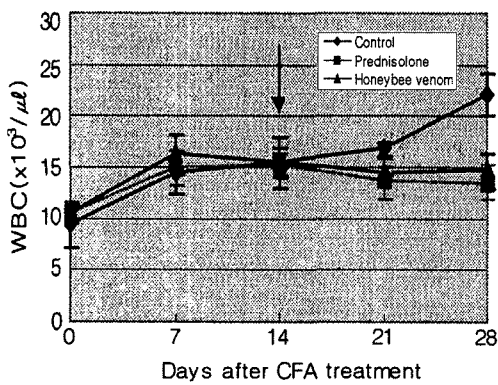


Fig 2. Changes of total WBC count after therapeutic drugs administration (**p<0.01) (arrow: start of drugs administration).

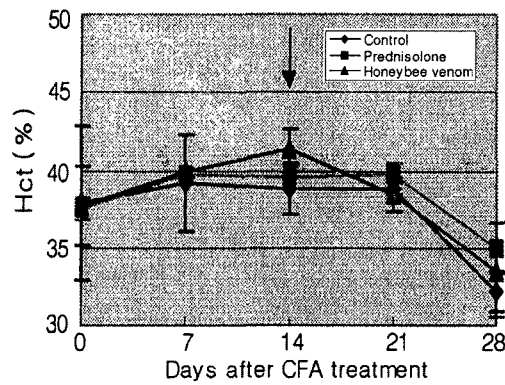


Fig 4. Changes of Hct after therapeutic drugs administration (*p<0.05) (arrow: start of drugs administration).

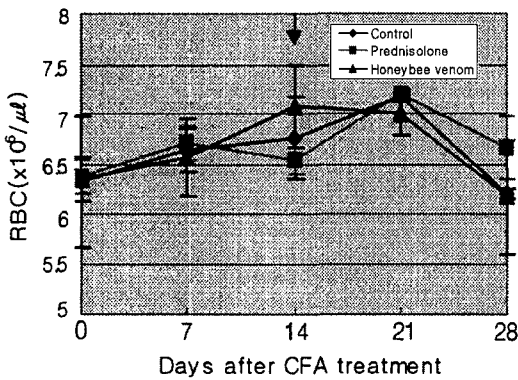


Fig 3. Changes of RBC count after therapeutic drugs administration (arrow: start of drugs administration).

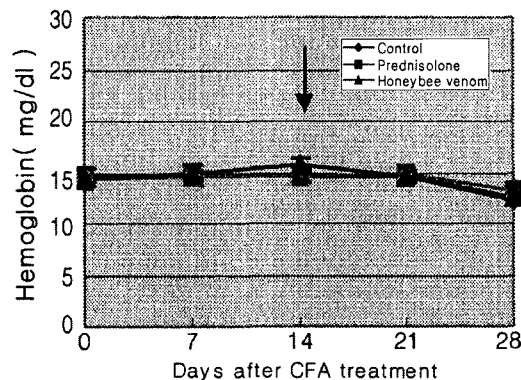


Fig 5. Changes of Hemoglobin after therapeutic drug administration (arrow: start of drugs administration).

병리조직학적 소견

생리 식염수를 투여한 대조군은 Fig 6에서 보는 바와 같이 염증세포의 침윤, 관절강의 섬유증, 관절 연골과 골단 성장판이 심하게 손상되었고 관절내 경고한 물질이 침착되어 관절 강직증 소견을 보였다.

Prednisolone 투여군은 Fig 7에 나타난 바와 같이

prednisolone 투여 14일 후에는 대조군보다 다형핵 백혈구와 림프구의 침윤 상태가 다소 감소하였으며, 관절 연골과 골단 성장판의 파괴 정도도 감소된 소견을 보였다. 생봉독 처치군은 그림 8에서 보는 바와 같이 prednisolone 투여군과 같이 대조군보다 관절 연골의 침식과 골단 성장판의 파괴 정도, 염증

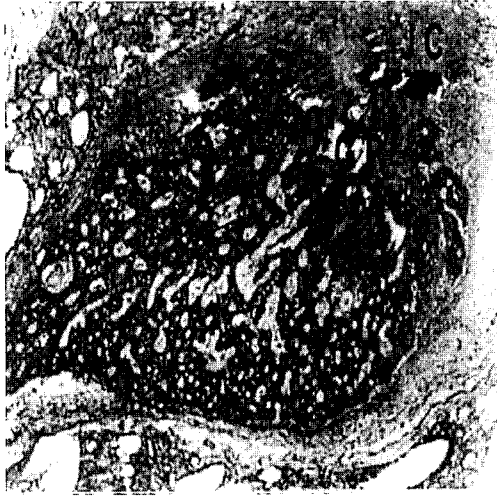

Fig 6. This micrograph illustrates interphalangeal joint of rat hind paw on day 14 after physiological saline injection. Inflammatory cell infiltration and fibrosis of the joint capsule were observed. GP: epiphyseal growth plate, JC: joint cavity, H & E, ×40.

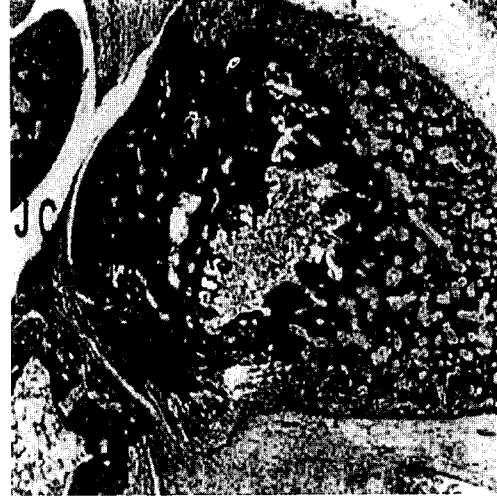

Fig 8. This micrograph shows interphalangeal joint of rat hind paw on day 14 after natural honeybee venom administration. Erosions of articular cartilage and inflammatory cell infiltrations after natural bee venom treatment was effectively suppressed. AC: articular cartilage, JC: joint cavity, GP: epiphyseal growth plate, H&E, ×40.

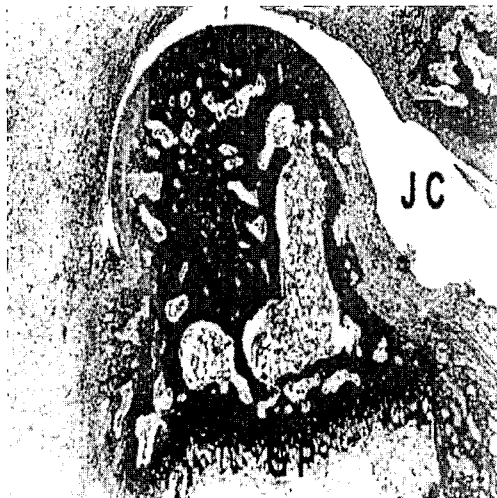


Fig 7. This micrograph demonstrates interphalangeal joint of rat hind paw on day 14 after prednisolone treatment. Erosions of articular cartilage and infiltration of inflammatory cells were decreased. AC: articular cartilage, JC: joint cavity, GP: epiphyseal growth plate, H & E, ×40.

세포의 침윤이 현저히 감소된 소견을 보였다.

고 찰

현대 의학에서 가장 난치병의 하나인 관절염은 그

동안 수많은 약품들이 개발되어 왔지만 불행하게도 아직까지 완전한 치료 약물이 없는 것으로 보고되어 있다. 근래 이에 대한 연구로 봉독이 효과가 있는 것으로 보고되어 있다²³.

꿀벌의 독은 독낭에 저장되어 있는데 출방 후 지속적으로 증가하여 출방 15일의 일벌에 약 0.3 mg의 봉독이 있다고 한다²⁴. 봉독의 주성분인 melittin의 양은 출방 후 4주령까지 증가되어 약 500 µg이 존재하고, 5~6주령에는 약 250 µg으로 감소되는데 출방 후 1~2주령에서 가장 활발히 합성된다고 한다¹⁶. 봉독의 성분에서 melittin과 apamin, mast cell degranulation-peptide(MCD-peptide), adolapin 등이 항염증 작용을 주로 한다고 하였다⁴.

Melittin은 봉독의 주성분으로 뇌하수체와 부신체계를 자극하여 카테콜라민과 코티손을 산출하고, 리소솜의 세포막을 안정화시켜 항염증 작용을 한다고 하였다^{5,6}. Vick 등²⁰은 봉독을 투여하면 혈중의 cortisol은 8~12시간 동안 점차 증가하였다가 점점 감소하여 24~48시간 후에는 처음과 같은 수준으로 회복하며, 봉독을 재투여하면 25~30일간 유지된다고 한다. Dunn 등⁶은 melittin을 투여하면 corticosteroid는 3일간 증가하는데, 4일 후에 재투여하면 8일 동안 증가한다고 한다. Oren과 Shai¹⁴는 melittin의 항염증 작용에 의해 그람 양성균과 그람 음성균을 완전히 용

해한다고 하는데, Matsuzaki¹²는 항세균 작용의 기전은 melittin이 세균의 세포막에 지방 친화력이 높아 세포막에 존재하는 공(pore)를 통하여 전위하면서 작용한다고 하였다.

Apamin은 건조 봉독의 2~3%이지만 그 신경독 작용 때문에 널리 알려져 있는데 멜라틴과 마찬가지로 뇌하수체-부신체계를 자극하여 코티손 분비를 증가하여 항염증 효과가 있다고 하였다²⁰.

Hanson 등⁸은 MCD-peptide는 hydrocortisone보다 100배 이상 항염증 작용이 있다고 하였다. Martin과 Hartter¹¹은 MCD-peptide 자체는 히스타민을 방출하여 염증반응을 일으키지만 고용량(1 mg/kg)에서는 prostaglandin 합성을 억제하는 강력한 항염증 작용이 있다고 하였다.

Adolapin은 prostaglandin 합성 효소인 microsomal cyclooxygenase와 혈소판에서 lipoxygenase을 억제하여 항염증 작용을 하며 비스테로이드성과 유사한 해열 작용도 있다고 하였다⁹. 관절염 치료에 adolapin(20 µg/kg)을 투여하면 다발성 관절염이 약 70% 정도 억제되지만, 고용도 용량(100 µg/kg)에서는 오히려 항염증 작용이 약화된다고 하였다²³.

Pearson 등¹⁸이 처음으로 소개한 Adjuvant arthritis는 질병의 발생 표준성과 짧은 기간에 임상병리학적으로 질병의 발달 과정을 연구할 수 있어서 가장 많이 사용하고 있는데, Orte¹과 Markwardt¹⁵는 류마티스성 관절염의 질환모델을 만들어 조직병리학적 조사, 항염증성 또는 면역억제 약물의 반응을 연구하였다. Chang 등³은 carrageenan으로 유발한 관절염의 실험에서 봉독을 피하로 투여하였을 때 용량 의존적으로 adjuvant arthritis의 발달을 억제하였고, Yiangou 등²¹은 adjuvant arthritis 랫드에 봉독을 투여한 결과 관절염이 현저하게 억제되었다고 하였다. 기존의 관절염의 치료 약물로 gold salt와 aspirin, ibuprophen, phenylbutazone 등의 비스테로이드성 약물과 cortisone, prednisone, dexamethasone 등의 스테로이드성 약물, 면역 억제제 등의 다양한 약물이 사용되고 있다¹³. 비스테로이드성 약물은 위장 계통과 신장 계통에 자극을 주고², 스테로이드성 약물은 장기간 사용하면 부신과 뇌하수체에 작용하여 기능 저하 이외에 무기력과 부종, 창상치유 지연, 면역 억제, 과도한 털의 성장, 부정맥 등의 부작용이 나타나며 스테로이드성 약물의 지속적인 사용은 관절염의 환자에게 상당한 고통을 주며, corticosteroid는 간혹 환자에게 치명적인 영향을 주기도 한다.

본 연구에서는 Pearson 등¹⁸이 Mycobacterium but-

yricum을 투여한 결과 투여한 우측 후지 뿐만 아니라 좌측 후지까지 전이되어 다발성 관절염이 발생되었다는 보고와 서로 일치하는 소견을 보였다. Butler 등¹이 약물처리 후 좌,우측 후지에서 염증성 부종을 효과적으로 억제하였다는 보고와 Chang 등³이 정제된 건조 봉독을 사용한 결과와 서로 일치되는 소견을 보였다.

Prednisolone 투여군과 생봉독 처치군이 효과적으로 파행을 억제하였는데 이는 Vick 등²⁰이 봉독은 진통작용과 항염증 작용이 있다는 결과와 서로 일치되는 소견이었으며, 최와 강²⁶이 단미창상 치유연구에서 생봉독은 창상치유에 효과적이었다고 하였다.

CFA 투여 후 모든 실험군에서 체중이 증가하였지만 대조군은 prednisolone 투여군과 생봉독 처치군에 비하여 체중의 증가폭이 적었고, CFA 투여 21일 후에는 체중의 증가폭이 실험군들에 비해 대조군이 더욱 감소하였는데 이러한 결과는 Zurier 등²²의 보고와 서로 일치되는 소견이었다. 혈액상 소견은 CFA 투여 28일 후에 대조군은 총 백혈구 수가 상당히 높은 수치를 보였지만, 실험군들은 정상 생리치 범위 내에 있었는데(Fig 2) 이는 Zurier 등²²은 봉독이 ACTH와 비슷한 작용으로 항염증 작용을 한다고 하였다. 그러나 Chang 등³은 봉독을 hydrocortisone(40 mg/kg, p.o)과 관절염의 억제 효과를 비교한 결과 정제된 건조 봉독(0.33 mg/kg)은 효과가 낮았다고 하였다.

Issekutz와 Issekutz¹⁰는 adjuvant arthritis의 병리조직학적 연구에서 관절에 다형핵 백혈구와 림프구의 침윤이 심하였다는 보고와 서로 일치하는 소견이었으며, 생봉독 처치군은 prednisolone 투여군과 같이 관절 연골의 손상, 다형핵 백혈구와 림프구의 침윤이 현저히 감소된 결과를 보여 생봉독 처치군이 관절염을 효과적으로 억제하였다.

이상의 결과에서 관절염 치료에 생봉독 처치는 prednisolone 투여군과 비슷한 관절염 치료효과를 보였고 실험기간 동안 육안적 관찰 소견에서 생봉독 투여에 따른 부작용은 관찰되지 않았지만 prednisolone을 장기간 복용하면 소화기계 장애와 면역 억제, 내인성 corticosteroid 합성 억제로 인한 질병유발과 대사작용의 억제 등의 부작용이 보고¹⁹되어 있는 바와 같이 패혈성 관절염과 만성 관절염의 치료에 대한 연구는 앞으로 더 추구하고야 할 것으로 사료된다.

결 론

Sprague-Dawley 랫드를 complete Freund's adjuvant

(CFA)로 *Mycobacterium butyricum*을 우측 후지 발 바닥에 마리당 0.1 ml씩 투여하여 관절염을 유발시킨 후 prednisolone과 생봉독을 투여한 실험군과 생리 식염수를 투여한 대조군으로 분류한 후 임상소견, 혈액 소견 및 병리조직학적 소견을 조사한 결과 다음과 같은 결론을 얻었다.

Prednisolone 투여군과 생봉독 처치군은 투여 14일 후부터 염증성 부종과 다발성 관절염의 발달이 억제되었고, 두 군 사이에 후지 부종과 파행 억제 효과는 거의 차이가 없었다. 치료 약물 투여 14일 후부터 대조군에서는 백혈구 수가 증가하는 소견을 보였지만 prednisolone 투여군과 생봉독 처치군은 현저하게 백혈구 수가 감소되었다($p < 0.01$).

병리조직학적 소견에서, prednisolone 투여군과 생봉독 처치군은 약물 투여 7일 후부터 다형핵 백혈구와 림프구의 침윤 상태가 감소되었고, 관절 연골과 골간 성장판의 파괴 정도도 감소되었다. 그러나 대조군은 prednisolone 투여군과 생봉독 처치군에 비해 관절의 인근 연부조직에 다형핵 백혈구와 림프구의 침윤 상태가 현저하게 증가하였고, 관절 연골의 심한 손상과 관절내에 경고한 물질이 침착되어 관절 강직증이 발생되었다.

참 고 문 헌

- Butler SH, Godecroy P, Besson JM, Weil-Fugazza J. A limited arthritis model for chronic pain studies in the rat. *Pain* 1992; 48(1): 73-81.
- Calin A. In common clinical usage nonsteroidal anti-inflammatory drugs infrequent produce adverse effects on the kidney. *PMID* 1983; 2(4): 485-488.
- Chang YH, Bliven ML. Anti-arthritic effect of bee venom. *Agents & Actions* 1979; 9: 205-211.
- Chen CY, Chen WX, Sun X. Comparison of anti-inflammatory, analgesic activities, anaphylactogenicity and acute toxicity between bee venom and its peptides. *Chung Kuo Chung Hsi I Chieh Ho Tsa Chih* 1993; 13(4): 226-227.
- Dunn JD, Killion JJ. Effect of melittin on pituitary-adrenal responsiveness to stress. *Acta Endocrinol (Copenh)* 1988; 119(3): 339-344.
- Dunn JD, Killion JJ. Melittin-evoked increase in plasma corticosterone levels. *Life Sci* 1988; 43(4): 335-343.
- Fennell JF, Shipman WH, Cole LJ. Antibacterial action of a bee venom fraction (melittin) against a penicillin-resistant staphylococcus and other microorganisms. *Res Dev Tech Rep* 1967; 5: 1-13.
- Hanson JM, Morley J, Soria-Herrera C. Anti-inflammatory property of 401 (MCD-peptide), a peptide from the venom of the bee *Apis mellifera*(L.) *Br J Pharmacol* 1974; 50(3): 383-392.
- Koburova KL, Michailova SG, Shkenderov SV. Further investigation on the antiinflammatory properties of adolapin-bee venom polypeptide. *Acta Physiol Pharmacol Bulg* 1985; 11(2): 50-55.
- Issekutz AC, Issekutz TB. Quantitation and kinetics of polymorphonuclear leukocyte and lymphocyte accumulation in joints during adjuvant arthritis in the rat. *Clin Immunol Immunopathol* 1991; 61(3): 436-447.
- Martin W, Hartter P. Basic peptides in bee venom, VI. Structure-activity studies on the anti-inflammatory effects of derivatives and fragments of the MCD-peptide. *Hoppe Seylers Z Physiol Chem* 1980; 361(4): 525-535.
- Matsuzaki K. Molecular action mechanisms and membrane recognition of membrane-acting antimicrobial peptide. *Yakugaku Zasshi* 1997; 117(5): 253-264.
- Menninger H. A 36 month comparative trial of methotrexate and gold sodium thiomalate in the treatment of early active and erosive rheumatoid arthritis. *Br J Rheumatol* 1998; 37(10): 1060-1068.
- Oren Z, Shai Y. Selective lysis of bacteria but not mammalian cells by diastereomers of melittin: structure-fraction study. *Biochemistry* 1997; 36(7): 1826-1835.
- Ortel S, Markwardt P. Untersuchungen über die antibakteriellen Eigenschaften des Bienengiftes. *Pharmazie* 1955; 10(12): 743-756.
- Owen MD, Pfaff LA. Melittin synthesis in the venom system of the honey bee (*Apis mellifera* L.) *Toxicon* 1995; 33(9): 1181-1188.
- Owen MD, Pfaff LA, Reisman RE, Wypych J. Phospholipase A2 in venom extracts from honey bees (*Apis mellifera* L.) of different ages. *Toxicon* 1990; 28(7): 813-820.
- Pearson CM. Development of arthritis, peri-arthritis and prostaticitis in rats given adjuvant. *Proc Soc Exp Biol* 1959; 91: 95-101.
- Rang HG, Dale MM. *Pharmacology*, second edition. Churchill Livingstone, 1996: 508-518.
- Vick J, Brooks B, Shipman W. Therapeutic applications of bee venom and its components in the dog. *American Bee Journal* 1972; 11: 414-416.
- Yiangou M, Kondaris C, Victoratos P, Hadjipitrou-Kourounakis L. Modulation of alpha 1-acid glycoprotein (AGP) gene induction following honey bee venom administration to adjuvant arthritis (AA) rats; possible role of AGP on AA development. *Clinical & Experimental Immunology* 1993; 94(1): 156-162.

22. Zurier RB, Mitnick H, Bloomgarden D, Weissmann G. Effect of bee venom on experimental arthritis. *Ann Rheum Dis* 1973; 32(5): 166-470.
23. 김문호. 봉독 요법과 봉침 요법. 한국교육기획, 1992: 20-103.
24. 김병호외 11인. 최신 양봉학. 선진문화사, 1996: 27-33.
25. 수의약리학 및 독성학 강의담당 교수협의회편. 수의약리학 실험실습. 경북대학교 출판부, 1994: 139-141.
26. 최석화, 강성수. 단미 창상의 생봉독 요법. 한국임상수의학회지 1998; 15(2): 247-250.