

## 세균감염에 의한 초생타조(*Struthio camelus camelus*)의 쇠약 증후군의 발생 증례

육현수, 김영진, 도홍기, 노수일, 김범석\*, 임채웅\*

전라북도 축산진흥연구소, 전북대학교 생체안전성연구소\*

### Ostrich chick fading syndrome(OCFS) caused by bacterial infection of farmed ostrich chicks

Hyun-Su Yuk, Young-Jin Kim, Hong-Ki Do, Soo-Il Roh,  
Bum-Seok Kim\*, Chae-Woong Lim\*

*Chonbuk Livestock Development and Research Institute,  
Bio-Safety Research Institute, Chonbuk National University\**

#### Abstract

The most common cause of death is ostrich chick fading syndrome(OCFS), which is due to bacterial infection during artificial incubation and hatching. Six farmed ostrich chicks aged 3 and 10 days in Chonbuk province, were submitted to Chonbuk Livestock Development and Research Institute for necropsy. Clinically, birds showed hair loss, ocular exudate, lethargy, diarrhea, and subsequently died 3-5 days after onset of clinical signs. Grossly, umbilicus was enlarged. White-yellowish purulent nodules were scattered on the lung and the membrane of air-sac was thickened and had inflamed exudate on the surface in two chicks that died 3 days after hatching. In 10 days-old chick, intestine was shown redding segmentally. Yolk sac was still retarded and its surface was partially hemorrhagic. The synovial fluid of the leg was yellowish. Microscopically, multifocal purulent exudates were scattered on the lung. Capillary microthrombi in the glomerulus were prominent and tubular epithelia were necrotic. Necrotic hepatocytes were scattered and intestine were congested. Microbiologically, *Pseudomonas* sp and/or *E coli* were isolated from air-sac, lung and/or liver. This case suggests that poor hygiene during artificial incubation, hatching or in the first week after hatching may cause high mortality of the ostrich chicks.

---

Key Words : Ostrich, Bacterial infection, Mortality

## 서 론

타조는 아프리카가 원산지이며 에뮤(Emu), 화식초(Cassowary), 레아(Rhea), 키위(Kiwi)와 같은 하늘을 날지 못하는 주조류(Ratite)에 속하며 세계에서 가장 큰 조류이다. 타조는 *Struthionidae*종, *Struthio*속, *Struthio camelus*과에 속하며 *Struthio camelus camelus*(북아프리카 붉은 목 타조), *Struthio camelus massaicus*(동아프리카 붉은 목 타조), *Struthio camelus molybdophanes*(소말리아 푸른 목 타조), *Struthio camelus australis*(호주 푸른 목 타조)가 있고 그 외에 교잡종이 있다<sup>1)</sup>.

타조의 사육은 100여년의 역사를 가지고 있다. 처음 1863년 남아프리카의 Karoo와 Eastern Cape에서 사육이 시작되었고, 호주에서는 1881년에 Cawler 근처에 농장을 설립한 후 정부로부터 타조산업의 육성을 위해 대지를 임대해주는 등 적극적인 노력을 하였으며 1905년에 뉴사우스 웨일즈에 대규모 농장이 들어섰다<sup>2)</sup>.

초기 타조산업의 양상은 주로 타조털의 생산과 판매에 기반을 두다가 1, 2차 세계대전으로 붕괴되고 말았다. 이후 타조 가죽과 육류의 생산으로 호주, 남아공 이외에도 몇몇 나라에서 재부상하기 시작하였다. 세계의 타조사육에 대해서는 구체적으로 알려진 자료가 많지 않다. 근래의 타조 도축수는 1996년에 344,000여 마리에 이르렀다<sup>3)</sup>.

과거 10여년간 많은 두수의 타조 및 종란이 세계 각국간에 교역되어져 왔으며 우리나라에서도 1997년 하반기에 타조수입이 허용되면서 최근 캐나다, 미국, 호주 등지에서 성타조, 초생추, 혹은 종란이 수입되어 사육농가가 급격히 늘고 있는 추세이다.

농가에서의 타조 수입시에는, 수출국의 타조 농가가 보유하고 있는 타조품종은 물론이고 개체마다 타조의 형질에 대하여 정확한 특성을 알아야 하고, 수출·입 과정에서 정부 검역수의 사의 철저한 건강상태의 검사 등이 필수적이다. 그러나 대부분의 축주들이 타조에 대한 경험이 없을 뿐만 아니라 사양과 설비기술 부족 등으로 부화율은 매우 낮고 폐사율이 높아 어려움을

겪고 있다. 수의사 역시 타조질병에 대한 경험이 없어서 현재로서는 타조 산업에 대한 기대만 많지 실제로 과학적인 사양기술이나 질병에 대한 접근 등 아직은 기본틀이 마련되어 있지 않다.

본 예는 전북 축산진흥연구소 관내 지역의 성타조 62수, 육성 및 초생타조 100여수를 사육하던 농장에서 발생한 것으로, 부화후부터 약 2주령 전후의 타조가 식욕절폐, 원기소실, 설사 및 폐사되는 초생타조 5수가 병성감정 의뢰되어 그 검사 결과를 보고하고자 한다.

## 증 례

전북 본소 관내 부안군의 타조사육 농장에서 1999년 1월에 북아프리카 붉은목 타조(*Struthio camelus camelus*) 6수가 병성감정 의뢰되었다. 주요 임상증상으로는 활력이 없고 안구에 삼출물이 있으며, 일부는 설사를 하다 폐사하였다. 외관상으로 두부와 몸체 일부에서 깃털이 빠진 상태였다. 이들 중 4수는 부화 후 3일령 (2수는 이환, 2수는 폐사)이었고 2수 (폐사)는 10일령으로 자체 부화한 타조였다. 3일령 1수는 항생제 투여를 위한 실험치료를 하기 위하여 부검에서 제외하였다. 부검은 일반적 술식에 준하여 육안적 소견을 관찰하였다.

육안적 소견상 3일령 타조에서는 기관지의 충·출혈, 폐의 충혈과 약 0.2~0.4mm의 화농성 결절이 관찰되었다(Fig 1). 기낭은 비후되어 심하게 혼탁되어 있었다(Fig 2). 간은 약간 종대되어 있고, 난황은 부분적으로 출혈 소견이 관찰되었다(Fig 3). 10일령에서는 털이 좀더 광범위하게 빠져 있었고 1예에서 경부의 피하에는 출혈성 부종이 관찰되었다. 간종대와 소장 분절성 충·출혈이 관찰되었다(Fig 4). 의뢰된 것 중 2예에서는 관절이 부어 있었고 관절강내에는 활액이 담황색의 염증성 삼출물이 관찰되었다. 그러나 3일령에서와는 다르게 기낭에 이상은 발견되지 않았다.

부검 후 실질장기는 10% 완충포르말린에 고정하였다. 고정된 조직은 일반적인 조직처리 과정을 거쳐 파라핀에 포매한 후 4 $\mu$ m의 조직

절편을 만들고, Hematoxylin-Eosin(H&E) 염색하여 광학현미경으로 관찰하였다.

조직병리학적 소견상 제대염과, 폐실질에는 다발성의 화농성 삼출물이 존재하였고 괴사물질과 호산구 염증세포가 결절 중심부에 혼재되어 있었다(Fig 5), 신장의 사구체의 모세혈관에 혈전이 관찰되었으며 상피세포는 괴사되어 탈락되었다(Fig 6). 간에는 경미한 지방변성과 염증세포 침윤이 있었으며 일부 간세포는 응고괴사되었다(Fig 7). 장관에서는 villi혈관의 울혈과 경미한 염증세포의 침윤이 고유점막층에서 관찰되었다(Fig 8).

미생물학적 검사는 부검상 병변이 보인 기낭, 폐, 간에서 무균적으로 멸균면봉에 가검물을 채취하여 배양 후 Vitek(Biomereux, France)으로 세균을 동정한 결과 기낭에서는 *Pseudomonas aeruginosa*와 *E coli*가 혼합 감염되었으며 다른 장기에서는 *P aeruginosa*가 감염되어 있었다.

실험적으로 1두에 teramycin(0.1ml/kg)을 근육주사하여 관찰하였으나 투여 후 2일째 폐사하였다. 부검소견은 위에서 언급한 바와 같이 기낭의 비후 및 혼탁과 소장외의 충·출혈이 관찰되었다.

세균의 분리·동정이 완료된 후 Mueller Hinton agar에 *E coli* 및 *Pseudomonas sp*를 도말하여 12종의 항생제에 대한 감수성시험을 한 결과 enrofloxacin, gentamicin, kanamycin, neomycin, asparaycin 등이 선정되었으며, 계절적으로 산란이 중지되는 시점이라 실험적 처리를 할 수 있는 초생 타조가 없어서 투여 효과를 볼 수는 없었다.

## 고 찰

우리나라 타조사육은 1997년 8월부터 성타조와 초생타조가 7건 (271두), 1998년에 50건 (2,838두), 1999년 3월까지 1,234두로 기아급수적으로 증가 수입되어, 국내에서 부화된 것까지 총 5천여 수가 사육되는 것으로 추산되고 있다. 뿐만아니라 98년에 36건(1,410개), 99년에 23건(2,513개)의 종란이 수입되어 부화시키고

있다.

타조사육의 붐은 증체율이 좋고, 적은 축사 건축비, 축산 분뇨량이 적어 환경오염의 우려가 다른 가축에 비해 적고, 경제수명이 30~40년이라는 점, 타조가죽과 같은 고부가가치품과 고기가 저콜레스테롤(83mg/100gm ; 닭고기, 89gm/100gm)의 건강식품으로 국제적 수요량이 급증하고 있어 타조생산품에 대한 국제적인 수요를 고려할 때 경제동물로서 사육가치가 인정되고 있다<sup>3)</sup>.

타조질병의 종류는 아직 체계적으로 알려져 있지 않으나 최근 많은 문헌들을 접할 수 있으며, 뉴캐슬병, 가금천연두, 가금인플루엔자 등 바이러스 질환, 세균, 곰팡이, 기생충성 및 영양결핍질환, 사지기형 등이 보고되고 있다<sup>4,5)</sup>. 일반적으로 6개월령 이상의 타조는 질병발생이 거의 없을 정도로 항병력이 우수한 것으로 알려져 있다<sup>6)</sup>.

그러나, 저조한 부화율과 생후 2주령 전·후로 많은 폐사가 나타나고 있다<sup>7)</sup>. 가장 큰 원인은 바로 부화전이나 부화중에 알의 감염이다<sup>8,9)</sup>. 부화시 위생은 부화기내의 오염 공기 차단, 방문자의 출입 통제, 부화란의 소독, 부란기의 소독 등이 해당된다. 이외의 부화율에 미치는 것들은 습도, 온도, 통풍, 및 발육 중지란 제거 등 여러가지 사항을 고려해야만 한다<sup>9)</sup>. 알에서 깨면 제대를 소독하고 빨리 건조시키는 것이 필수적이다. 부화하는 동안이나 부화 후 제대가 완전히 닫히지 않는 일주일 동안에 감염되어 난황염을 일으킬 수 있다<sup>6)</sup>. 부화기, 우리내 부화장 및 사육장의 비위생적인 환경으로 인한 세균 감염이 발생하는데 감염 후에 치료하는 것은 별 효력이 없으므로 철저한 위생 관리가 최선의 예방법이다.

최근에 조사된 영국의 예로 볼 때 수입종란의 부화중 폐사의 주요 원인은 18~21%가 세균이나 곰팡이에 감염되어 있었으며 알속에서 태자 위치 불안정 등으로 부화율이 50%가 되지 않았다<sup>10,11)</sup>. 미국의 경우 28~50%, 남아공에서는 35~90%이었으며 부화 중 폐사는 부화하기 전 7~14일 사이에 주로 일어나게 되며 농가에 경제적 손실을 가중시킨다고 한다<sup>12)</sup>. 우리나라

에서도 약 30% 내외의 부화율을 나타내고 있다. Terzich는 1년간 121건의 부검 예에서 어린 타조 쇠약증후군으로 2주를 전후하여 폐사한 경우가 전체의 65% (79건)에 도달하였으며<sup>19)</sup> *Pseudomonas*, *E. coli* 그리고 *Klebsiella pneumoniae*와 같은 세균이 제대, 난황, 간, 기낭 등에서 분리되어 본증례와 동일한 것으로 간주하였다.

부화기의 위생상태를 개선하고 처음 4주 동안 자주 몸무게를 달아보는 것이 새끼를 성공적으로 기를 수 있는 방법이며 이러한 방법으로도 감염 증세가 나타나기 전에 사육가가 문제점을 찾아 낼 수 있다<sup>6)</sup>.

대부분의 경우 타조 사육자들이 경험이 부족하여 부적절한 관리 및 시설에 그 원인이 있고 축주들은 수의사가 타조의 질병에 대해서 알지 못한다고 인식하고 있어서 농가 스스로 항생제를 선택하는 등 적절한 대책을 수립하기 어려운 실정이다.

본 증례는 초생타조의 세균감염에 의한 초생타조 쇠약증후군에 의한 폐사 예이었으며, 한국에서의 타조 축산이 잘 정착할 수 있도록 타조사육에 도움이 될 수 있는 사양관리와 질병에 대한 연구가 진행되어야 하겠다.

## 결 론

병성감정 의뢰된 북아프리카 붉은 목 타조 6두는 전북 축산진흥연구소 관내 타조농장에서 자체 생산한 것으로 생후 3일령과 10일령이었으며, 임상적으로 깃털이 빠지고 활력이 없으며 일부는 설사를 하다 폐사한 것이다.

부검소견상 눈에서 염증성 삼출물이 있고, 기관지 충출혈 및 폐는 다발성으로 화농성 결절이 관찰되었고 기낭은 비후되어 염증소견을 보였다. 간은 종대되어 있고 난황과 소장은 충출혈 소견이 관찰되었으며 관절염 증세를 보였다. 조직병리학적 소견상, 폐에 다발성으로 화농성 삼출물에 의한 폐렴, 신장사구체에 혈전과 상피세포괴사로 인한 신증, 지방간 및

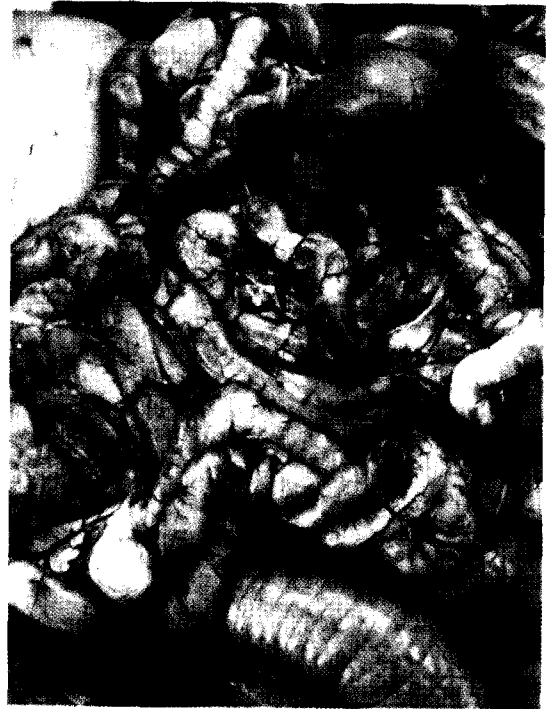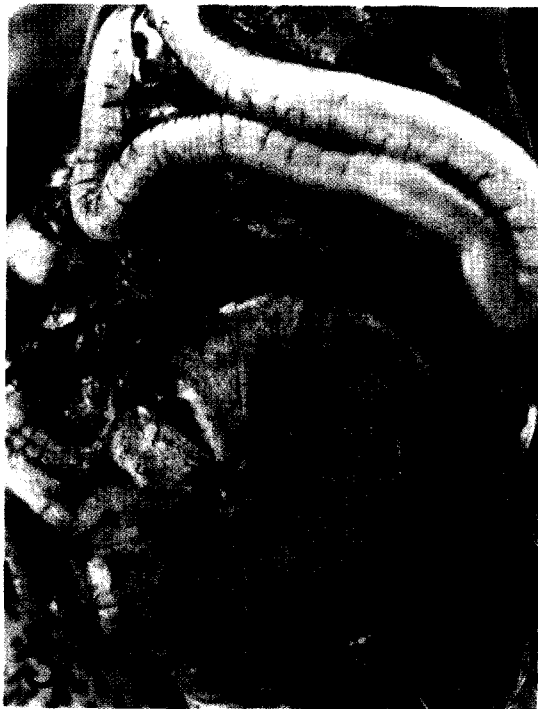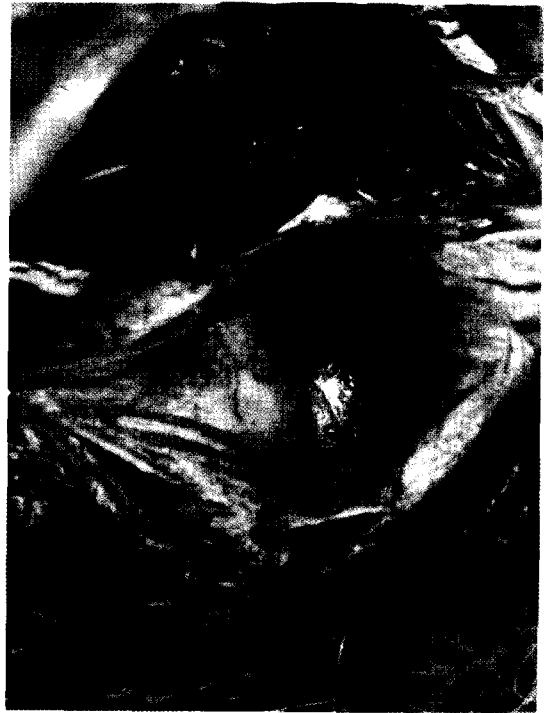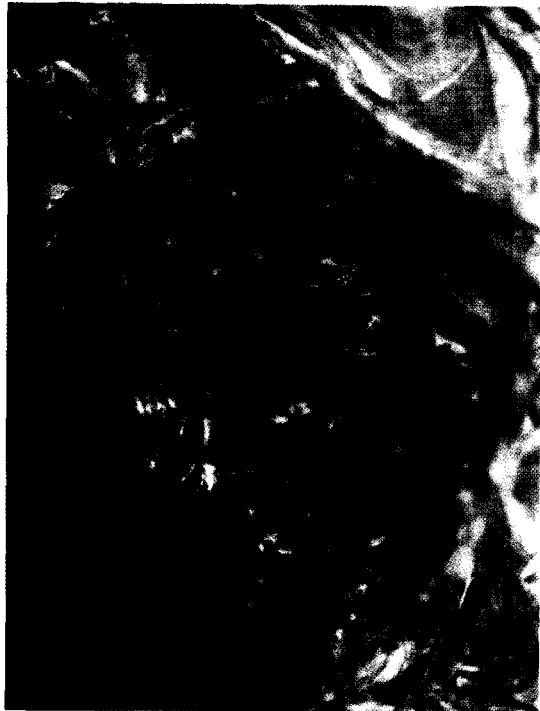소장의 울혈 등이 관찰되었다. 미생물학적으로 기낭, 폐, 간 및 심장에서 *Pseudomonas* sp와 *E. coli*가 분리되었다. 이상의 결과 기낭염, 폐렴, 난황염, 관절염등 다양한 증상을 보였으며, 본 증례는 부화기에서 부화도중 난각을 통하여, 부화후 혹은 2주 전후에 축사내의 열악한 환경으로 인하여 세균이 감염된 것으로 높은 폐사율을 나타내는 초생타조 쇠약증후군(ostrich chick fading syndrome : OCFS)이 발생된 증례이다.

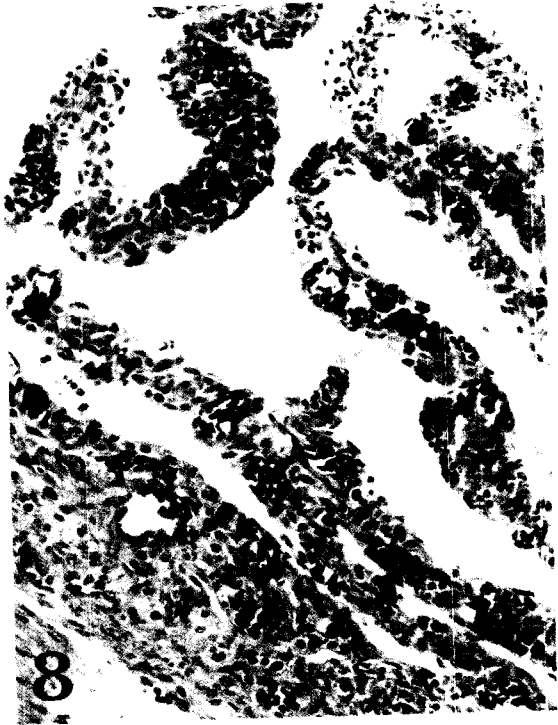
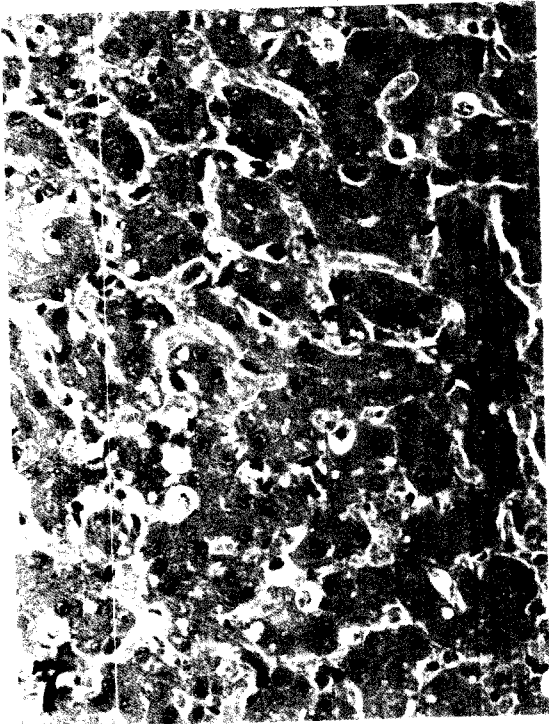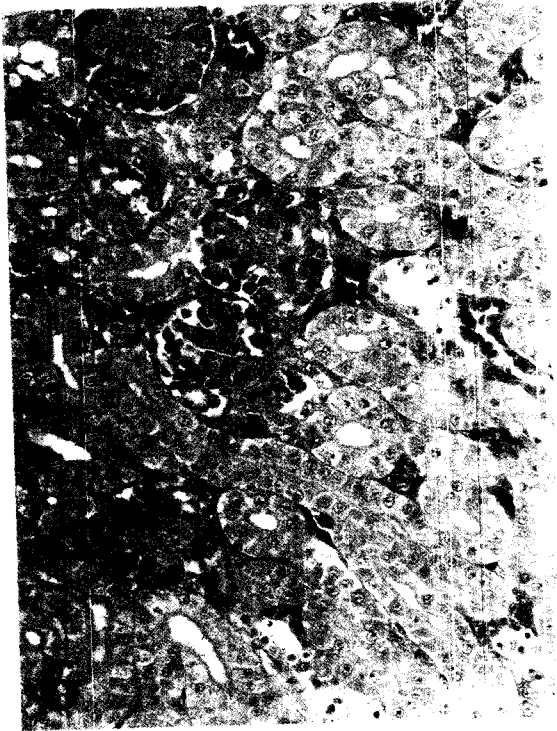
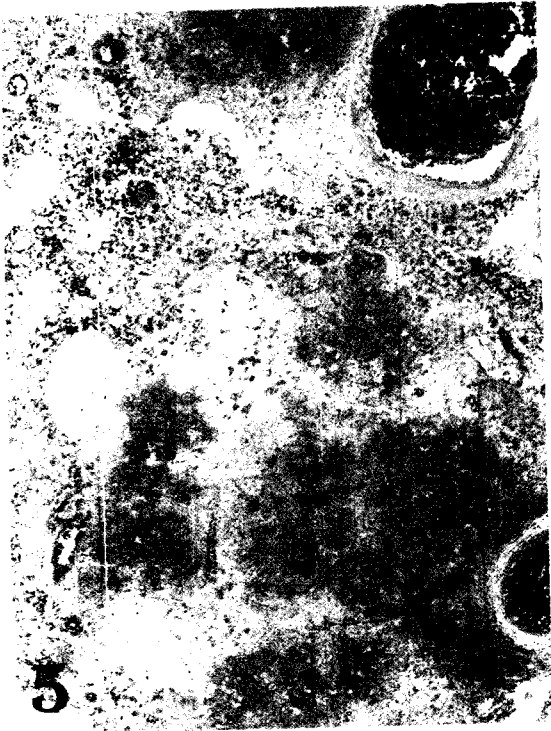
## 감사의 글

이 논문은 1999년 전북대학교 생체안전성 연구소 학술 연구비의 일부지원으로 이루어졌음 (CNU-BSRI, NO 99-02).

## Legends for Figures

- Fig 1. Lung. 3 day-old ostrich. White yellowish purulent nodules are scattered on the lung.
- Fig 2. Air sac. 3 day-old ostrich. The membrane of air sac is thickened and has inflamed exudate on the surface.
- Fig 3. Yolk sac. 3 day-old ostrich. The Yolk sac are hemorrhagic.
- Fig 4. Small intestine. 3-old ostrich. Reddening of the small intestine.
- Fig 5. Lung. Purulent exudate were multifocally scattered and mingled with necrotic cellular debris. H-E, 50.
- Fig 6. Kidney. Capillary microthrombi were shown in the glomerulus and tubular epitheliums were necrotic. H-E, 200.
- Fig 7. Liver. Slight degenerative change was seen in the liver. H-E, 300.
- Fig 8. Small intestine. Capillaries of villi and lamina propria were congested. H-E, 100.





### 참고문헌

1. Drenovatz C. 1995. History and geography. *The ratite encyclopedia, ostrich, emu, rhea*, Ratite Records Inc., Texas : 3~30.
2. Kreibich A, Sommer M. 1995. *Ostrich farm management*. Landwirtschaftsverlag Gmbh, Munster-Hiltrup : 11~13.
3. 김승룡, 채병조. 1998. 타조 사무 실무. 강원대학교출판부. 춘천 : 7~13.
4. Thomas NT. 1996. Hatchery management in ostrich production. *Ratite management, medicine, and surgery*. Krieger Publishing Comp, Florida : 59~68.
5. Momotani E, Kiryu M, Ohshiro M, et al. 1995. Granulomatous Lesions caused by *Pseudomonas aeruginosa* in the ostrich (*Struthio camelus*). *J Comp Path* 112 : 273~282.
6. Deeming DC, Ayres L. 1994. Factors affecting the rate of growth of ostrich(*Struthio camelus*) chicks in captivity. *Vet Rec* 135 : 617~622.
7. More SJ. 1996. The performances of farmed ostrich chicks in eastern Australia. *Prevent Vet Med* 29 : 91~106.
8. Deeming DC. 1996. Microbial spoilage of ostrich(*Struthio camelus*) eggs. *Brit Poult Sci* 37 : 689~693.
9. Deeming DC. 1995. Possible effect of microbial infection on yolk utilization in ostrich chicks *Vet Rec* 136 : 270~271.
10. Deeming DC, Ayres L, Ayres J. 1993. Observations on the commercial production of ostrich(*Struthio camelus*) in the United Kingdom : rearing of chicks. *Vet Rec* 132 : 627~631.
11. Deeming DC, Ayres L, Ayres J. 1993. Observations on the commercial production of ostrich(*Struthio camelus*) in the United Kingdom. *Vet Rec* 132 : 602~607.
12. Brown CR, Peinne D, Loveridge A. 1996. Mortality in near-term ostrich embryos during artificial incubation. *Brit Poult Sci* 37 : 73185.
13. Terzch M, Vanhooser S. 1993. Postmortem findings of ostriches submitted to the Oklahoma animal disease diagnostic laboratory. *Avian dis* 37 : 1136~1141.