

한국산 꿩 난관의 혈관분포에 관한 해부학적 연구

최성도 · 이영훈 · 김안식 · 양홍현
전북대학교 수의과대학 해부학교실

The Anatomical Study on the Distribution of Oviductal Vessels in Korean Native Pheasants

C. D. Choi, Y. H. Lee, I. S. Kim and H. H. Yang

Department of Anatomy, College of Veterinary Medicine,
Chonbuk National University, Chonju, Korea 561-756

ABSTRACT

The distribution of oviductal vessels of eight Korean native pheasants was observed after Latex casts of vessels. Latex was injected into thoracic aorta and posterior vena cava of these birds for cast preparation.

The results were as follows :

1. The arteries suppling oviduct of the Korean native pheasants contained A. oviductalis cranialis, media, caudalis and vaginalis. The veins drainaging oviduct were stretched along the following arteries and all of the oviductal vessels were situated on the left side of the body.
2. The anterior oviductal artery arose from the pubic artery of the left external iliac artery and distributed to the infundibulum and the magnum of the oviduct.
3. The middle oviductal artery arose from the left sciatic artery and distributed to the isthmus and shell gland of the oviduct.
4. The caudal oviductal artery arose from the left internal pudendal artery of the median sacral artery and distributed to the caudal part of uterus and the cranial part of vagina.
5. The vaginal artery arose from the left internal pudendal artery of median sacral artery and distributed to the caudal part of vagina.

(Key words : blood supply, Latex casts, oviduct, Korean native pheasants)

서론

조류의 난관은 난자의 운반과 수정 (fertilization)에 밀접한 관계가 있을 뿐만 아니라 계란의 난백 (albumen), 난각막(membranes) 및 난각(shell)의

형성에도 관여하므로 기능적으로 중요한 장기이다 (Hodges, 1974; 田中, 1976; Nickel, 1977; Gilbert, 1981; Freeman, 1983; 林동, 1994).

조류난관의 혈관분포에 관한 연구는 닭(Freedman, 1963; Hodges, 1965; 西田, 1971; King, 1975; Fujii, 1981; 羅克, 1983. 進藤, 1986.), 오리

본 연구는 1999년도 전북대학교 생체안전성연구소 일부 지원으로 연구되었음.

(Hodges, 1965; 李維宙, 1986; 林大誠, 1994.), 칠면조(Hodges, 1965)와 거위(Gilbert와 Lorenz, 1966)에서 보고되어 있고 조류의 난관에 분포하는 혈관에 관한 적합한 명칭은 King(1975)에 의해서 처음으로 자세하게 보고되었다. 이와 같은 연구결과를 살펴보면 조류의 기본적인 혈관분포는 중간에는 일정하지만 중간간의 각 개체 사이에는 약간의 차이가 나타난다고 보고되어 있다. 그러나 난관의 혈관분포에 관한 연구는 대부분이 닭, 오리와 같은 가금에 국한되어 있고 이들의 연구가 각종 조류에 동일하게 적용되는지는 잘 알려져 있지 않다. 또한 계절번식하는 야생조류의 난관 혈관분포에 관한 연구는 매우 희소하며, 특히 한국산 꿩의 난관 혈관분포에 관한 연구보고는 찾아볼 수 없다.

따라서 한국산 암꿩을 대상으로 난관의 혈관분포를 해부학적으로 관찰하였다.

재료 및 방법

번식기인 5월에 산란한 꿩알을 구입하여 전북대학교 수의과대학 해부학교실에서 인공부화시킨 후 사육하면서 성성숙이 이루어진 암꿩(부화후 22~24개월

령) 8수를 실험에 사용하였다. 혈관관류주입표본을 제작하기 위하여 Xylazine(1ml/kg)를 근육주사하여 마취시킨 후, 혈관내 혈액응고를 방지하기 위하여 척골쪽피부정맥(cutaneous ulnar vein)에 Heparin(2,000~2,500 units/kg)을 주사하고 20분후에 흉강을 절개하여 우측심방으로 방혈하여 희생시켰다. 이어서 0.75% 생리식염수를 가슴대동맥으로 관류하여 혈관내의 잔류혈액을 깨끗이 씻어낸 다음 가슴대동맥과 후대정맥으로 직접 Latex를 주입하고, 7일간 10% 포르말린에 후고정을 실시하여 혈관관류주입표본을 제작한 후 육안 또는 실체현미경하에서 관찰하고 사진촬영을 하였다.

결 과

성숙 한국산 꿩의 난관은 복강의 왼쪽에서만 볼 수 있으며 등쪽은 얇고 주름진 등쪽인대(dorsal ligament)에 의하여 복강의 등쪽 표면에 매달려 있으며, 배쪽은 배쪽인대(ventral ligament)로 연결되어 있는 잘 발달된 나선상인 관상기관이다. 번식기 난관의 길이는 약 40cm 정도이고 좌측 복강의 대부분을 차지하고 있으며, 비번식기 난관의 길이는 위축되어 길이

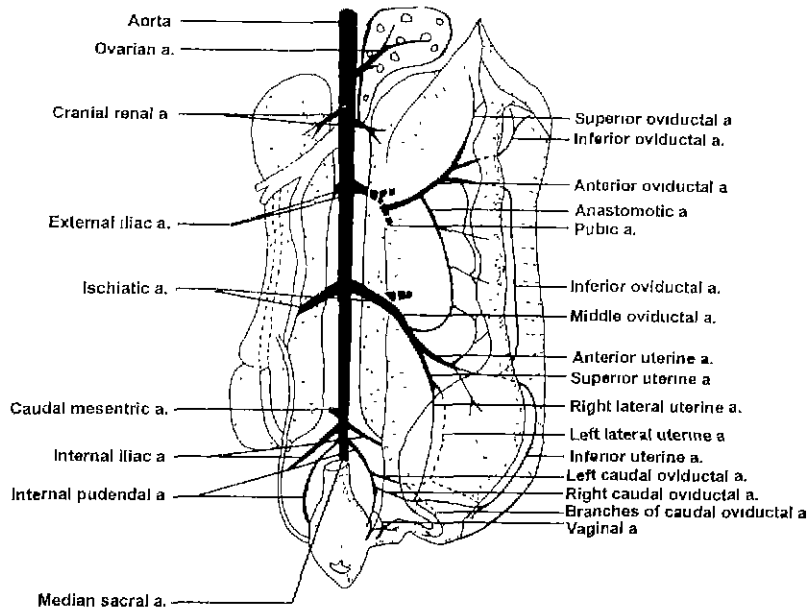


Figure 1. The schematic drawing of the arterial supply to the oviduct of Korean native pheasants.



Abbreviations in the figures


I : infundibulum, M : magnum, IS : isthmus,
U : uterus, V : vagina

Figure 2. The ventral view of the main abdominal blood vessels and the branches supplying the oviduct in the non-laying pheasants. A : anterior oviductal artery, B : middle oviductal artery, C : caudal oviductal artery, D : vaginal artery.

가 약 10cm이고 좌측복강의 위 공간을 차지하고 있었다(Figure 2~4).

난관은 난소로부터 가까운 깔때기(infundibulum), 팽대부(magnum), 협부(isthmus), 자궁부(uterus) 또는 난각샘(shell gland)과 질(vagina)로 나누어진다. 깔때기부위는 난관 앞쪽의 깔때기 모양을 한 부분이며, 난관벽은 매우 얇다. 팽대부는 깔때기와 연속된 외경이 큰 부분이며 협부는 팽대부와 타원형인 자궁 사이에 있는 팽대부보다 외경이 작은 부분이다. 질부는 자궁과 배설강을 연결하는 외경이 작고 S자상 만곡을 가지고 있는 부위이다(Figure 1~3).

난관에 분포하는 주요 동맥은 앞쪽난관동맥(anter-



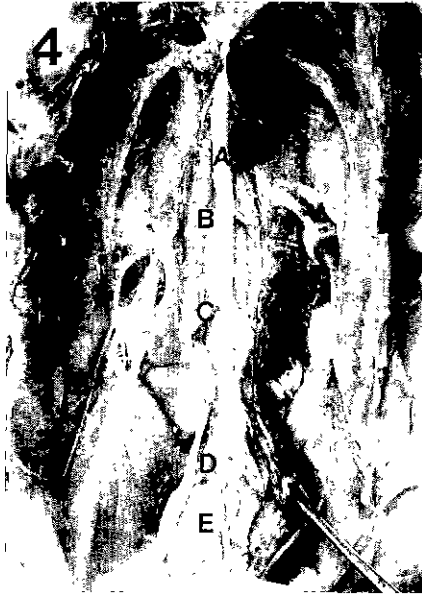
Abbreviations in the figures

I : infundibulum, M : magnum, IS : isthmus,
U : uterus, V : vagina

Figure 3. The ventral view of the oviduct and the branches supplying the oviduct in the laying pheasants. A : anterior oviductal artery and vein,

중간난관동맥(middle oviductal artery), 뒤쪽난관동맥(caudal oviductal artery)과 질동맥(vaginal artery) 등 네가지 동맥이 분포된 것으로 관찰되었다(Figure 1, 2).

앞쪽난관동맥은 왼쪽나팔장골동맥(left external iliac artery)의 치골동맥(pubic artery)에서 기원하여 왼쪽 신장표면을 통과하여 등쪽난관인대에 진입한다. 이후 앞쪽난관동맥은 일반적으로 먼저 뒤쪽으로 문합동맥(anastomotic artery)을 분지하고, 팽대부 앞쪽 등쪽에서 깔때기부의 등쪽과 난관팽대부의 등쪽으로 향하는 작은 동맥을 분지하여 난관위동맥(superior oviductal artery)을 형성한다. 앞쪽난관동맥은 계속 아래로 주행하여 팽대부의 왼쪽난관벽을 돌아 난관배쪽인대에 진입한 뒤 앞, 뒤 두가지 동맥으로 분지되어 난관아래동맥(inferior oviductal artery)을



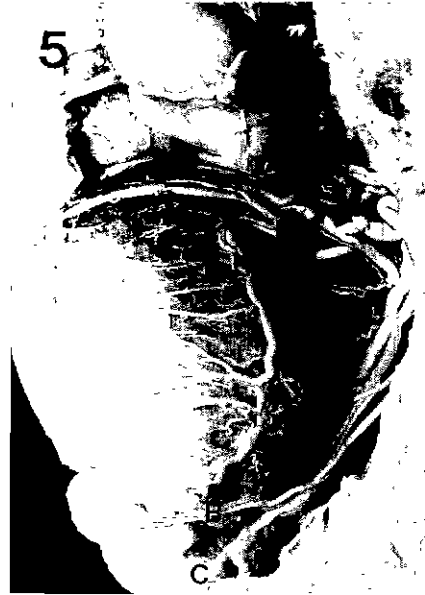Abbreviations in the figures

I : infundibulum, M : magnum, IS : isthmus,
U : uterus, V : vagina

Figure 4. The ventral view of the main abdominal artery and the branches supplying the oviduct in the non-laying pheasants. A : aorta, B : external iliac artery, C : ischiatic artery, D : internal iliac artery, E : internal pudendal artery.

형성한다. 등쪽난관동맥과 배쪽난관동맥은 규칙적인 간격으로 갈매기부, 팽대부 및 협부로 작은 동맥가지를 분지하고 이들 동맥의 분지들은 난관벽에서 서로 문합한다(Figure 1~3).

중간난관동맥은 왼쪽좌골동맥(left ischiadic artery)으로부터 기원하여 난관동쪽인대에 진입한 후 앞쪽으로 등쪽난관동맥과 문합하는 문합지를 분지한다. 이후 이 동맥은 자궁앞쪽으로 향하여 자궁부와 난관협부 이행부 근처에서 세가지로 분지한다. 그중 한가지는 앞으로 협부의 뒷부분에 분포하고, 남은 두가지는 난관자궁부의 등쪽과 배쪽으로 달린다. 등쪽분지인 자궁위동맥(superior uterine artery)은 왼쪽자궁



Abbreviations in the figures

I : infundibulum, M : magnum, IS : isthmus,
U : uterus, V : vagina

Figure 5. The lateral view of the uterus and vagina, and blood vessels supplying the uterus and vagina in the laying pheasants. A : middle oviductal artery and vein, B : left caudal oviductal artery and vein, C : vaginal artery and vein.

동맥(left uterine artery)과 오른쪽자궁동맥(right uterine artery)으로 분지하여 각각 뒤에서 기출하는 난관의 왼쪽 오른쪽난관뒤동맥과 문합하여 난관자궁부에 분포한다. 배쪽동맥분지인 앞쪽자궁동맥(anterior uterine artery)은 자궁앞쪽의 왼쪽을 감고 돌아 앞, 뒤 두 개의 동맥으로 갈라진다. 앞가지는 배쪽난관동맥과 문합하고 뒤가지는 자궁아래동맥(inferior uterine artery)이며 뒤쪽으로 뒤쪽난관동맥의 분지와 문합하여 난관자궁부에 분포한다(Figure 1, 2, 5).

뒤쪽난관동맥은 보통은 좌, 우 두 개의 동맥이 있다. 이 두 개의 동맥은 정중천골동맥(median sacral artery)에서 기원하는 왼쪽속음부동맥(left internal

Table 1. The comparison of the oviductal arterial supply of the Korean native pheasant and other birds

Species (Author)	Chicken (Freedman and Sturkie, 1963; Hodges, 1965)	Anser (Gertner, 1966)	Duck (Hodges, 1965; Lee, 1986; Lim et al. 1994)	Turkey (Hodges, 1965)	Korean native pheasant (Cut et al. 1999)
Artery(a.)					
Anterior oviductal a.	Ovarian a.	Ovarian a.	Pubic a. (branch of external iliac a. (L))	Femoral a. (branch of external iliac a. (L))	Pubic a. (branch of external iliac a. (L))
Anterior accessory oviductal a.	Femoral a. (branch of external iliac a. (L), about 20% of cases)	Femoral a.	none	none	none
Middle oviductal a.	Ischiadic a. (L)	Ischiadic a. (L)	Caudal renal a. (branch of ischiadic a. (L))	Ischiadic a. (L)	ischiadic a. (L)
Caudal oviductal a.	Internal iliac a. (L)	Internal iliac a. (L)	Internal iliac a. (L)	Internal iliac a. (L)	Internal pudendal a. (L)
Vaginal a.	Internal pudendal a. (L)	Internal pudendal a. (L)	Internal pudendal a. (L)	Internal pudendal a. (L)	Internal pudendal a. (L).

puddental artery) 으로부터 기원한 후 하향하여 자궁과 질부의 연결부 근처에서 앞, 뒤 두개의 분지를 분지한 후 주된 가지는 계속 하향하여 자궁아래동맥과 혼합하여 자궁부에 분포한다. 뒤쪽난관동맥의 앞쪽분지는 자궁위동맥의 동일측의 분지와 혼합하여 주로 자궁의 측면에 분포하고 뒤쪽분지는 질 앞부분에 분포한다 (Figure 1, 2, 5).

질동맥(vaginal artery)은 왼쪽속음부동맥(left internal pudendal artery) 으로부터 기원하여 주로 질 뒷부분에 분포한다(Figure 1, 5).

난관의 정맥은 일반적으로 동맥과 동행하며 앞쪽정맥과 중간정맥은 신장뒤정맥과 합류하여 장골총정맥을 걸쳐 후대정맥으로 합류한다. 뒤쪽난관정맥과 질정맥은 신장문뒤정맥으로 합류한다(Figure 3, 5).

고찰

조류 난관의 혈관분포에 관한 연구는 주로 닭(Westphal, 1961; Freedman and Strkie, 1963 a; Hodges, 1965; Nickel et al., 1977; 西田, 1971; 進藤, 1989), 오리(Hodges, 1965; Ma, 1972; 林, 1994), 거위(Gertner, 1969), 칠면조(Hodges, 1965)와 메추라기(Fitzgerald, 1969) 등 가금에서 볼 수 있다. 그러나 꿩과 같은 야생조류의 난관혈관분포에 관한 보고는 매우 희소하며, 특히 한국산 꿩 난관의 혈관분포에 관한 연구는 찾아볼 수 없다. 따라서 본 연구에서는 한국산 꿩 난관의 혈관분포와 닭, 오리 등 가금의 난관혈관분포와 비교 검토하였다.

육안적 관찰 결과에서 나타난 것과 같이 한국산 꿩 난관의 동맥은 주로 난관앞, 중간, 뒤동맥과 질동맥등 네가지 동맥이 있다. 이 결과는 닭, 오리와 같은 가금에서의 연구결과와 기본적으로 매우 유사하다. 그러나 한국산 꿩 난관의 동맥의 기원과 분포는 Table 1, 2와 같은 일정한 차이를 보여 준다.

Table 1에서 표시한 바와 같이 한국산 꿩의 난관동맥은 오리, 칠면조와 같이 앞쪽난관결동맥(anterior accessory oviductal artery)이 존재하지 않으며 앞쪽난관동맥은 왼쪽대퇴동맥의 분지에서 기원한다. 중간난관동맥은 닭, 거위 및 칠면조와 같이 좌골동맥에서 직접 기원한다. 뒤쪽난관동맥은 다른 조류와 달리

Table 2. The comparison of oviductal arterial supply of the Korean native pheasant and other birds

Species (Author)	Chicken (Freedmen and Sturkie, 1963; Hodges, 1965)	Anser (Gertner, 1966)	Duck (Hodges, 1965; Lee, 1986; Lim et al. 1994)	Turkey (Hodges, 1965)	Korean native pheasant (Cui et al. 1998)
Artery(a.)	infundibulum and cranial of magnum.	infundibulum and cranial of magnum.	infundibulum and magnum.	infundibulum and of magnum.	infundibulum and cranial of magnum.
Anterior oviductal a.	caudal of magnum	caudal of magna	none	none	none
Anterior accessory oviductal a.	isthmus and cranial, middle of uterus	isthmus and cranial, middle of uterus	isthmus and cranial, middle of uterus	isthmus and cranial, middle of uterus	isthmus and cranial, middle of uterus
Middle oviductal a.	caudal of uterus	caudal of uterus	caudal of uterus	caudal of uterus	caudal of uterus and cranial of vaginal
Caudal oviductal a.	vaginal	vaginal	vaginal	vaginal	caudal of vaginal

질동맥과 같이 속음부동맥에서 기원한다.

Table 2는 한국산 꿩 난관동맥분포와 닭, 오리 등 기타조류의 난관혈관분포와 비교한 도표이다. 이 표에 나타난 바와 같이 앞쪽난관동맥과 질동맥을 제외하고 기타동맥의 분포는 닭, 오리, 지위와 유사하게 관찰되었다. 한국산 꿩 난관의 질부에 분포하는 동맥은 주로 두 부분에서 나온다. 하나는 뒤쪽난관동맥에서 기원하여 주로 질부앞부분에 분포하는 동맥분지이고 다른 하나는 속음부동맥에서 기원한 질동맥이다, 이동맥은 주로 질부의 뒷부분에 분포한다.

본 연구에서 한국산 꿩의 속음부동맥은 기타 조류와 달리 속장골동맥에서 분지되지 않고, 직접 정중천골동맥으로부터 기원하는 것을 관찰하였으며 난관의 정맥 분포는 다른 가금에서와 유사하였다.

난관에 분포하는 미세혈관에 관한 연구는 단지 닭에서만 보고되었다. 進藤(1986), 西田(1971) 등의 연구에 의하면 난관 각 부위 점막고유층내의 미세혈관의 분포는 부위에 따라 일정한 차이가 있음을 보고하였다. 그리고 Chakravorti와 Sadhu(1961)는 검은 솔새(Black Kite) 난관의 미세혈관분포가 닭 보다 더욱 복잡한 구조를 가지고 있다고 보고하였다. 그러므로 조류 난관의 혈관분포는 종류에 따라 일정한 차이점이 있으리라고 생각된다. 따라서 한국산 꿩 난관의 혈관 분포에 관한 미세구조적 연구도 이 실험결과와 결부시켜 보아야 할 것이다.

적 요

한국산 꿩 난관의 혈관분포를 알아보기 위하여 혈관내에 Latex를 주입하여 혈관주입주형표본을 제작하여 육안 및 실체현미경하에서 관찰하여 다음과 같은 결과를 얻었다.

1. 한국산 꿩의 난관에 분포하는 동맥은 앞쪽난관동맥(anterior oviductal artery), 중간난관동맥(middle oviductal artery)과 뒤쪽난관동맥(caudal oviductal artery)과 질동맥(vaginal artery)으로 구성되어 있고, 난관정맥은 일반적으로 동맥과 동행하며 이들 혈관 모두가 몸통의 좌측에 있다.
2. 앞쪽난관동맥은 왼쪽바깥장골동맥(left exter-

- nal iliac artery)의 치골동맥(pubic artery)에서 기원하여 난관갈때기(infundibulum)와 난관팽대부(magnum) 앞쪽부분에 분포한다.
3. 중간난관동맥은 좌골동맥(left ischiatic artery)으로부터 기원하여 주로 협부(isthmus)와 자궁(uterus)의 앞쪽부분에 혈액을 공급한다.
 4. 뒤쪽난관동맥은 일반적으로 왼쪽과 오른쪽의 뒤쪽난관동맥으로 구성되어 있으며, 정중천골동맥(median sacral artery)에서 기원하는 왼쪽속음부동맥(left internal pudendal artery)으로부터 기원하여 자궁의 뒤쪽부분과 질부의 앞부분에 분포한다.
 5. 질동맥(vaginal artery)은 왼쪽속음부동맥(left internal pudendal artery)에서 기원하여 질의 뒷부분에 분포한다.

인용문헌

- Chakravorti KP, Sadhu DP 1961 Some aspects of the histological and histochemical studies on the oviduct of the kite, *Milvus migrans govinda* Sykes. *Anat Anz* 110:160-164.
- Freedman SL, Sturkie PD 1963 Blood vessels of the chickens uterus(shell gland). *Am J Anat* 113:1-7.
- Freeman BM 1983 *Physiolgy and Biochemistry of the Domestic Fowl*. Academic press.
- Fujii S, Yoshimura Y, Okamoto T, Tamure T. 1981 The regional morphology of the infundibulum of the hens oviduct with special reference to the mechanism of the engulfing of the ovulated ovum. *J Fac Appl Biol Sci* 20:87-89.
- Gilbert AB, Reynolds ME, Lorenz FW 1966 The vascular system of the tubular sperm host gland of the domestic hen. *Poultry Sci* 45:1086.
- Gilbert AB 1981 *Form and Function in Birds*. Vol 2 Academic Press.
- Hodges RG 1965 The blood supply to the avian oviduct with special reference to the shell gland. *J Anat* 99:485-506.
- Hodges RG 1974 *The Histology of the Fowl*. Pages 347-359. Academic press.
- King AS 1975 *Aves urogenital system*. In *Sisson and Grossman's, The Anatomy of Domestic Animals*. Vol 2, 5th ed, Saunders, Philadelphia.
- Nickel R, Schummer A, Seiferle E 1977 *Anatomy of the Domestic Birds*. Paul Parey Berlin.
- 羅克 1983 *家禽解剖學 및 組織學*. Pages 124-133 福建科學出版社.
- 西田隆雄 1971 *鶏の比較解剖學的及びに局所解剖學研究, 雌性生殖器官の脈管分布について*. *日本畜産會報* 45(12): Page 446.
- 李維宙 1986 *母鴨生殖器官血管分布*. Pages 100, 中國畜牧獸醫學會動物解剖組織胚胎學第四期學術討論會. 論文摘要會編(解剖學部分).
- 林大誠 1994 *北京鴨解剖*. Pages 126-129.
- 田村達堂 1976 *家禽卵管的構造と機能*. *日畜會報* 47(6):347-353.
- 進藤順治 1986 *ニワトリ卵管の血管について*. *日本北里大學大學院 學位論文*.