

관상동맥 우회술과 말초 혈관 협착의 동맥 우회술의 동시 수술

송 현* · 이 은 상* · 유 동 곤*

=Abstract=

Simultaneous Revascularization for Coronary Artery Stenosis and Peripheral Vascular Disease.

Hyun Song, M.D.*, Eun-Sang Lee, M.D.*, Dong-Gon Yoo, M.D.*

There was no significant difference in morbidity and mortality between those that received simultaneous operation for coronary artery disease and peripheral vascular disease versus those that received coronary artery bypass graft alone. simultaneous operation is also cost effective. A 46 year-old patient with resting chest pain and intermittent claudication was diagnosed as unstable angina and Leriche's syndrome. We performed simultaneous revascularization for coronary artery stenosis with internal mammary artery and right gastroepiploic artery and a bifurcated vascular graft interposition between in the aorta, left common iliac and right femoral arteries for Leriche's syndrome. The postoperative coronary angiogram and aortogram revealed a good patency of the arterial conduits and vascular graft. He has been followed for 12 months without any problem.

(Korean J Thorac Cardiovasc Surg 1999;32:943-6)

Key word : 1. Coronary artery disease
2. Leriche syndrome

중 례

안정때 흉통과 운동때 하지의 통증을 호소하는 46세 남자가 불안정 협심증과 레리히 증후군(Leriche's syndrome)의 진단을 받고, 수술을 위해 전과되었다. 혈액검사 및 흉부 단순촬영은 정상 소견을 보였고, 심전도는 서맥을 보였다. 심초음파 검사는 측벽의 저운동성 이외에는 정상소견을 보였다. 대동맥 조영상 우측 총장골동맥의 완전 폐쇄와 좌측 장골동맥의 부분적인 협착을 보였다. 관상동맥 조영술에서는 좌전하행지의 50~60% 협착(Fig. 1) 및 우후하행지의 60% 협착(Fig. 2)이 있었다. 개복을 해야하므로 우측 위대동맥을 이

용한 관상동맥 우회술과 복부 대동맥과 양측 장골동맥 우회로 조성술을 동시에 시행하기로 하였고, 하지동맥 폐쇄로 인해 심폐우회술중 발생할 수 있는 산혈증 등을 예방하기 위하여 복부 대동맥과 양측 장골동맥 우회로 조성술을 먼저 시행하기로 하였다.

먼저 복부 중앙 절개로 복부 대동맥과 좌측 총장골동맥을, 우측 서혜부 절개로 우측 대퇴동맥을 노출시켰다. 수술 소견상 우측 총장골동맥이 기시부위부터 대퇴동맥 기시부까지 완전 폐쇄가 있었고, 좌측 장골동맥은 분지 부위에 부분적인 협착이 있었다. 수술은 하장간막동맥 직상방에 Y-자의 인조 혈관으로 근위부 문합을 시행하고 우측 서혜인대 아래

*울산대학교 의과대학 서울중앙병원 흉부외과학교실

Department of Thoracic and Cardiovascular Surgery, Asan Medical Center, College of Medicine, University of Ulsan

논문접수일 : 98년 11월 17일 심사통과일 : 99년 8월 3일

책임저자 : 송 현 (138-040) 서울특별시 송파구 풍납동 388-1, 서울중앙병원 흉부외과학교실. (Tel) 02-2224-3580, (Fax) 02-2224-6966

본 논문의 저작권 및 전자매체의 지적소유권은 대한흉부외과학회에 있다.

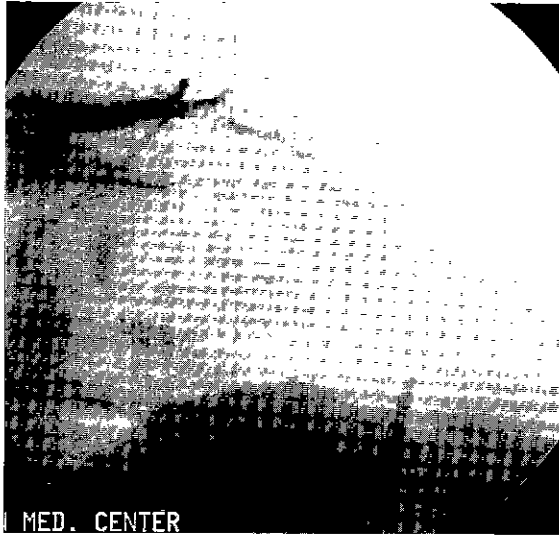

Fig. 1. Preoperative coronary angiogram showed a stenosis of the distal left anterior descending artery.

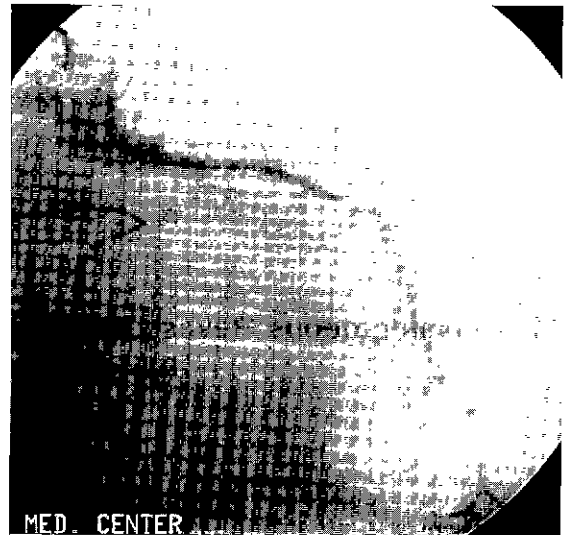


Fig. 3. Postoperative coronary angiogram showed a good blood flow through the left internal mammary artery to left anterior descending artery.

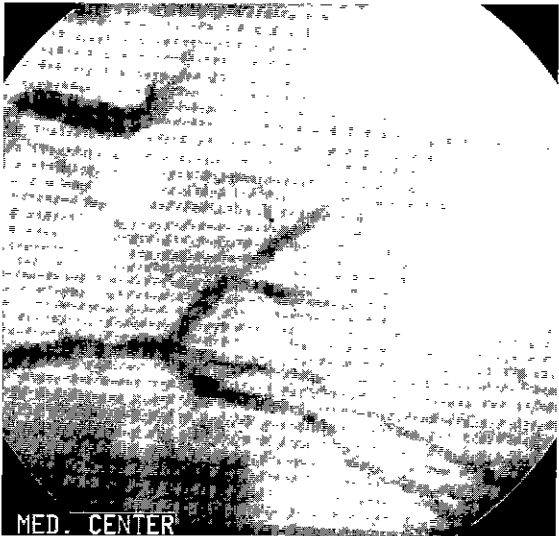

Fig. 2. Preoperative coronary angiogram showed the mid-posterior descending artery stenosis.

로 인조 혈관을 통과시켜 서혜부 절개를 통해 대퇴동맥과 문합하였다. 좌측은 장골동맥의 원위부를 절개, 죽종(atheroma)을 제거하고 인조 혈관을 문합하였다.

우측 위대망동맥(right gastroepiploic artery, RGEA)은 2 cm의 주변조직을 붙여 위대만(greater curvature)과 대망(greater omentum)으로부터 박리 하였다. 우측 위대망동맥은 직경이 1 mm 되는 부분까지 박리하여 준비하였다. 우측 위대망동맥에서 위로 분지되는 가지들은 3-0 black silk로 결찰하여 출혈이 되지않게 분리하였다. 그리고 복부 중앙 절개와 연이은 정중 흉골 절개를 통하여 좌측 내유동맥(left internal

mammary artery, LIMA)을 박리하여 준비하였다. 우측 위대망동맥을 위의 앞쪽(antegastric route)에서 횡격막에 만들어진 직경 2 cm 정도의 절개창을 통하여 심낭내로 위치하게 하였다. 우후하행지의 문합위치에 맞게 우측 위대망동맥을 절단하여 혈류 확인후 파파베린을 주입하여 준비하였다. 우측 위대망동맥은 혈류가 50 mL/min., 총길이는 25 cm였고, 동맥경화의 증후는 없었다.

통상의 방법으로 심폐기 가동을 위한 준비를 하고, 주폐동맥에 vent cannula와 대동맥에 심정지액 주입을 위한 cannula를 삽입하였다. 심폐기 가동 후 체온은 31°C로 낮추었고 대동맥 차단을 하고 심정지액을 주입하였다. 심정지후 우측 위대망동맥을 우후하행지에 7-0 Prolene 연속 봉합 방법으로 문합하였다. 좌측 내유동맥도 7-0 Prolene으로 좌전하행지의 중간부위에 문합하였다. 문합이 끝난후 대동맥 차단 겸자를 풀고 대동맥 vent로 공기를 제거하면서 체온을 올리기 시작하였다. 체온이 35.5°C에서 심폐기를 이탈하였다. 지혈을 하고 흉관을 삽입한 후 흉부와 복부의 절개 부위를 봉합하였다.

환자는 수술후 1일에 기관내 삽관을 제거하였고, 3일에 흉관을 제거하였다. 수술후 7일에 시행한 심초음파검사에서 심장기능은 정상이었다. 수술후 8일에 시행한 관상동맥 및 대동맥 조영에서 이식 혈관의 혈류는 좋았고 대동맥과 인조 혈관 문합 부위도 잘 유지되고 있었다(Fig. 3, 4, 5).

수술후 우측 위대망동맥 이식에 의한 합병증의 징후는 보이지 않았고, 수술 후 19일에 퇴원하여 12개월째 외래 추적 관찰 중이다.

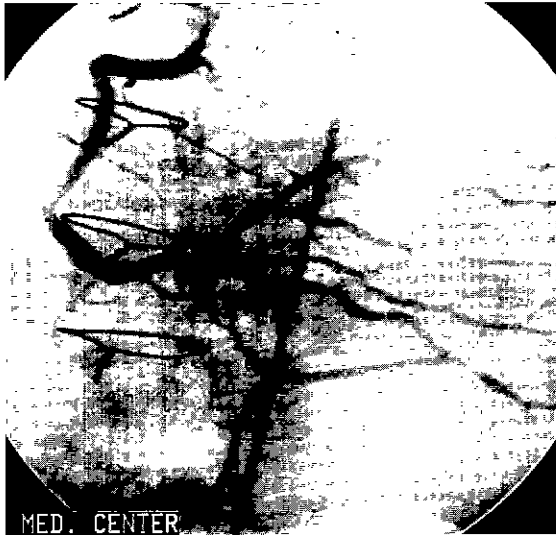


Fig. 4. Postoperative celiac angiogram showed good patency of an in-situ right gastroepiploic artery graft to right posterior descending artery

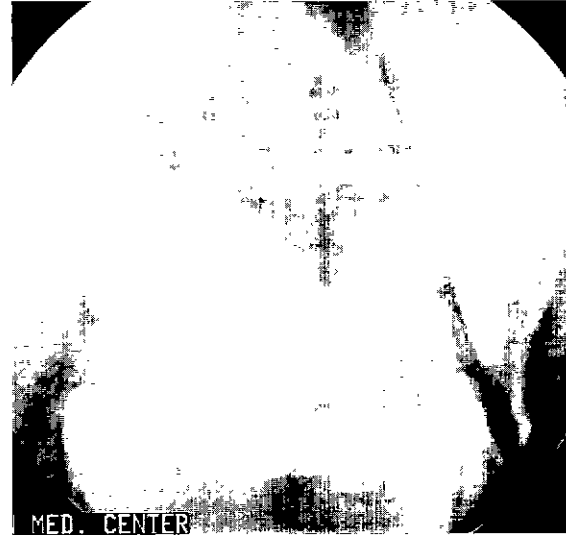

Fig. 5. Postoperative aortogram showed a good patency of the vascular graft without stenosis.

고 찰

심근재관류를 경험한 환자에서 심한 말초 혈관 질환의 유병율은 4~15%이고, 말초 혈관 질환으로 수술이 필요한 환자에서 관상동맥 질환의 유병율은 50% 이상으로 보고되고 있다¹⁾. 이 환자들의 치료에서 말초 혈관 질환 수술을 먼저 할 경우 수술 중 심근에 과도한 부하를 주게 되어 수술의 위험이 높아지고, 수술 후 심근경색 등으로 사망률(20%)과 이환율이 높다²⁾. 어떤 경우에는 안정때 하지통, 하지 괴저(gangrene) 등으로 말초 혈관 질환의 수술을 미룰 수도 없다. 관상동맥 우회술과 혈관 질환의 동시 수술은 이와 같은 위험을 상당 부분 감소시키고 경제적인 방법의 하나이다. Carrel³⁾은 관상동맥 질환과 다른동맥 질환의 동시 수술의 이환율과 조기 사망률이 관상동맥 우회술만 시행한 결과와 의미있는 차이를 보이지 않는다고 보고하였다. 이들은 관상동맥 우회술을 먼저 시행하고 심폐기 이탈 후 혈관 수술을 시행하였다. 그러나 심한 좌심부전이 있거나, 폐기능 감소가 심한 경우 또는 70세 이상의 고령의 경우에는 동시 수술보다는 단계적 교정을 하는 것이 좋다고 한다.

내유동맥이나 대복재정맥은 현재 관상동맥 우회술에서 통상적으로 사용되는 혈관이다. 특히, 내유동맥은 장기 개통률이 대복재정맥보다 우수하여 응급수술의 경우나 혈류가 좋지 않은 경우 외에는 거의 필수로 사용하고 있다. 경피적 관상동맥 성형술(percutaneous transluminal coronary angioplasty, PTCA)이 일반화 되면서 우회술을 해야할 관상동

맥의 수가 증가되고 그에 따라 혈관 도관(vascular conduit)의 수도 많아지게 되었다⁴⁾. 동맥의 개통성이 우수하다는 것이 명백하게 되면서 내유동맥 이외의 동맥도관(arterial conduit)을 찾게 되었는데, 그 중 하나가 우측 위대망동맥(right gastroepiploic artery, RGEA)이다⁴⁾. 우측 위대망동맥을 이용한 관상동맥 우회술은 1987년에 처음 소개⁵⁾되었고, 그 개통률이 내유동맥에 필적하는 것으로 보고되고 있다⁶⁾. 우측 위대망동맥의 사용으로 인한 수술 위험도의 증가는 없는 것으로 보고 되고 있다⁶⁾. 우측 위대망동맥은 관상동맥 우회술후 재수술, 내유동맥이 작거나 좁아져 있을 때, 대복재정맥을 사용할 수 없을 때 주로 사용하지만 젊은 환자나 순수하게 동맥만으로 관상동맥 우회술을 시행하여 좋은 장기 성적을 기대할 때 내유동맥과 함께 사용하기도 한다^{7,8)}. 본 증례의 경우 환자가 젊은 편이고 복부 절개가 필요한 수술을 동시에 시행하게 되어 내유동맥과 함께 우측 위대망동맥을 사용하게 되었다. 우측 위대망동맥은 혈류가 충분하지 않은 경우, 최장 직경이 1.5 mm이하인 경우, 심한 심비대로 동맥이 닿을 수 없을 때, 복부 수술의 과거력이 있을 때에는 사용할 수 없다. 또, 심인성 속(cardiogenic shock)이나, 좌심실의 기능부전이 심한 경우(심박출 계수, EF < 35%)에는 수술 후 우측 위대망동맥을 통한 혈류의 양이 감소할 수 있으므로 사용에 주의를 기울여야 한다⁹⁾.

본 서울중앙병원 흉부외과학 교실에서는 우측 위대망동맥을 이용한 관상동맥 우회술과 인조혈관을 이용한 대동맥에서부터 우대퇴동맥 및 좌총장골동맥으로 우회술을 시행하여 좋은 결과를 얻었기에 문헌고찰과 함께 보고하는 바이다.

참 고 문 헌

1. Autschbach R, Falk V, Walther T, et al. *Simultaneous coronary bypass and abdominal aortic surgery in patients with severe coronary disease - indication and results.* Eur J Cardiothorac Surg 1995;9:678-84.
2. Carrel T, Niederhauser U, Pasic M, et al. *Simultaneous revascularization for critical coronary and peripheral vascular ischemia.* Ann Thorac Surg 1991;52:805-9.
3. Suma H, Fukumoto H, Takeuchi A. *Coronary artery bypass grafting by utilizing in situ right gastroepiploic artery: Basic study and clinical application.* Ann Thorac Surg 1987;44:394-7.
4. Lytle BW, Cosgrove DM, Ratiliff NB, Loop FD. *Coronary artery bypass grafting with the right gastroepiploic artery.* J Thorac Cardiovasc Surg 1989;97:826-31.
5. Isomura T, Sato T, Hisatoni K, et al. *Intermediate clinical results of combined gastroepiploic and internal thoracic artery bypass.* Ann Thorac Surg 1996;62:1743-7.
6. Suma H, Wanibuchi Y, Furuta S, Takeuchi A. *Does use of gastroepiploic artery graft increase surgical risk?* J Thorac Cardiovasc Surg 1991;101:121-5.
7. Jegaden O, Eker A, Montagna P, et al. *Risk and results of bypass grafting using bilateral internal mammary and right gastroepiploic arteries.* Ann Thorac Surg 1995;59:955-60.
8. Gadjean JG, Voor AA, Boonstra PW, et al. *Exclusive use of arterial grafts in coronary artery bypass operation for three-vessel disease : Use of both thoracic arteries and the gastroepiploic artery in 256 consecutive patients.* J Thorac Cardiovasc Surg 1996;112:935-42.

=국문초록=

관상동맥 질환과 말초 혈관 질환의 동시 수술의 이환율과 조기 사망률이 관상동맥 우회술만 시행한 결과와 의미있는 차이가 없고 단계적 수술에 비해 경제적인 이점이 있다. 안정때 흉통과 간헐적 파행이 있는 46세의 남자가 불안정 협심증과 레리히 증후군으로 진단 받고 내유동맥과 우측 위대망동맥을 이용한 관상동맥 우회술과 인조 혈관을 이용한 대동맥-우대퇴동맥과 좌총장골동맥 우회술을 동시에 시행받았다. 수술후 시행한 관상동맥 조영과 대동맥 조영상 이식 혈관과 인조 혈관의 혈류와 개통성은 좋았다. 퇴원 후 별다른 문제없이 12개월째 외래 추적관찰 중이다.

중심단어 : 1. 관상동맥 질
2. 말초 혈관 질환