

골수의 자기공명영상

박 정 미

종래의 영상진단 방법은 골수의 이상을 검사하는데 상당한 제한점이 있는 상황에서 MR 영상은 골수를 침습한 병변을 직접 모출 할 수 있는 우선적인 영상진단법으로 그 이용이 점차 증대되고 있다. 비록 골수 천자나 생검에 비해 조직학적 진단의 특이성은 떨어지나 환자의 임상증세와 혈액상을 연관지어 MR 영상 소견을 판독하면 골수의 병변을 진단하고 그 치료에 관한 반응을 해석하는데 유용한 정보를 줄 수 있으리라 기대된다.

서 론

MR 영상은 골수의 상태를 평가할 수 있는 비침습적인 영상진단방법으로 여러가지 골수질환의 진단 및 경과관찰에 그 이용이 증가되고 있다(1-7). 나이에 따라 또 각각의 골마다 정상골수의 분포는 상당히 다양하며 나이가 들면서 지방골수로의 전환이 어떻게 이루어지는가에 관해 많은 연구가 되고 있다(8). 단순X선 사진이나 CT는 골소주(trabeculation) 또는 골피질의 파괴가 있을때에나 이상을 발견할 수 있으며 Tc-99m diphosphate 골신틸로그램은 간접적으로 골수의 상태를 평가하는 영상진단방법으로서 신체 전부위의 골수를 검사할 수 있기는 하나 해부학적으로 정확히 묘사할 수 없고, 또 특이도가 낮은 단점이 있다. 또한 골증식성반응(osteoblastic reaction)은 일으키지 않는 골수침습의 병변은 골신틸로그램상 발견해낼 수 없는 제한점을 갖는다.

MR영상은 많은 부위의 골수를 비침습적으로 평가할 수 있는 매우 예민한 영상진단방법이긴 하나 말초혈액검사와 장골골수조직의 흡입 및 생검등이 골수상태를 평가하는 기본검사이고(9) 이들 조직검사에 비해 MR영상은 특이도가 낮고 조직의 특성을 정확히 알 수 있는 검사는 아니라는 점을 염두에 두고서 골수의 MR영상을 판독해야한다. 이장에서는 골수검사에 이용되는 MR기법을 간략히 소개하고 여러가지 혈액질환 및 골수를 침습하는 질환의 MR소견을 검토해 보고저 한다.

정상골수의 해부 및 생리

골수는 뼈, 근육, 지방, 피부 다음으로 큰 기관으로서 말초 혈소판, 적혈구, 백혈구를 생성하고 조절하는 조절기능을 하며 영양동맥과 골막동맥으로부터 혈류공급을 받는다. 각각의 뼈는 하나 이상의 영양동맥이 골피질을 뚫고 골수강내로 들어가서 장골의 골간을 따라 평행하게 달리면서 endosteal 골피질 근처에 이르면 모세혈관정도에서 가지를 내면서 골을 관통하는(transosteal) 동맥가지 즉 골막동맥과 융합하는데 이들 융합된 모세혈관망은 골간의 endosteal level에서 확장되어 광범위한 동양모혈관(sinusoidal)망을 형성한다. 그런뒤 이들 동양모혈관망이 골수를 뚫고 들어가서 중심정맥으로 유입되어 결국은 영양공(nutrient foramina)을 통해 뼈 밖으로 나간다. 조혈골수와 지방골수의 혈류공급이 상당히 달라 지방골수는 모세관이나 얇은벽을 가진 정맥들이 적게 분포하는 반면 조혈골수의 혈관망은 풍부하고 가지를 많이치기 때문에 악성종양이나 감염등의 골수질환은 주로 조혈골수를 침범한다(2-4).

골수의 지방세포는 성인 골수무게의 약 75%를 차지하는데 체내 다른 부위의 지방세포보다 크기가 작다. 지방세포가 조혈기능에 관여하는 역할이 무엇인지 분명치는 않으나 조혈세포의 생산이 저하되어 있을때는 그 크기나 숫자가 늘어나고 조혈기능이 왕성한 시기에는 세포크기가 작아지는 것으로 보아 혈액세포를 만드는 데 영양공급을 하고 성장인자(growth factor)로 작용하는 것이 아닐까 생각된다. 그외에 골수에는 세망세포(reticulum cell)가 있어서 세망(reticulum)이나 간질(stroma)를 형성하며 탐식작용을 하는 세포와 분화되지 않은 비탐식세포등이 있

대한자기공명의과학회지 3:113-124(1999)

가톨릭의과대학 진단방사선과학교실

접 수 : 1999년 4월 8일, 채 택 : 99년 6월 1일

통신저자 : 박정미 (150-010) 서울특별시 영등포구 여의도동 62번지 가톨릭대학교 의과대학 성모병원 진단방사선과

Tel. 82-2-3779-1271 Fax. 82-2-783-5288 E-mail : jmpark@cmc.cuk.ac.kr

박정미

으나 그 역할은 확실하지 않다.

성인의 골수중 지방골수는 95%가 지방세포로 조혈골수는 40%가 지방세포, 60%가 조혈세포로 구성되며 그 화학적 성분도 다른데 조혈골수는 물 40%, 지방 40%, 단백질 20%로 구성되어 있는 반면 지방골수는 물 15%, 지방 80%, 단백질 5%로 구성되어 있다. 따라서 전체골수에서 지방세포가 차지하는 비율은 75%정도 된다. 결국 MR영상에서 정상골수의 신호강도를 결정하는 주된 성분은 지방이며 Moore등의 보고에 따르면 지방이 20%만 있어도 골수의 MR 신호강도는 지방의 신호강도를 보인다(10).

골수의 지방골수와 조혈골수는 역동적인 조절관계에 있으며 두가지 기전 즉 조혈골수로부터 지방골수로의 전환(conversion)과 반대의 현상인 지방골수로부터 조혈골수로의 재전환(reconversion)의 두가지 기전에 의해 조절된다. 전환은 출생 직후에 시작되어 약 25세 정도에 끝나는데 예측될 수 있는 순서를 가지고서 즉 말단부에서 시작하여 중심부의 골로 진행되며 사지골에서는 골간(diaphysis)에서 시작하여 골간단(metaphysis)으로 전환이 진행되어 결국에는 주로 척추, 골반, 근위부 대퇴골이나 상박골, 두개골, 늑골, 흉골등에 조혈골수가 남는다(Fig.1).

전환을 조절하는 인자로는 체온, 혈류량, 저산소분압, 기계적 스트레스 (mechanical stress) 등이 있는데 즉 체온이 떨어지거나, 관류가 감소되거나, 기계적 스트레스가 증가되면 전환이 급속하게 일어난다(3,11). 한편 나이가 점점 더 들어 골소주가 감소되는 골다공증(osteoporosis)이 일어나면 이를 보상하기 위해 지방골수의 함량이 증가하면서 전환이 계속된다(12).

체내 조혈 요구량이 증가하면 재전환이 일어나는데 이 과정은 전환과는 반대방향으로 즉 체간골에서 먼저, 그후에 사지골에서 조혈골수가 증식되며 또한 한 뼈에서도 근위부에서부터 원위부로 재전환이 일어난다. 이들 재전환의 범위는 요구되는 자극의

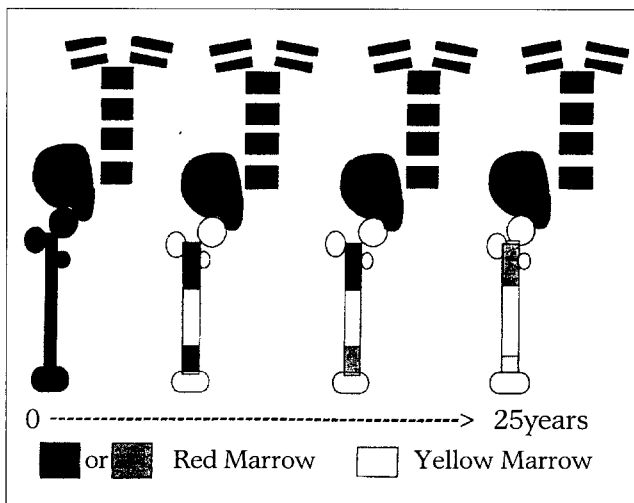


Fig. 1. Physiologic conversion of normal bone marrow

정도나 기간에 의해 결정된다.

골수의 MR 영상조건 및 영상기법

골수의 MR 영상조건은 사용한 영상기법에 따라 상당히 다양하므로 지방과 물의 분포 및 조영제 사용 따라 병변을 쉽게 발견할 수 있는 영상기법을 사용해야 하며 대개 조혈골수에 주로 병변이 있으므로 흉요추 및 골반과 근위부 대퇴골을 중심으로 MR 영상을 얻어야 한다.

1. 스핀에코기법 (Spin echo sequence)

혈액질환을 가진 환자를 검사하기 위한 여러가지 MR검사방법이 있으나 그중 가장 기본적인 것은 스핀에코기법으로서 T1 강조영상에서 지방은 고신호강도로 물은 저신호강도로 보이므로 정상성인의 골수는 순수한 지방의 신호강도보다는 낮으나 근육의 신호강도보다는 높은 대개 균질한 고신호강도로 보인다. 이때 물성분이 증가된 즉 세포충실도가 높은 병변이 국소적으로 침범되면 저신호강도로 그려지게 되어 신호대잡음 비율이 높아져 쉽게 병변을 찾을 수 있다. 전반적으로 균질하게 골수가 침범되면 병변을 찾기 어려울 수 있으나 이때에도 골수의 신호강도가 근육이나 추간관보다 더 낮게 보이면 이 골수는 항상 비정상이다(Fig.2). 또 국소적인 조혈골수의 침착은 주로 비만한 사람, 흡연가 및 마라토너등에서 볼 수 있으며 대개는 양측성으로 경계가 불분명하게 분포하며 중심부는 지방골수의 고신호강도를 포함한다(13-15).

T2 강조영상에서 지방은 다소 저신호강도로 물은 고신호강도로 그 대조가 바뀌는데 검사시간이 오래 걸리고 신호내 잡음비가 낮아 골수검사에는 큰 이점이 없다. 그러나 소아에서는 오히려 T1 강조영상에서 병변과 정상 조혈골수가 모두 저신호강도로 보여 대조도가 낮으므로 T2 강조영상이 유용하게 이용된다 (16).

지방의 T1 이완시간은 짧은 반면 상대적으로 조혈골수의 T1 이완시간이 길기 때문에 스핀에코 T1 강조영상에서 조혈골수 부분이 과소평가된다. 따라서 국소병변이나 진행이 많이 일어난 경우에는 T1 강조영상이 병변을 찾는데 유용하나 변화가 적은 경우에는 병변을 놓칠 수 있으므로 이를 대체할 수 있는 다른 영상기법이 필요하다. 최근 널리 이용되는 영상기법으로는 고속스핀에코(FSE), STIR(short tau inversion recovery) 또는 경사에코(gradient echo) 영상등이 있는데 종래의 스핀에코 방식에서보다 고속스핀에코영상에서 골수 및 피하 지방의 신호강도가 증가되므로 고속스핀에코 T2 강조영상에서 병변의 예민도가 떨어진다. 따라서 골수를 검사할때는 지방의 신호강도를 억제시킨 고속스핀에코 T2 강조영상을 얻어야 한다. 지방억제 고속스핀에코 T2 강조영상에서 골수의 병변은 STIR 영상과 비슷한 예민도를 보이면서 조금 더 짧은 시간안에 영상을 얻을 수 있고, 조직특이도도 높일 수 있다(17).

2. 지방억제기법 (Fat suppression sequence)

지방의 신호강도를 억제시키는 영상기법으로 대표적인 STIR



Fig. 2. Reconversion in anemia in 39-year-old man. A sagittal, T1-weighted image (TR/TE,590/12) demonstrates the spinal bone marrow to have decreased signal intensity, compared to that of disc or muscle. This appearance has resulted from a combination of reconversion of yellow to red marrow and red marrow hyperplasia.

영상은 지방이 겹겹 보일 수 있는 역전시간 (inversion time) 을 선택하므로써 지방의 신호강도는 억제되고 정상조혈골수는 신호강도가 약간 증가되어 근육과 비슷한 정도의 신호강도를 보이는 반면 병변이 있는 골수는 T1 신호강도와 T2 신호강도를 합한 효과가 나타나 상당히 신호강도가 증가케 되어 병변의 대조도가 증강된다(17,18). 최근에 이용되는 MR기기는 대개 지방을 전포화 (pre saturation)하므로써 지방신호를 억제시키는 방법 즉 선택적으로 지방만을 억제시키는 화학적변이 영상을 얻는 기법이 장착된 지방포화영상 많이 이용되는데 이 경우 자장이 아주 균질해야 한다.

STIR 영상은 비록 신호대 잡음 비율이 떨어지긴하나 지방의 신호강도가 억제되므로 motion artifact에 영향을 덜 받는다. 고속스핀에코 T2 강조영상과 비교했을때 병변은 더 뚜렷하게 보이나 시간당 영상획득수는 적다. 반면 고속스핀에코 T2강조영상은 영상범위(FOV)가 큰 경우 영상이 불균질해지는 단점이 있어서 체간골이나 많은 부위의 골수를 검사할때는 STIR 영상이 유리하다. STIR 영상이나 지방포화 T2 강조영상 모두 신호대 잡음비가 낮아지므로 골수는 조금 희뿌옇게 보인다(17).

3. 화학적 변이영상 (Chemical shift image)

화학적 변이영상은 생체내에 물양성자와 지방양성자간에 세차속도가 3.5 ppm 즉 공명주파수가 75-150 Hz로 차이가 나는

점을 이용하여 물과 지방의 신호를 어느 정도 분리하여서 영상을 얻는 것으로서 지방과 물의 양성자가 함께 있는 곳에서는 신호강도가 없어지므로 지방골수는 겹겹 보이며 정상 조혈골수는 신호강도가 약간 증가되나 병소가 침습된 경우 신호강도가 상당히 증가되어 나타난다(18,19). 따라서 조혈골수와 지방골수사이의 대조도가 증가될 뿐 아니라 정상과 병변이 있는 골수사이의 대조도 뚜렷해진다. 또한 지방분획 (fat fraction)도 정량화할 수 있다. 골수검사에는 주로 선택적 지방(fat selective) 화학적 변이영상이 사용되고 있다.

4. 경사에코기법 (Gradient echo sequence)

경사에코기법은 스핀에코기법에서 사용되는 180° pulse 대신 경사에코를 가하는 경사 역전 (gradient inversion)을 통해 신호를 얻는다. 자장 감수성 (magnetic susceptibility)에 예민하여 골수와 골소주가 함께 있는 골에서 골소주는 신호를 내지 않아 국소적으로 신호강도가 감소되므로 이런 인공물 (artifact)은 골용해를 진단하는데 도움이 된다(20,21). 경사에코영상은 물과 지방의 양성자가 반대위상에 있을 때 영상을 얻으면 지방골수와 비지방골수사이의 조그마한 신호강도의 변화도 찾아낼 수 있다. 즉 탈위상 (out of phase) 경사에코영상에서 골소주에 의한 불균질한 상태와 지방과 물의 감산 (subtraction) 등에 의해 정상 조혈골수는 저신호강도를 보이는 반면 악성 골침윤이 있으면 국소적으로 지방이 감소되므로 감산이 줄어들고 골소주도 파괴되므로 골수의 신호강도는 상당히 증가된다. 그러나, 암세포의 침윤이 있더라도 지방의 양이 변화없으면 척추 골수의 신호강도는 크게 변하지 않는다.

5. 조영제

Gadolinium-chelates 조영제를 주입했을 때 정상골수의 신호강도는 약 15% 미만정도로 증가되나 T1 강조영상에서 이런변화가 시각적으로 명확하게 구별되지는 않는다(22,23). 반면 악성침윤이 있으면 뚜렷한 조영증강을 보인다. 지방포화 T1 강조영상에서는 미세한 신호변화도 찾을 수 있어 지방포화 T2 강조영상에서와 비슷한 정도의 병변 발견율을 보인다. 한편 탈위상 경사에코기법으로 조영증강 영상을 얻으면 정상골수와 병변이 있는 골수간에 대조도가 증가되어 매우 유용하게 이용되기도 한다.

정상골수에 특이하게 섭취되는 조영제인 ultrasmall superparamagnetic iron dioxide (USPIO)는 입자크기가 매우 작아 골수내의 혈관의 공간으로 들어갈 수 있으므로 정상골수의 이완시간을 의미있게 감소시킨다. 반면 악성침윤이 있는 경우 탐식능력이 없으므로 신호강도가 변화하지 않으므로 혈액질환이 있는 환자에게서 골수의 조영증강제로서 USPIO를 이용한 임상실험이 시도되고 있다(24,25).

6. 정량적 측정(Quantitative technique)

미만성으로 골수 혈액암이 골수를 침범한 경우 정량적인 측정

방법이 이용될 수 있겠는데 신호강도를 분석하는것보다 좀 더 객관적인 성적을 얻을 수 있어 골수침윤 및 치료에대한 반응을 평가하는데 예민도를 높일 수 있었다(26,27). 그러나 T1 이완시간이나 물/지방 비율등의 측정은 골수내 암침윤이 적게 있을 때에는 별로 유용치 못하였다.

Bone Marrow Disorders

Vogler와 Murphy등은 MR영상에서 골수 질환을 다음의 다섯가지로 즉 재전환, 골수고갈(myeloid depletion), 골수허혈(ischemia), 골수침윤(infiltration) 과 골수부종(edema)으로 분류하였는데 이는 골수의 신호강도를 이해하고 골수를 침범하는 질환들을 이해하는데 도움이 된다(3).

한편 Vande Berg등(28)은 MR 영상에서 골수의 신호강도를 결정하는 것이 지방인 점을 기초로 하여 T1 강조영상에서 지방골수와 비지방 골수성분 사이의 균형이 어떻게 깨어지는가에

따라 골수병변을 분류하였다. 지방이 증가되어 T1 강조영상에서 신호강도가 증가된 것을 조혈골수의 고갈로 분류하였고, 지방이 부분적으로 없어져 신호강도가 중등도로 감소된 것을 골수 침윤, 지방이 완전히 없어져서 침윤보다 신호강도가 더 낮고 균질한 것을 골수 치환(replacement), 골피질처럼 매우 낮은 신호강도를 보이는 경우 골수 무신호(signal void)로 나누고 이들의 분포양상이 국소적(focal), 지역적(regional) 또는 미만성(diffuse) 인지에 따라 세분하기도 하였다.

1. 재전환(Reconversion)

조혈요구량이 늘어나 기존해 있던 조혈골수가 그 요구량을 감당치 못하여 지방골수가 조혈골수로 재전환되거나 조혈골수의 증식(hyperplasia)이 일어난 것으로 이 과정은 정상 조혈골수가 지방골수로 대체되는 전환의 반대방향으로 일어난다(29). 즉 척간골에서 시작되어 원위부 사지골로, 사지골에서도 근위부에

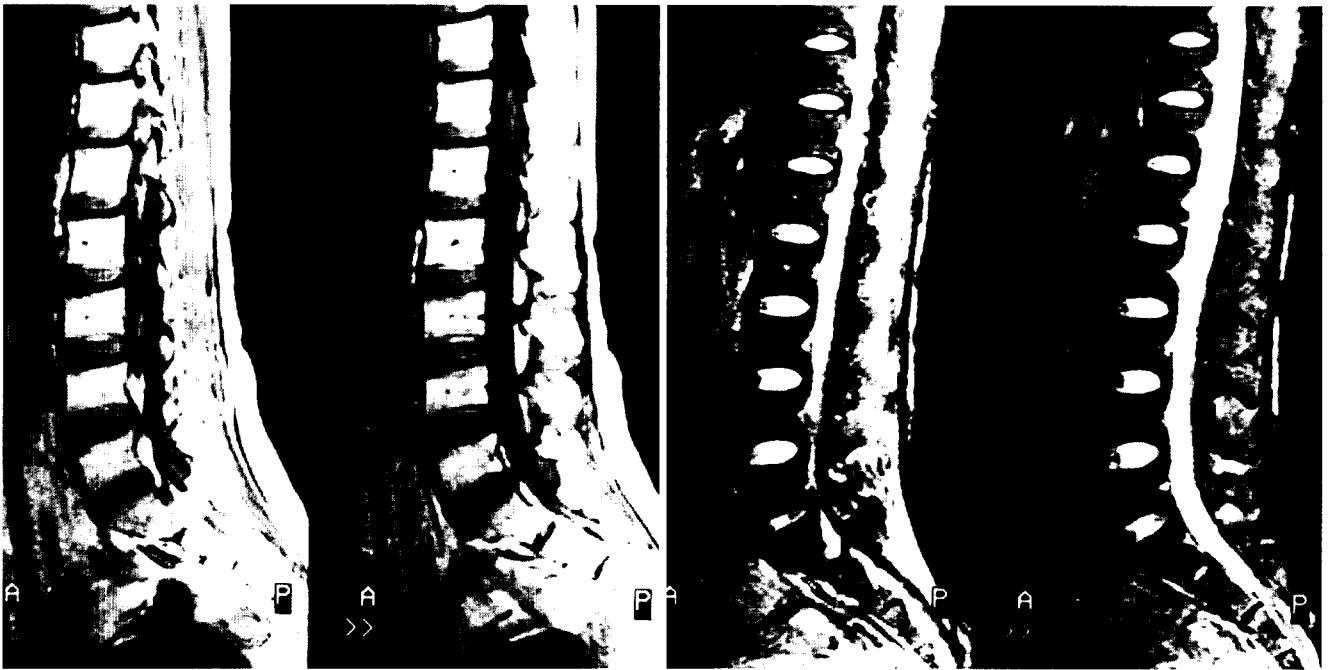


Fig. 3. Myeloid depletion from aplastic anemia in 19-year-old man. **a.** The sagittal T1-weighted(TR/TE, 500/12) spin echo MR image of the lumbar spine shows diffuse homogeneous high signal intensity within the vertebrae, consistent with fatty replacement. **b.** The sagittal STIR(TR/TI/TE, 1400/120/20) MR image demonstrates reversed low signal intensity of the spinal bone marrow. **c.** The coronal T1-weighted(TR/TE, 525/25) MR image of the pelvis reveals high signal intensity fatty replacement of all the marrow elements.

서부터 원위부로 진행된다. 따라서 사지골에 재전환이 있으면 체간골에는 더 심한 정도로 재전환이 일어나 있음을 예측할 수 있다. 병리학적으로는 지방골수의 내피하(subendosteal) 부위에 모세혈관이 증식되고 동양모혈관이 형성되며 혈류공급도 증가된다.

재전환과 조혈골수 증식의 원인으로는 만성 빈혈, 전이암등과 같은 골수를 치환시키는 질환, 골수종, 백혈병등의 골수증식성질환, 선천성 심장질환등이 있다. 합암치료나 골수이식시 병행하여 사용하는 조혈자극인자 (hematopoietic growth factor)를 주입하는 경우에도 재전환이 촉진된다(30).

이들 재전환의 범위는 요구되는 자극의 정도나 기간에의해 결정되는데 예를 들어 겸상혈구성빈혈(sickle cell anemia)의 경우 골괴사(osteonecrosis)로 인해 재생할 수 있는 골수가 이미 많이 줄어들어 있으므로 재전환의 분포나 그 정도가 영향을 받는다. 비슷한 방식으로 골수전이나 골수증식성질환등이 있는 경우 근위부 골수가 이들 병변으로 침습되어 있으므로 좀 더 원위부 골수에서 재전환이 일어나게 된다(31). 일반적으로 종양성 질환은 체간골의 조혈골수를 주로 침습하므로 어떤 종양을 가진 환자의 사지골에 조혈골수의 증식이 보이면 이는 체간골에 이미 종양의 침습이 광범위하게 일어났음을 짐작할 수 있다. 그러나 사지골의 광범위한 재전환은 혼한 현상이 아니므로 MR영상을 근거로 재전환을 진단하고자 할 때에는 주의가 필요하다. 현재로서 재전환된 즉 증식된 골수를 다른 골수침습질환과 감별할만한 MR 신호강도의 특이점은 없으므로 확진을 위해서는 골수생검이 필요하다.

증식된 골수의 신호강도는 대개 증식정도 즉 세포충실도

(cellularity)에 따라 다른데 실제 신호강도는 세포충실도의 정도, 조혈골수내의 물함량, 선택한 영상 매개변수(parameter) 등에 의해 결정된다. 광범위한 골수증식이 있으면 T1 강조영상에서 그 신호강도는 근육과 비슷하거나 조금 낮게 보이고 T2 강조영상에서는 지방골수보다 높게 보이며 STIR 영상에는 근육과 비슷하게 중등도의 신호강도를 갖는다.

재전환이나 조혈골수증식의 경우 MR 영상에서 신호강도의 형태나 분포는 비특이적이다. 그러나 환자의 나이에 비해 매우 부적절한 위치나 또는 정상골수보다 좀 더 광범위하고 불균질하게 재생된 골수가 분포한다. 소아에서는 조혈골수의 증식을 일으킬만한 원인질환이 있는 경우 정상골수의 전환이 연기된다. 따라서 정상조혈골수의 분포에 변이가 있는것과 조혈골수가 증식된 것을 감별하기가 매우 어려울 수 있으며 전이암, 골수종, 백혈병, 림프암등의 병변도 정상 조혈골수가 증식된 것과 그 분포나 신호강도가 비슷하므로 이들과의 감별이 어려울 수 있다.

2. 골수 고갈(Myeloid depletion)

지방이외의 전 골수세포가 파괴되거나 사라지는 것으로서 전환이 조기에 일어나거나 비정상적으로 촉진되어 골수내에 조혈세포 분획이 고갈되면 이들 세포가 있었던 공간이 지방골수로 채워지고 이때 MR영상에서 골수의 신호강도는 특징적인 지방의 신호강도를 보인다.

원인으로는 재생불량성빈혈(aplastic anemia), 방사선치료(radiation therapy), 항암치료(chemotherapy)등이 있다(32).

재생불량성빈혈이나 항암치료를 받은 경우 미만성으로, 방사

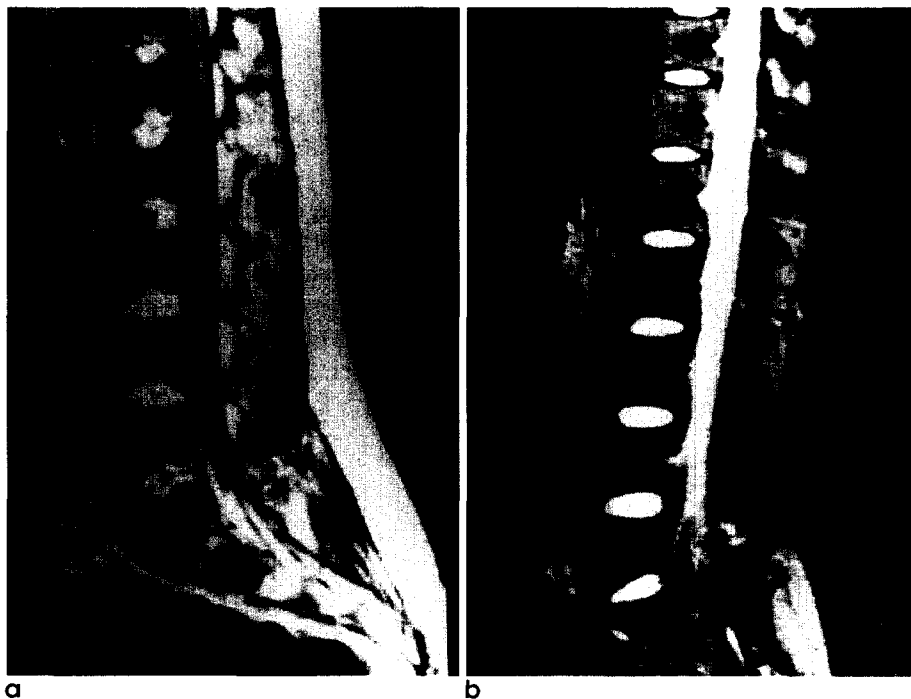


Fig. 4. Marrow repopulation after bone marrow transplantation in a 24 year-old man with a history of aplastic anemia. This image was obtained 5 months after autologous bone marrow transplantation. **a.** The sagittal T1-weighted (TR/TE,560/30) spin echo MR image of the spine shows band pattern of peripheral low signal intensity of the multiple vertebral bodies and high signal intensity around the basivertebral vein. **b.** The STIR (TR/TI/TE,1400/120/30) MR image demonstrates reversed peripheral increased signal intensity with central low signal intensity in the spinal bone marrow.

선치료의 경우 치료받은 부위의 골수에 국한되어 지방이 침착된다. 재생불량성 빈혈에서는(Fig.3) 조혈세포가 남은 정도에 따라 즉 세포충실도가 약간 감소된 경우에는 T1 강조영상에서 대부분이 지방골수로 대체되어 고신호강도를 보이는 골수내에 남은 조혈골수부위가 저신호강도의 부위로 관찰되고 세포충실도가 심하게 떨어진 경우 전 골수가 지방으로 대체되어 미만성으로 고신호로 보인다(33). 골수이식을 받았거나(Fig.4) 항림프구성 글로불린(antilymphocytic globulin)으로 치료를 받은 뒤에는 T1 강조영상에서 저신호강도로 보이는 재생된 조혈골수가 증가되고 때로는 T1 강조영상에서 척추체 중심부 즉 basivertebral vein 주위로는 고신호강도로 종관근처의 주변부위에는 저신호강도로 보이고 STIR 영상에서는 그 반대의 신호강도를 보이는 띠모양의 신호형태를 관찰할 수도 있다(34).

재생불량성 빈혈의 치료후에 오는 골수 변화도 대개 체간골에서 우선적으로 광범위한 변화가 와서 골반이나 대퇴골보다는 척추에서의 변화가 더 심할 것으로 생각되나 치료에 대한 반응이 어느부위에서 먼저 일어나는지는 잘 알려져 있지 않다.

방사선치료나 항암치료시 치료직후 첫 1주일내에는 골수내에 부종과 출혈등으로 인해 T1 강조영상에서 저신호강도로 STIR 영상에서 고신호강도로 보이며 골수내 세포충실도가 감소되고 혈관들이 파괴된다. 급성기가 지나면 치료부위는 지방골수로 전환되는데 약 2주부터 시작하여 첫 6주동안은 급속히 손상된 골수의 지방으로의 전환이 일어나서 그 이후 약 2년까지 천천히 계

속될 수 있다. 이후로 치료받지 않은 먼 부위에서 조혈세포들이 이동하여 골수의 세포충실도가 증가되면서 조혈기능이 회복되는데 대개 6개월 전후로 재생이 왕성해진다(Fig.5). 젊은 사람의 경우 역시 띠모양의 골수재생을 MR영상에서 관찰할 수 있다. 그러나 방사선조사량이 많아 혈관손상이 심한 경우 재생이 일어나지 않아 영구적으로 지방 침착이 남을수도 있다(35).

3. 골수 허혈 및 골괴사(Ischemia & Osteonecrosis)

전 골수성분이 죽고 다양한 정도로 재생이 일어난 상태에서 골괴사는 생기는 부위에 따라 관절하 골괴사(subarticular osteonecrosis)와 골간의 경색(infarct)이 있는데 점진적인 세포괴사와 이를 수복하려는 숙주(host) 골의 반응에 의한 소견이 나타난다(3). 골괴사는 혈관이 풍부한 조혈골수보다는 혈류공급이 적은 지방골수에서 호발되어 대퇴골에서의 비외상성 골괴사도 주로 골단부위에서 일어나고 측부혈행(collateral circulation)이 적은 골간단과 골간(metadiaphyseal region)에서 주로 경색이 일어난다.

병리조직학적 변화를 보면 허혈직후 세포 괴사가 일어나는데 골수세포중 조혈세포가 가장 먼저 괴사가 일어나 허혈이 있은 뒤 6-12시간내에 조혈세포가 죽고 48시간이 지나면 골세포(osteocyte), 골모세포(osteoblast), 파골세포(osteoclast) 순서로 괴사되며 지방세포가 가장 나중에까지 견뎌 허혈이 있은 지 약 2-5일후까지도 살아 있다.

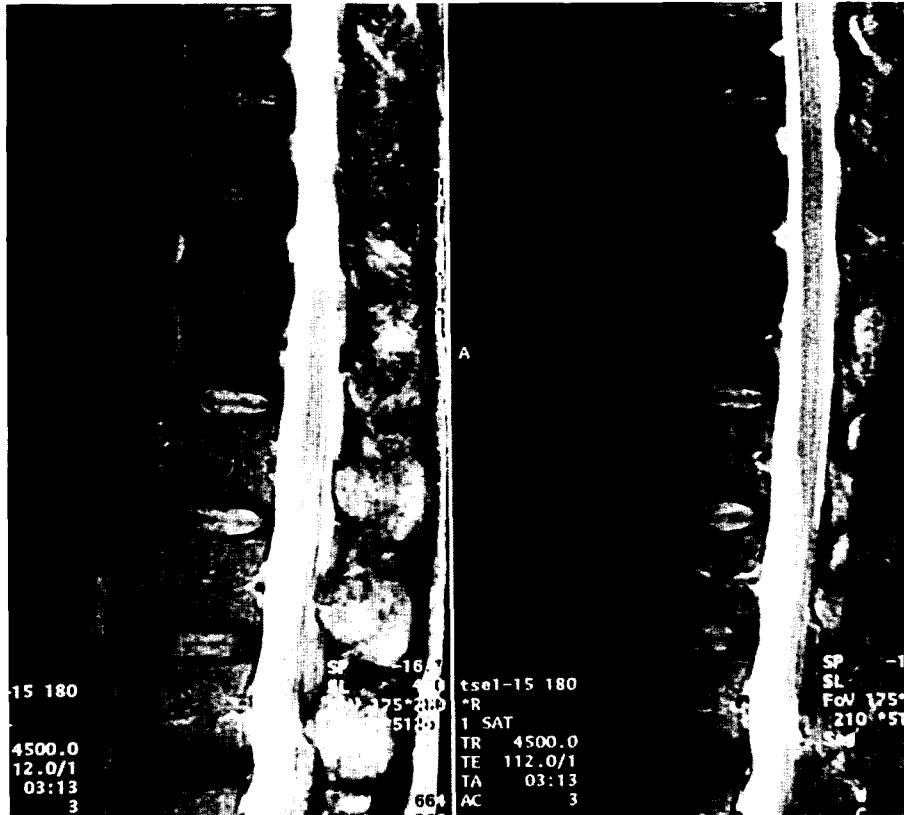


Fig. 5. Myeloid depletion secondary to radiation therapy. This 56-year-old man underwent radiation therapy for lymph node metastases in the paraaortic region at T11 level from the rectal cancer. The sagittal T2-weighted(TR/TE, 4500/112) MR image of dorsolumbar spine shows sharp border of marrow replacement with fat of high signal intensity below T10 level within the radiation field and preservation of intermediate cellular marrow signal intensity in the adjacent upper dorsal spinal marrow.

속주 골에서는 혈류가 풍부한 부위의 인접 살아있는 조직에서 반응이 시작되는데 먼저 염증반응과 충혈 (hyperemia)이 살아있는 조직과 피사조직의 경계부위에서 일어나 혈류가 증가되고 육아조직, 섬유모세포증식이 일어나며 점진적으로 골소주가 흡수되고 인접 망상골의 골모세포에 의한 강화작용이 촉진된다. 골괴사가 진행되어 관절면의 지지가 약화되면 연골하 골소주에 미세 골절이 일어나고 퇴행성 관절염으로 진행된다.

MR영상은 골괴사를 진단하는 가장 예민한 검사방법으로서 그 소견은 골괴사의 위치, 경과기간 및 병의 진행단계에 따라 다르다(36). 아주 초기에는 골수부종에서와 같이 경계가 불분명한 비특이한 소견으로 보일 수 있다. 이 시기에 T2 강조영상이나 STIR 영상에서는 괴사부위에 고신호강도를 보이나 골괴사와 재생부위 사이의 특징적인 경계는 보이지 않는다. 그러나 역동적 관류검사시 이런 초기 시기에 정상에서보다 관류가 감소된 것을 관찰할 수 있었다(37). 급성기를 지나 대개 허혈이 있는 뒤 수주 내에 MR 영상에서 반응성 골(reactive bone)의 특징적인 저신호강도의 띠가 관찰된다. 이 시기에 MR 영상에서 골괴사는 다양한 소견을 보여 T1 강조영상에서 환(ring) 또는 띠(band) 모양, 이중 선 징후(double-line sign), 다양한 저신호강도 부위등으로 보이며, T2 강조영상에서는 저 또는 고신호강도로 보인다. 이중 선 징후는 골괴사의 특징적인 소견으로 생각되는데

T1 강조영상에서 저신호강도의 줄이나 띠로 보이고 양자밀도 (proton density) 또는 T2 강조영상에서 내부경계(inner margin)의 신호강도가 증가되어 보이는 것으로 이는 괴사된 부위와 살아있는 골사이를 구분지우는 경계부위를 의미한다.

정상인에서는 주로 지방골수에서 경색이 일어나는 반면 겸상혈구성빈혈 환자에서는 조혈골수, 지방골수 모든부위에서 경색이 발생된다. 겸상혈구성빈혈환자의 T1 강조영상에서 골수에 저신호 내지 중증도의 신호강도를 보이고 T2 강조영상에서는 그 신호강도가 증가되는 부위가 있다면 이는 부종에 의한 소견으로서 골수경색, 골수염, 만성경색이 액화성 낭성변화를 일으킨 경우등을 생각할 수 있고 T1, T2 강조영상에서 모두 저신호강도를 보이면 오래된 경색이거나 섬유화 병변등에 의한 것임을 짐작할 수 있다. 따라서 MR영상은 겸상혈구성 빈혈환자에서 생긴 급, 만성 골경색을 감별하므로써 질환을 감시하고 적절한 치료계획을 세우는데 유용하게 이용될 수 있다.

4. 골수 침윤 및 치환(Infiltration or Replacement)

정상골수가 병적세포에 의해 침습된 것을 의미하고 골수를 침습하는 질환은 대부분 염증이나 암종으로서 그외에 호산구성육아종(eosinophilic granuloma), 고셔병(Gaucher's disease), 점다당질증(mucopolysaccharidoses), 골수섬유증

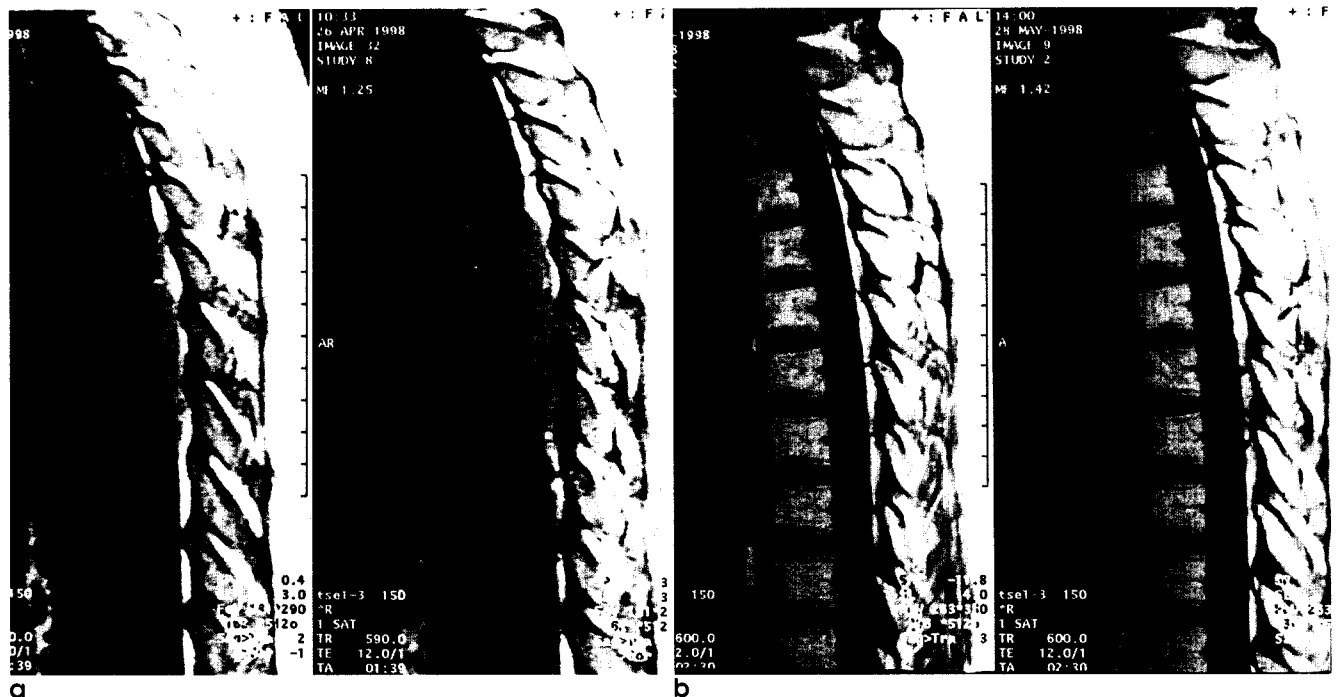

Fig. 6. Marrow infiltration in a 19 year old woman with acute myelocytic leukemia .
a. The sagittal T1-weighted (TR/TE,590/12)MR image shows diffuse homogeneous low signal intensity in the vertebral marrow corresponding to leukemic cell deposits. A posterior epidural soft tissue mass is representing chloroma infiltration. **b.** The sagittal T1-weighted (TR/TR,600/12)MR image obtained 1 month after radiation therapy and chemotherapy demonstrates a marrow depletion with diffuse high signal intensity marrow of fatty replacement. The chloroma mass has completely disappeared.

박정미

(myelofibrosis), 골화설증(osteopetrosis)등이 골수 침윤을 일으킨다(38-40). 침윤된 조직의 세포 종류, 세포충실도의 정도, 출혈, 괴사, 섬유화, 염증성 부산물, 이에 동반된 부종등에 의해 MR영상의 신호강도가 결정되는데 T1강조영상에서는 골수내에 저신호강도로 T2 강조 및 STIR 영상에서는 비록 다양하기는 하나 비정상부위에 고신호강도로 보인다(41).

MR 영상은 뼈를 침범하는 간엽조직성 암의 발견이나 병기결정의 우선적인 검사방법으로서 다른 어떤 영상진단방법보다 병변의 침범범위를 잘 그려낼 수 있다(40). 원발병소와 떨어진 병변을 발견하고, 생검부위를 결정한다든지 또는 연부조직으로의 침습여부를 판단하는데 유용하며, 인접 신경혈관다발의 상태도 정확히 비침습적으로 파악할 수 있다. 그러나 조직진단을 내리는데에는 그 특이도가 낮은 단점이 있다.

백혈병, 림프종, Ewing's sarcoma, 골수종등은 조혈세포로부터 발생하는 원발성 암중으로서 조혈골수가 많이 부위에 주로 병변이 분포된다(Fig. 6). 백혈병의 경우 그 침습양상이 미만성 균등형(diffuse uniform), 미만성 반점형(diffuse patchy), 국소형(focal)의 세 형태로 MR영상에서 기술되는데 반점형 및 국소형 병변은 MR영상에서 쉽게 구분이 되나 미만성 균등형의 경우 병변을 발견키 힘들어 이런 모양을 "flip-flop" sign이라고 부르기도 한다(42). 백혈병세포의 T1 이완시간이 증가되어 T1

강조영상에서 신호강도가 미만성으로 감소되고 T2 강조영상에서는 신호강도가 증가되어 정상골수와는 반대의 신호강도를 보인다. 또한 T1 및 T2 이완시간을 정상적으로 측정하여 치료후 T1 이완시간이 감소되는것으로써 치료에 대한 반응을 감지할수도 있다(27).

MR 영상에서 골수종을 다른 침윤성 병변과 구별할만한 소견은 없으나 척추를 가장 많이 침범하고 대개 T1 강조영상에서 신호강도가 감소되는데 국소형(focal), 점상(spotty) 또는 미만성(diffuse) 형태로 병변이 침습된다. T1강조영상보다는 T2 강조 및 STIR영상이 병변의 발견율이 높는데 치료하지 않은 경우 신호강도가 증가되어 보인다(43,44).

암종의 골전이는 대개 혈행성으로 일어나고 대개 40세 이후에 호발하며 주로 체간골의 조혈골수가 있는 부위에서 생기며 혈류가 풍부한 척추에서 가장 많이 발생된다(Fig.7). 척추 경(pedicle)은 조혈골수는 거의 없는 부위이긴 하나 혈류공급이 많은 부위이므로 골전이시 조기에 침범된다. 골신티그램은 전 골격을 검사할 수 있는 까닭에 골전이 유무를 찾기위해 종래부터 사용해오던 영상진단방법이다. 최근의 보고로는 MR영상이 골전이를 찾는 데 신티그램보다 더 예민하며 더 많은 병변을 좀 더 초기에 찾을 수 있는 것으로 보고되고 있다(45). 골전이의 MR 영상소견은 고립성, 파종성(disseminated),미만성(diffuse)의 형태로

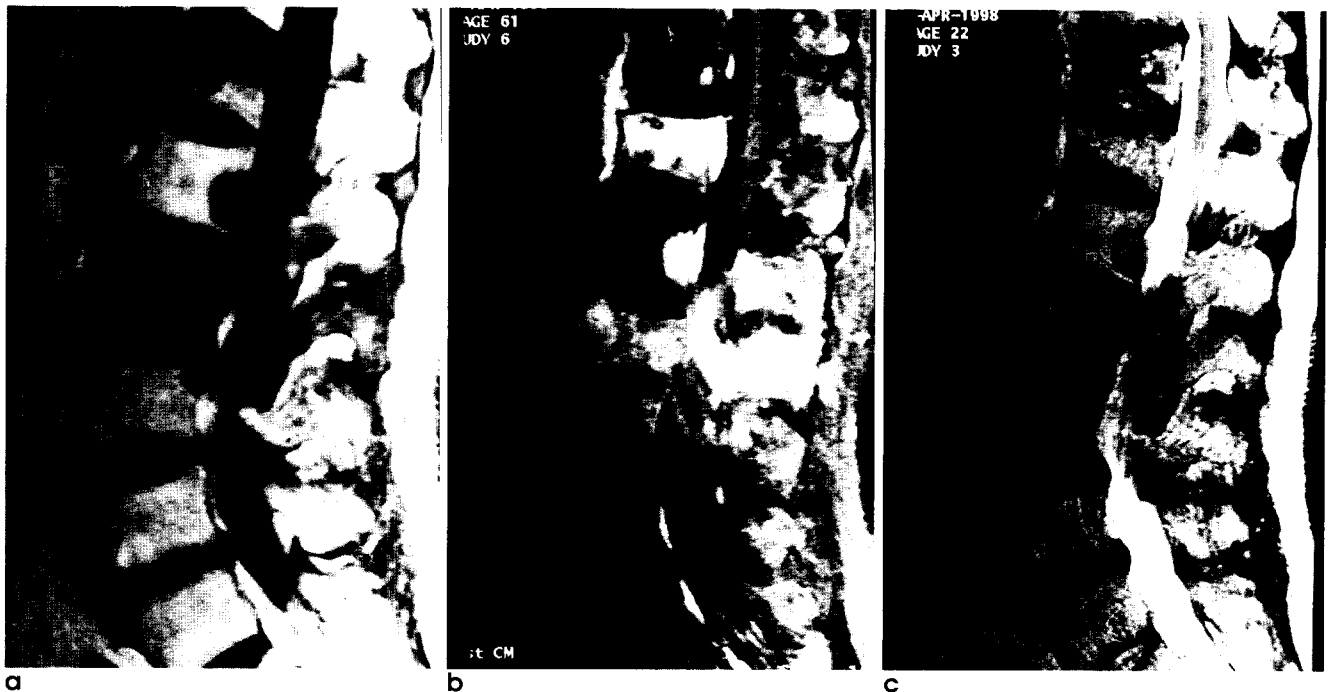


Fig. 7. Marrow replacement in metastases from breast cancer in a 55-year-old woman. **a.** The sagittal T1-weighted (TR/TE,590/12) image of the lower dorsal and lumbar spine shows multiple areas of marked decrease in signal intensity that indicate replacement of normal marrow constituents. T11 and L2 bodies reveal pathologic compression fracture. **b.** The sagittal contrast enhanced T1-weighted (TR/TE,700,12) image with fat saturation reveals intensely enhancing deposits of metastatic tumor in the lumbar bodies. **c.** The sagittal fast spin echo T2-weighted (TR/TE,4000/112; ETL,15) image demonstrates poor definition of metastatic deposits.

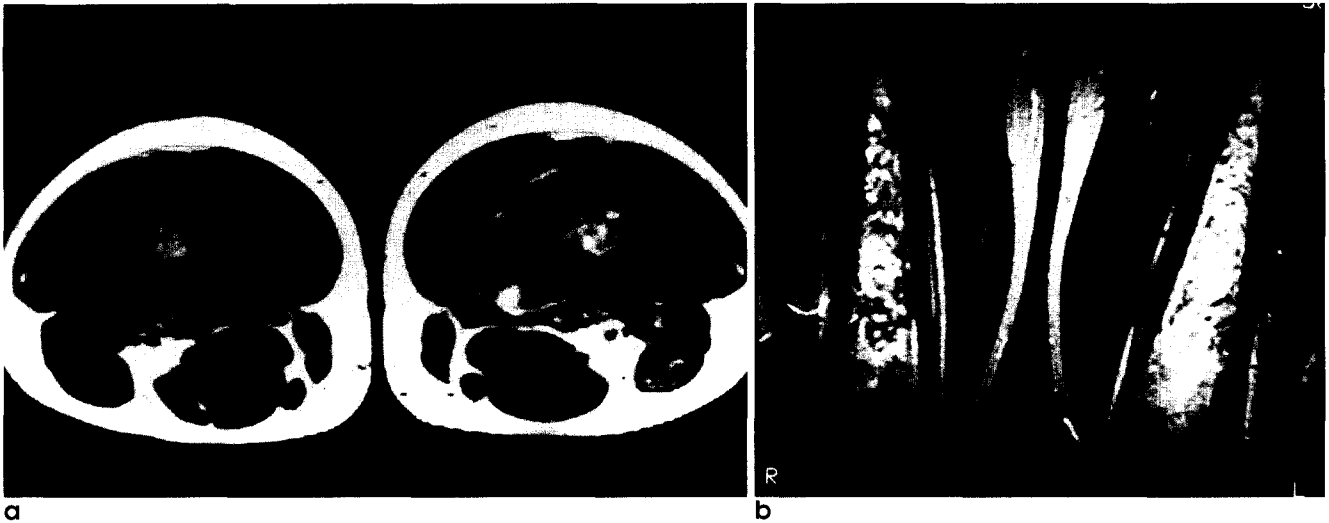


Fig. 8. Marrow infiltrations with subacute osteomyelitis. This 16-year-old student was admitted with an impression of osteomyelitis.

a. The T1-weighted axial image (TR/TE, 450/25) illustrates heterogeneous infiltrations with low and high signal intensity in both femoral marrows. Linear sinus tract is noted in the posteromedial aspect of the left femur. **b.** The T2-weighted coronal image (TR/TE, 188/90) reveals delineation of metadiaphyseal extent with periosteal reactions better.

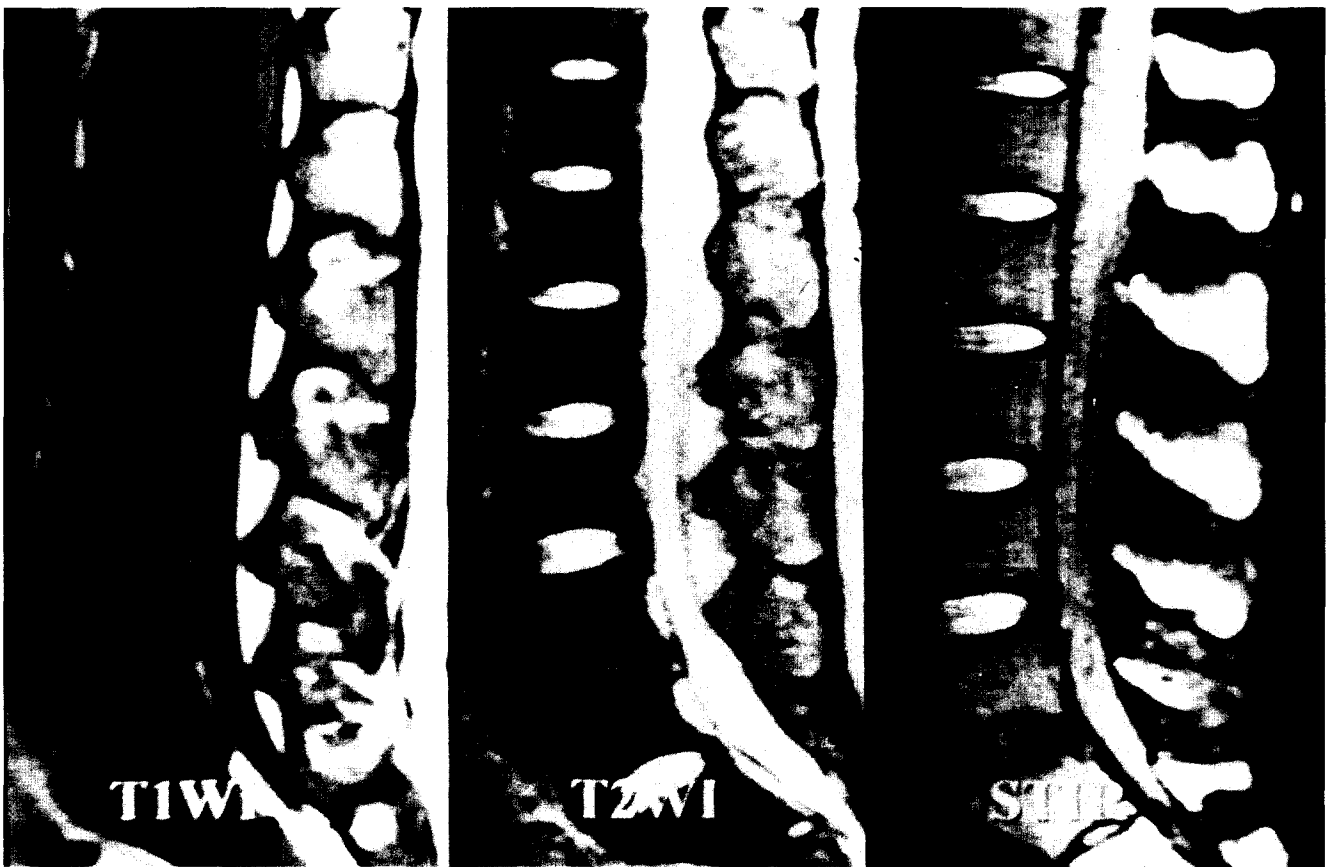


Fig. 9. Marrow infiltrations in a 55-year-old man with myelofibrosis.

A sagittal MR image of the lumbar spine shows diffusely low signal intensity on both T1- (TR/TE, 560/30) and T2- (TR/TE, 1800/90) weighted images and high signal intensity on a STIR (TR/TI/TE, 1400/120/30) image.

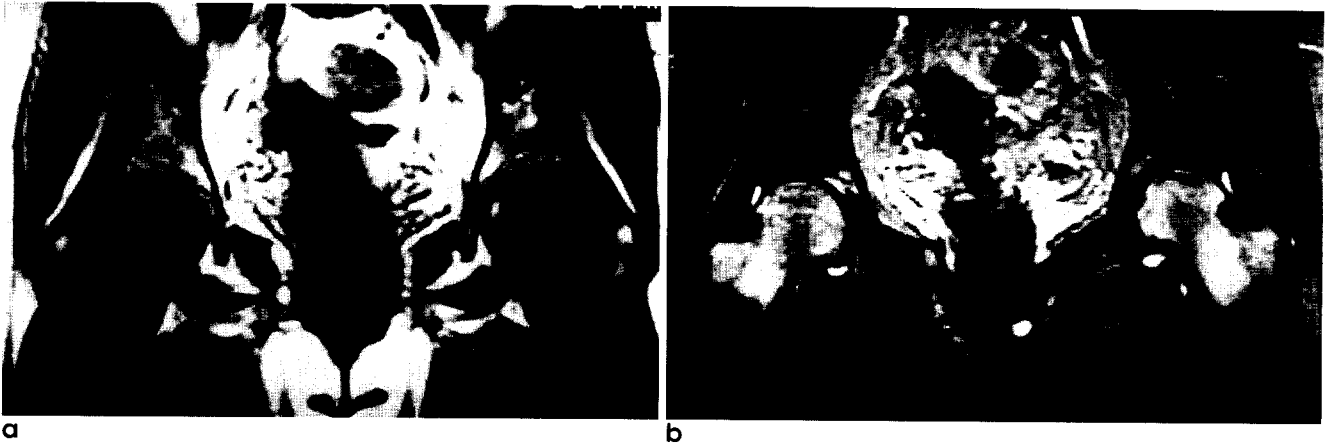

Fig. 10. Bone marrow edema with osteonecrosis.

A coronal T1-weighted (a, TR/TE, 525/25) and T2-weighted (b, TR/TE, 1800/100) MR images of pelvis show bilateral, diffuse edema in the proximal femoral metaphyseal region including intertrochanteric area. On the left, a serpentine band of low signal intensity is seen in the subchondral region.

보이는데 골괴괴 부위가 T1 강조영상에서 정상골수내에 저신호강도의 부위로 보이고 T2 강조 또는 STIR 영상에서 고신호강도로 보인다. 골증식성 전이의 경우 대개는 정상골수보다 고신호강도로 보이나 저, 등 신호강도로 다양하게 보일 수도 있다. 한편 흑색종(melanoma)의 골전이때 멜라닌의 상자성(paramagnetic) 효과에 의해 T1 강조영상에서 고신호강도로 보인다. T2 강조영상에서 신호강도가 낮은 병변 주위로 고신호강도의 테두리가 있는 것을 달무리 징후(halo sign)라고 부르며 이는 골전이의 증거로 생각된다(46). 반면 T1 강조영상에서 저신호강도의 중심부에 고신호강도의 지방이 있는것을 황소눈알징후(bull's eye sign)로 부르며 이는 양성병변을 의미하며 골전이가 아닌 것을 의미한다.

MR 영상은 또한 골수염의 진단에 유용한데(Fig. 8) 뼈에 혈행성으로 염증이 생기는 경우 대퇴골의 원위부, 상박골의 근위부와 같이 혈류공급이 많고 성장이 왕성한 부위를 주로 침습한다. 성인의 경우 척추나 골반등의 체간골에 골수염이 호발한다. MR 영상은 골수염의 범위, 연부조직의 침습여부를 평가하는데 유용하다.

고서병은 세망내피계에 glucoceribroside-laden 세포가 축적되는 유전병으로 glucoceribroside내의 양성자가 급속히 교환(rapid exchange)하므로 이들 세포로 침착된 골수는 T2 이완시간이 짧아져 T1, T2 강조영상에서 모두 저신호강도로 보인다. 주로 조혈골수가 있는 부위를 침범하고 사지골에서도 근위부에서 원위부로 진행하면서 침습된다. 진행되면 골단까지 침습되고 골괴사가 초래된다(39). 그외에 골수섬유증에서도 T1 및 T2 강조영상에서 저신호강도로 보이는데(Fig. 9) 골수내의 광범위한 섬유조직과 골경화로 인해 비정상적인 저신호강도를 보인다(38,47).

골화설증은 전반적으로 골염영이 증가되는 드문 질환으로서

MR 영상에서 전혀 신호강도가 없어 검게 보인다(48). 따라서 T1 강조영상에서 추간판의 신호강도가 골수보다 높게 보인다. 골수이식전후의 MR영상으로 치료에 대한 반응을 평가할 수 있는데 치료가 잘 된 경우 골수내에 신호강도의 증가를 볼 수 있다. 혈철증(hemosiderosis)이나 골증식성 골전이가 미완성으로 일어난 경우에도 T1, T2 강조영상에서 매우 낮은 신호강도로 보여 치료하지 않은 골화설증과 유사해 보일 수 있다(3).

5. 골수 부종(Edema)

골수 부종은 골수 조직내에 과다하게 물이 있는 상태로 흔히 외상, 인접 종양이나 염증에 의한 반응, 원인이 분명치 않은 경우, 골괴사의 초기반응, 반사성 교감신경 이영양증(reflex sympathetic dystrophy)등에 의해 생기는데 과혈관(hypervascularity)과 과관류(hyperperfusion) 또는 투과력의 증가(increased permeability)등에 의해 세포외 자유 물분자가 많아진 것이다. MR영상에서 공통적으로 T1 강조영상에서 국소적으로 저신호강도, T2 및 STIR 영상에서 고신호강도로 보이는데 특히 STIR 영상은 골수내의 소량의 물변화도 예민하게 찾아낼 수 있다(49). 외상에 의한 골수부종은 단순사진상 골절의 증거가 없는 경우에도 MR 영상에서 관찰되며 외상후 8주 후까지도 남아 있을수 있다. 골좌상(bruise)은 골소주의 미세골절에 의해 야기된 부종 및 출혈에 의해 오는 골수질의 일시적인 외상성 병변으로서 이들은 대개 자발적으로 장기간의 후유증이 없이 치료되며 인대나 반월판손상등과 동반이 잘된다. 피로골절이나 잠복골절에서도 심한 골부종을 볼 수 있는데 부종이 심한 경우 T1 강조영상이나 STIR영상에서 긴장 골절(stress fracture)의 검은선이 보이지 않을수도 있다.

대퇴골 근위부에 원인이 불확실한 골수부종을 보이는 세가지 병변으로 고관절의 일과성 골다공증(transient osteoporosis

of the hip). 국소 이동성 골다골증(regional migratory osteoporosis), 일과성 골수 부종증(transient bone marrow edema syndrome) 등이 있다(50). 이들의 단순 X선 사진소견이나 임상양상은 서로 다르나 공통적인 MR 소견을 갖는다(Fig.10). 즉 T1 강조영상에서 대퇴골두나 경부에 지방의 신호강도가 전반적으로 없어지고 전자간능(intertrochanteric ridge)까지 침습되거나 관절(acetabulum)이나 대퇴골두의 내측은 침습하지 않고 T2강조 및 STIR영상에서는 균질하게 신호강도가 증가된다. 전형적인 골괴사와는 달리 저신호강도의 테두리는 보이지 않고 대퇴골두의 모양도 잘 유지된다. 골괴사의 초기소견과 골부종을 구별하기가 어렵고 따라서 추적검사가 필요한데 대개 골부종은 수개월 후 저절로 소실된다.

함정 (Pitfalls)

병변이 골수에 미만성으로 침습된 경우 특히 병적조직의 T1 및 T2이완시간이 정상골수가 비슷하면 이들을 정상 조혈골수가 구별하기가 상당히 어렵다. 이때 MR 분광법(spectroscopy)이나 조영제 주입등이 도움이 되긴하나 아직까지 그 역할이 분명하지 않아 결국은 조직검사가 필요하게된다.

또한 지방 및 조혈골수의 분포가 예측되는 범위를 벗어난 경우, 또는 적혈구생산을 촉진시키는 여러 가지원인에 의해 국소적으로 조혈골수의 재생이 있는 경우 이들을 정상변이로 보아야 할지 또는 병적인 현상으로 보아야 할지 어려움이 따른다.

참 고 문 헌

1. Bloem JL : Transient osteoporosis of the hip : MR imaging. Radiology 1988;167:753-755
2. Tardivon AA, Vanel D, Munck JN, Boso J. Magnetic resonance imaging of bone marrow in lymphoma and leukemia. Leukemia and Lymphoma 1997;25:55-68
3. Vogler JB, Murphy WA. Bone marrow imaging. Radiology 1988;168:679-693
4. Steiner RM, Mitchell DG, Rao VM, Schweitzer. Magnetic resonance imaging of diffuse bone marrow disease. Radiol Clin North Am 1993;31:383-409
5. Olson DO, Shields AF, Scheurich CJ, Porter BA, Moss AA. Magnetic resonance imaging of the bone marrow in patients with leukemia, aplastic anemia and lymphoma. Invest Radiol 1986;21:540-546
6. McKinstry CS, Steiner RE, Young AT, Jones L, Swirsky D, Aber V. Bone marrow in leukemia and aplastic anemia : MRI imaging before, during, and after treatment. Radiology 1987;162:701-707
7. Hoane BR, Shields AF, Porter BA, Shulman HM. Detection of lymphomatous bone marrow involvement with magnetic resonance imaging. Blood 1991;78:728-738
8. Hartsock RJ, Smith EB, Petty CS. Normal variants with aging of the amounts of hematopoietic tissue in bone marrow from the outer iliac crest. Am J Clin Pathol 1965;43:326-331
9. Westerman MP. Bone marrow needle biopsy : an evaluation

- and critique. Semin Hematol 1981;18:293-300
10. Moore SG, Dawson KL : Red and yellow marrow in the femur : Age related changes in appearance at MR imaging. Radiology 1990;175:219-223
11. Hajek PC, Baker LL, Goobar, et al. Focal fat deposition in axial bone marrow : MR characteristics. Radiology 1987;162:245-249
12. Ricci C, Cova M, Kang YS, et al. Normal age related patterns of cellular and fatty bone marrow distribution in the axial skeleton : MR imaging study. Radiology 1990;177:83-88
13. Poulton TB, Murphy WD, Duerk JL, et al. Bone marrow re-conversion in adults who are smokers : MR findings. AJR 1993;161:1217-1221
14. Shellock FG, Morris E, Deutsch AL, Mink JH, Kerr R and Boden SD. Hematopoietic bone marrow hyperplasia : high prevalence on MR images of the knee in asymptomatic marathon runners. AJR 1992;158:335-338
15. Levine CD, Schweitzer ME, Ehrlich SM. Pelvic marrow in adults. Skeletal Radiol., 1994;23:343-347
16. Ruzal-Shapiro C, Berdon WE, Cohen MD and Abramson SJ. MR imaging of diffuse bone marrow replacement in pediatric patients with cancer. Radiology 1991;181:587-589
17. Mirowitz SA, Apicella R, Reinus WR, Hammerman AM. MR imaging of bone marrow lesions : relative conspicuousness on T1-weighted, fat-suppressed T2-weighted and STIR images. AJR 1994;162:215-221
18. Guckel F, Brix G, Semmler W, et al. Systemic bone marrow disorders : characterization with proton chemical shift imaging. J Comput Assist Tomogr 1990;14:954-959
19. Rosen BR, Fleming DM, Kushner DC, et al. Hematologic s-bone marrow disorders : quantitative chemical shift MR imaging. Radiology 1988;169:799-804
20. Sebag GH, Moore SG. Effect of trabecular bone on the appearance of marrow in gradient echo imaging of the appendicular skeleton. Radiology 1990;174:855-859
21. Rosenthal H, Thulborn KR, Rosenthal DI, Kim SH, Rosen BR. Magnetic susceptibility effects of trabecular bone on magnetic resonance image of bone marrow. Invest Radiol 1990;25:173-178
22. Amano Y, Hayashi H, Kumazaki T. Gd-DTPA enhanced MRI of reactive hematopoietic regions in marrow. J. Comput. Assist. Tomog., 1994;18:214-217
23. Saifuddin A, Bann K, Ridgway JP, Butt WP. Bone marrow blood supply in gadolinium-enhanced magnetic resonance imaging. Skeletal Radiol. 1994;23:455-457
24. Weissleder R, Elizondo G, Wittenberg J, Rabito CA, Bengele HH, Josephson L. Ultrasmall superparamagnetic iron oxide : characterization of a new class of contrast agents for MR imaging. Radiology. 1990;175:489-493
25. Seneterre E, Weissleder R, Jaramillo D, et al. Bone marrow : ultrasmall superparamagnetic ironoxide for MR imagng. Radiology 1991;179:529-533
26. Rosen BR, Fileming DM, Kushner DG, et al : Hematologic bone marrow disorders : Quantitative chemical shift MR imaging. Radiology 1988;169:799
27. Vande Berg BC, Michaux L, Scheiff JM, et al. Sequential quan-

- tiative MR analysis of bone marrow : differences during treatment of lymphoid versus myeloid leukemia. *Radiology* 1996;201:519-523
28. Vande Berg BC, Malghem J, Lecouvet FE, Maldague B. Classification and detection of bone marrow lesions with magnetic imaging. *Skeletal Radiol* 1998;27:29-545
 29. Kricun ME. Red-yellow marrow conversion : its effect on the location of some solitary bone lesions. *Skeletal Radiol* 1985;14:10-19
 30. Fletcher BD, Wall JE, Hanna SL : Effect of hematopoietic growth factors on MR images of bone marrow in children undergoing chemotherapy. *Radiology* 1993;189:745-
 31. Rao VM, Fishman M, Mitchell DG, et al. Painful sickle cell crisis : bone marrow pattern observed with MR imaging. *Radiology* 1986;161:211-215
 32. Kaplan PA, Asleson RJ, Klassen LW, Duggan MJ. Bone marrow pattern in aplastic anemia : observations with 1.5 T MR imaging. *Radiology* 1987;164:441-444
 33. Park JM, Lim GY, Kim EN, et al. Evaluation of severity in aplastic anemia by MR imaging. *J Korean Radiol Soc* 1999;40:347-354
 34. Stevens SK, Moore SG, Amylong MD. Repopulation of marrow after transplantation : MR imaging with pathologic correlation. *Radiology* 1990;175:213-218
 35. Stevens SK, Morre SG, Kaplan ID. Early and late bone marrow changes after irradiation. *AJR* 1990;154:745-750
 36. Mitchell DG, Rao VM, Dalinka MK, et al. Femoral head avascular necrosis: correlation of MR imaging, radiographic staging, radionuclide imaging, and clinical findings. *Radiology* 1987;162:709-715
 37. Cova M, Kang TS, Tsukamoto H, et al. Bone marrow perfusion evaluated with gadolinium-enhanced dynamic fast MR imaging in a dog model. *Radiology* 1991;179:535-539
 38. Lanir A, Aghai E, Simon JS, Lee RGL, Clouse ME. MR imaging in myelofibrosis. *J Comput Assist Tomogr* 1986;10:634-636
 39. Lanir A, Hadar H, Cohen I, et al. Gaucher disease : assessment with MR imaging. *Radiology* 1986;161:239-244
 40. Sundaram M, McLeod RA. MR imaging of tumor or tumor like lesions of bone and soft tissue : *AJR* 1990;155:817-824
 41. Fruehwald FXJ, Tscholakoff D, Schwaighofer B, et al. Magnetic resonance imaging of the lower vertebral column in patients with multiple myeloma. *Invest Radiol* 1988;23:193-199
 42. Ruzal-Shapiro C, Berdon WE, Cohen MD, et al. MR imaging of diffuse bone marrow replacement in pediatric patients with cancer. *Radiology* 1991;181:587-589
 43. Mouloupoulos LA, Varma DGK, Dimopoulos MA, Leeds NE, Kim EE, Johnston DA, Alexanian R, Libshitz HI. Multiple myeloma : spinal MR imaging in patients with untreated newly diagnosed disease. *Radiology* 1992;185:833-840
 44. Rahmouni A, Divine M, Mathieu D, et al. Detection of multiple myeloma involving the spine : efficacy of fat-suppression and contrast-enhanced MR imaging. *AJR* 1993;160:1049-1052
 45. Steinborn MM, Heuck AF, Tiling R, Bruegel M, Gauger L, Reiser MF. Whole body bone marrow MRI in patients with metastatic disease to the skeletal system. *J Comput Assist Tomogr* 1999;23:123-129
 46. Schweitzer ME, Levine C, Mitchell DG, Gannon FH, Gomella LG. Bull's-eyes and halos : useful MR discriminators of osseous metastases. *Radiology* 1993;188:249-252
 47. Chun HJ, Park JM, Baik JH, et al. MR features of myelofibrosis : Correlation with bone marrow biopsy. *J Korean Radiol Soc* 1997;36:523-528
 48. Elster AD, Theros EG, Key LL, Stanton C. Autosomal recessive osteopetrosis : bone marrow imaging. *Radiology* 1992;182:507-514
 49. Meyers SP, Wiener SN. Magnetic resonance imaging of fractures using the short tau inversion recovery (STIR) sequence : Correlation with radiographic findings. *Skel Radiol* 1991;20:499-507
 50. Hayes CW, Conway WF, Daniel WW. MR imaging of bone marrow edema pattern : transient osteoporosis, transient bone marrow edema syndrome, or osteonecrosis. *Radiographics* 1993;13:1001-1011