

외과적 하악 후퇴술 후 악간고정기간 중의 골격성 재발과 치열의 변화

장 중 언¹⁾

하악 후퇴술 후의 골격성 재발과 치열 변화는 악간고정(intermaxillary fixation, IMF)제거 후 뿐만 아니라 악간고정기간 중에도 일어난다고 보고되고 있다. 악간고정기간 중에 일어나는 골격성 재발에 따른 골편간 견고한 융합의 방해, 보상성 치아이동, 전치부 개방교합 등과 같은 여러 가지 부작용은 술후 교정치료에 많은 영향을 미칠 수 있으므로 임상적으로 중요한 의미를 갖는다. 본 연구는 악간고정기간 중에 일어나는 골격성 재발과 치열의 변화를 알아보고자 시행하였으며, 하악전돌증의 치료를 위해서 양측성 하악지 시상분할골절단술(bilateral sagittal split ramus osteotomy, BSSRO)과 강선고정(wire fixation), 악간고정을 시행한 28명을 대상으로 하였다. 본 연구에서는 측모 두부 방사선 사진을 통하여 수술에 의한 골편들의 이동량과 방향, 악간고정기간 중의 골격성 재발과 치열 변화의 양과 방향을 측정하였다. 또한 수술에 의한 골편들의 이동과 골격성 재발과의 상관관계, 골격성 재발과 치열 변화간의 상관관계를 평가하였다. 본 연구를 통하여 다음과 같은 결론을 얻었다.

1. 수술에 의한 골편의 이동방향은 원심골편은 후상방으로, 근심골편은 시계방향으로 회전하였다.
2. 악간고정기간 중에 원심골편의 전방부는 후방 변위, 후방부는 상방 변위하였으며 근심골편은 상방 변위와 함께 근심골편의 gonion(p-Go)부위는 전방 변위를 하였다. 악간고정기간중에 근심골편의 gonion(p-Go)의 전방 변위는 수술에 의한 근심골편의 gonion (p-Go)의 후방으로의 이동량과 유의한 상관관계를 보였다. 즉, 수술에 의한 근심골편의 gonion(p-Go)의 후방으로의 이동이 많을수록 악간고정기간 중의 근심골편의 gonion(p-Go)의 전방 변위는 증가하였다.
3. 악간고정기간 중에 수평피개, 수직피개는 변화가 없었다. 상악 전치부는 후방경사(retroclination), 하악 전치부는 후방경사, 정출이 일어났으며, 이러한 보상성 치아이동은 악간고정기간 중의 근심골편의 gonion(p-Go)의 상방 변위와 유의한 상관관계를 보였다. 즉, 악간고정기간 중의 근심골편의 gonion(p-Go)의 상방 변위가 클수록 보상성 치아이동량도 증가하였다.

주요단어 : 골격성 재발, 치열 변화, 악간고정, 하악 후퇴술

I. 서 론

하악전돌증을 치료하는데 있어서 악교정 수술은 교정치료만으로 얻을 수 없는 안모의 심미성 개선 및 기능성 교합을 이루어 준다. 그러나, 하악전돌증 치료

를 위한 대표적 수술 방법인 양측성 하악지 시상분할골절단술(bilateral sagittal split ramus osteotomy, BSSRO)은 수술 부위에서의 골편의 분리, 근신경계의 열상(laceration), 근심골편(proximal segment)의 위치이상과 같은 부작용을 나타낼 수 있다¹⁾.

실제로 많은 연구에서 하악후퇴술후의 골격성 재발은 입증되었다²⁻¹⁶⁾. 골격성 재발은 악교정 수술후의 시기와 고정방법, 수술기법 등에 따라 다양하게 보고

¹⁾ 성균관대학교 의과대학 치과학교실 조교수, 삼성의료원 치과진료부 교정과 과장

되고 있다^{9,17-19}. Proffit은 하악 후퇴술 후 약 6주 동안의 변위에 대해 양측성 하악지 시상분할골절단술과 강선고정(wire fixation)을 시행한 군에서는 후상방, 양측성 하악지 시상분할골절단술과 견고한 고정방법(rigid fixation)을 시행한 군에서는 전하방으로의 변위를 나타낸다고 했고, 술후 약 1년 동안의 변위에 대해서는 구내 하악지 수직골절단술(transoral vertical oblique osteotomy, TOVRO)군에서는 후방, 양측성 하악지 시상분할골절단술 (wire, rigid fixation 모두)군은 전방으로 변위를 보인다고 보고하였다⁹. 또한 Proffit은 양측성 하악지 시상분할골절단술과 견고한 고정방법(rigid fixation)을 시행한 군에서 하악 후퇴술 후 1년동안 나타나는 전방으로의 변위의 절반이상이 술후 6주내에 나타난다고 하였으며, 하악지 시상분할골절단술과 강선고정을 시행한 군에 대해서 Kobayashi는 대부분의 전방으로의 변위가 술후 6개월 내에 일어난다고 보고하고 있다^{5,9}.

Rosenquist는 하악전돌증의 치료를 위한 경사 이동골절단술(oblique sliding osteotomy)을 받은 15명의 2년간 추적 연구에서 3명의 환자가 골편간 불안정성을 나타낸다고 보고하였다¹⁹. 양측성 하악지 시상분할골절단술을 받은 67명의 환자를 대상으로 시행한 Pepersack의 5년간 추적 연구에서는 18%의 환자가 하악의 전방으로의 변위를 보인다고 하였고, 9%의 환자가 전방으로의 변위없이 교합의 변화를 나타냈다고 보고하였다¹⁸.

이러한 골격성 재발의 원인으로는 수술 당시의 근심골편의 회전, 과두의 성장, 수술중 하악의 측방이동, 수술에 의한 이동량, 안모 형태, 교익삼각근(ptyergomandibular sling)에 대한 장력, 골편간의 불완전한 융합, 혀의 압력(tongue pressure) 등 매우 다양하게 보고되었다^{4,5,8,10,18,20-24}.

악교정 수술 후의 골격성 재발은 골편간 견고한 융합의 방해, 치근 흡수를 야기시킬 수 있는 보상성 치아이동, 전치부 개방교합 등을 발생시킬 수 있으며, 심한 골격성 재발은 예상치 못한 치아의 이동으로 술후 교정치료를 시행하는데 있어서 문제를 일으킬 수 있기 때문에 임상적으로 중요한 의미를 갖는다^{2,20,25,26}.

특히 안정된 교합을 이룬 상태에서도 골격성 재발은 일어날 수 있으며, Yellich 등은 악간고정기간 중의 골편의 변위가 IMF 제거후의 골격성 재발을 더욱 증가 시킬 수 있다고 보고하였다²⁷. 이에 대해 Komori 등은 악간고정기간중에 일어나는 골격성 재발과 그에 따른 부작용을 줄이기 위해 peralveolar

wire, circummandibular wire를 이용한 골격성 고정(skeletal fixation)을 통해서 이런 경향을 조절하는 것이 중요하다고 강조하였다⁷.

본 연구는 하악전돌증 치료를 위해서 양측성 하악지 시상분할골절단술과 강선고정, 악간고정을 시술한 28명의 환자를 대상으로 다음과 같은 목적을 위해 시행하였다.

- (1) 골편들의 수술에 의한 이동량과 방향의 측정
- (2) 악간고정기간 중의 골격성 재발과 치열 변화의 양과 방향의 측정
- (3) 골편들의 수술에 의한 이동과 골격성 재발간의 상관관계 연구
- (4) 골격성 재발과 치열 변화간의 상관관계 연구

II. 실험 재료 및 방법

1. 연구 대상

- a. 하악전돌증을 주소로 삼성의료원 교정과에 내원한 28명의 환자를 대상으로 본 연구를 시행하였다
- b. 수술당시의 평균 연령: 23세 6개월
성별: 남 15 명, 여 13명.

2. 수술방법

한 명을 제외한 27명의 환자는 부착식 교정장치(full edgewise appliance)를 이용하여 술전 교정치료를 받았으며, 모든 환자는 동일 술자에 의해 악교정 수술을 받았다. 수술 방법은 양측성 하악지 시상분할골절단술을 사용하였으며, 교근(masseter muscle)과 내측익돌근(internal pterygoid muscle)의 일부만을 박리하였다.

고정방법은 강선고정과 평균 5-6주의 악간고정을 시행하였다. 악간고정기간 중에는 interocclusal wafer를 장착하고 있었으며 골격성 재발을 위한 이모장치(chin cap)나 cervical collar 등은 사용하지 않았다. 악간고정 제거 후 2-3주 정도의 악간 이개 연습(jaw opening exercise) 후 interocclusal wafer를 제거하고 술후 교정치료를 시행하였다.

3. 측모 두부 방사선 사진 평가

- a. 본 연구를 위해 다음과 같은 시기에 측모 두부 방사선 사진을 촬영하였다.

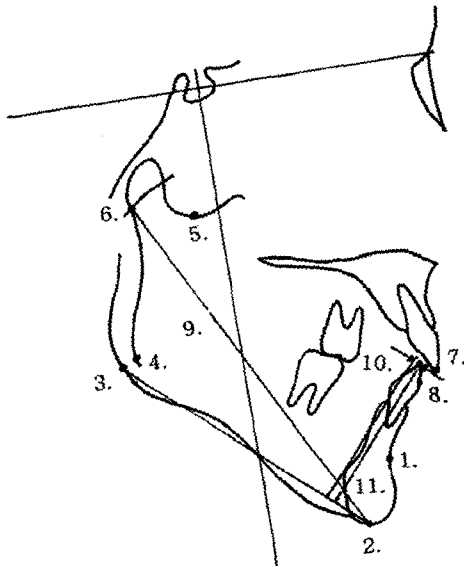


그림 1. X-Y coordinate measurement
 1. B point 2. Me 3. d-Go 4. p-Go
 5. Sg 6. Ar 7. U1 8. L1
 linear measurement
 9. Ar-Me
 10. L1 to MP(x) 11. L1 to MP(y)

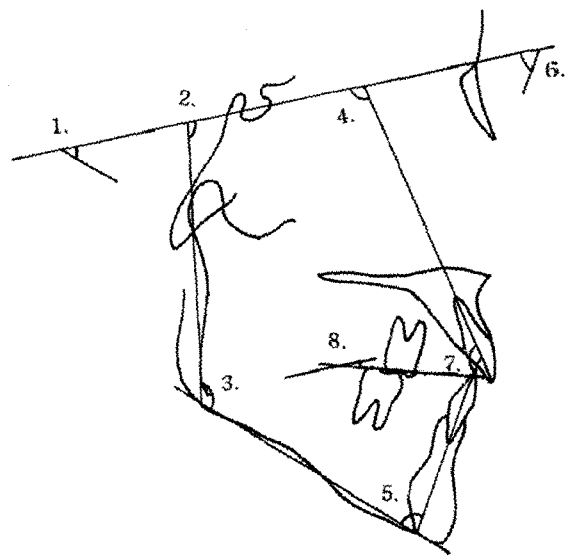


그림 2. angular measurement
 1. SNMP 2. SN-ArpGo
 3. ArpGo-MedGo 4. U1 to SN
 5. IMPA 6. L1 to SN
 7. Interincisal angle 8. SN to OP

- 1) 술전 교정 직후(T1)
- 2) 수술 직후(T2)
- 3) 악간고정 제거 직전(술 후 약 5-6주.T3)

b. 계측점 (그림1)

- 1) 원심골편(distal segment): B point(B), menton (Me), d-Go(원심골편의 gonion)
 근심골편(proximal segment): articulare(Ar), Sg (sigmoid notch의 최하방점), p-Go(근심골편의 gonion)
 치열: 상하악 전치의 절단(incisors tip)
- 2) 각 측모 두부 방사선 사진의 tracing에서 계측점들의 재현성을 높이기 위해 모든 계측점들은 최상 일치 중첩법(best-fit superimposition method)을 이용해서 옮겼다. 수술 후의 원심골편의 후방부위를 정확성과 재현성 있게 tracing하는 것이 어려우므로 T1 하악 tracing의 symphysis와 하악하연의 전방부를 T2,T3 하악 tracing의 같은 부위와 중첩시킨 후 T1 하악 tracing의 후방부와 gonion 을 T2,T3 하악 tracing에 옮겼다.^{6,7,12} 골절 단부위가 반드시 T1 측모 두부 방사선 사진 상의 gonion 부

위와 일치하는 것은 아니기 때문에 T2,T3의 d-Go 은 수술 후의 실제 원심골편 상에 존재하지 않는 이론적인 계측점이다. 실제로 B point, menton의 수술에 의한 이동과 이론적인 d-Go의 간의 수술에 의한 이동간의 상관관계는 통계적으로 높은 유의성이 있어서 ($R=0.788$ $P<0.001$) d-Go은 원심 골편 후방부를 대표하는 점으로 설정할 수 있다.

c. 계측치 (그림1,2)

X-Y 좌표상에서 선계측(linear measurement), 각도 계측(angular measurement)을 시행하였다. X-Y 좌표 설정을 위한 수평기준선은 S-N plane, 수직기준선은 sella에서 S-N plane에 그은 수직선을 사용하였다.

1) 골격적 변화

- i) X-Y좌표계측(X-Y coordinate measurement, 두 개저에 대한 위치 변화) :

B point, Me, d-Go, p-Go, Sg, Ar (x,y)

- ii) 각도계측(angular measurement) :

SNMP(원심골편의 두개저에 대한 변화. 하악평면

(mandibular plane,MP)은 menton과 d-Go을 이은 선을 이용하였다.)

SN-ArGo(근심골편의 두개저에 대한 변화. 하악지 경사;Ramal inclination)

ArGo-MedGo(근원심골편 간의 변화. 하악각;Gonial angle)

iii) 선계측(linear measurement) :

Ar-Me

2) 치열의 변화

i) X-Y좌표계측 (X-Y coordinate measurement) : 상하악 전치 절단 (U1(x,y), L1(x,y))

ii) 각도계측(angular measurement) :

U1 to SN, IMPA(치조골 내에서의 변화)

L1 to SN, 전치각(interincisal angle)

SN to OP(교합평면은 상하악 전치 절단의 중점과 제 1대구치의 원심협측교두의 중점을 이은 선을 사용하였다.)

iii) 선계측(linear measurement) :

수평피개(overjet,OJ), 수직피개(overbite,OB)

L1 to MP(x) (symphysis의 최내방점에서 하악평면에 그은 수선으로부터 하악 전치 절단 까지의 수직거리)

L1 to MP(y)(MP에서 하악 전치 절단까지의 수직거리)

3) X-Y좌표계측, 선계측은 0.5mm, 각도계측은 0.5° 까지 측정하였다.

4. 통계 처리 방법

a. 골편들의 수술에 의한 이동량의 평가를 위한 T2-T1 값과 악간고정기간 중의 골격적, 치열의 변화의 평가를 위한 T3-T2 값을 구하고 각각의 평균, 표준편차(standard deviation, SD)를 계산하였다. T2-T1, T3-T2 평균의 유의성 평가를 위해서 paired t-test를 시행하였다.

b. 골편들의 수술에 의한 이동량(T2-T1)과 악간고정기간 중의 골격성 재발(T3-T2)과의 상관관계, 악간고정기간 중의 골격성 재발과 치열변화(T3-T2) 간의 상관관계의 평가를 위해 correlation coefficients를 계산하였다.

III. 결 과

1. 골편들의 수술에 의한 이동량과 방향 (표1)

하악 후퇴술 후 원심골편에서 B point, Me, d-Go은 모두 X축을 따라서 각각 9.7mm, 10.0mm, 8.4mm 후방으로 이동하였고, Y축을 따라서 각각 1.8mm, 2.2mm, 2.8mm 상방으로 이동하였다. 원심골편의 전, 후방부가 모두 상방으로 이동하여 SNMP의 변화량은 통계적 유의성을 갖지 못하였다.(그림3)

근심골편에서는 p-Go이 X축을 따라서 2.3mm 후방 이동하였고, Sg가 Y축을 따라서 1.1mm 하방 이동하였다. Ar의 변화량은 통계적 유의성을 갖지 못하였다. 즉, 근심골편은 articulare 부위를 회전중심으로 시계방향으로 회전을 하여서 하악지 경사(SN-ArGo ; ramal inclination)이 2.5° 증가하였다. 하악지 경사 (ramal inclination)의 증가로 하악각(ArGo-MedGo, gonial angle)은 1.8° 감소하였다.(그림4)

2. 악간고정기간 중의 골격성 재발과 치열의 변화 (표1)

(1) 골격성 재발

악간고정기간 중에 B point, Me이 X축을 따라서 각각 0.8mm, 1.5mm 후방 이동하였고 d-Go은 Y축을 따라서 2.3mm 상방 이동하여서 SNMP는 1.6° 증가하였다. 결과적으로는 원심골편의 전방부는 후방이동, 후방부는 상방 이동하였다. p-Go은 X축을 따라서 전방으로 1.6mm, Y축을 따라서 상방으로 0.6mm 이동하였다. Sg와 Ar은 Y축을 따라서 상방으로 각각 1.3mm, 0.7mm 이동하였다. 결과적으로 하악지 경사 (ramal inclination)은 감소하였고, 근심골편은 상방 이동과 함께 하방 부위의 전방 이동을 나타냈다. SNMP의 증가와 하악지 경사(ramal inclination)의 감소로 gonial angle은 증가하였다.(그림3,4)

(2) 치열의 변화

수평피개, 수직피개의 변화는 최소한으로서 통계적 유의성이 없었다. 두개저에 대한 전치부 절단의 위치(U1(X,Y), L1(X,Y))는 정출과 후방경사(retro-clination)가 일어났으나 통계적 유의성은 없었다. 치조골 내에서의 상악 전치부(U1 to SN)는 1.2° 후방 경사가 일어났다. IMPA는 1.5° 후방경사가 일어났고, L1 to MP(X,Y)의 변화는 각각 0.7mm 후방 이

표 1. 골편들의 수술에 의한 이동량과 방향 및 악간고정기간 중의 골격성 재발과 치열의 변화

	T2-T1		T3-T2	
	Mean	S.D.	Mean	S.D.
B(x)	-9.7***	3.5	-0.8**	1.4
B(y)	-1.8***	1.4	0.3	0.8
Me(x)	-10***	3.8	-1.5***	1.9
Me(y)	-2.2***	1.4	0	1.0
d-Go(x)	-8.4***	4.7	0.5	1.2
d-Go(y)	-2.8***	2.3	-2.3***	1.8
p-Go(x)	-2.3***	2.6	1.6***	2.0
p-Go(y)	0.0	1.2	-0.6*	1.4
Sg(x)	-0.4	1.0	0.2	0.9
Sg(y)	1.1***	1.1	-1.3***	1.4
Ar(x)	0.2	0.9	-1.0	1.1
Ar(y)	0.3	1.2	-0.7***	1.4
Ar-Me	-6.9***	2.2	-0.3	1.3
SNMP	0.7	2.0	1.6***	2.0
SN-ArpGo	2.5***	2.2	-1.6***	2.1
ArpGo-MedGo	-1.8**	2.6	3.7***	1.0
UI(x)			-0.3	0.6
UI(y)			0.3	1.0
L1(x)			-1.0	0.9
L1(y)			0.1	0.9
L1 to MP(x)			-0.7***	0.9
L1 to MP(y)			-0.5***	0.5
UI to SN			-1.2**	1.8
L1 to SN			0.7	1.7
IMPA			-1.5***	1.7
IIA			0.5	1.8
SNOP			0.5	1.1
OJ			-0.3	0.5
OB			0.1	0.8

(-) 후방, 상방, 후방경사, 반시계방향회전, 감소
 (+) 전방, 하방, 전방경사, 시계방향회전, 증가
 * P<0.05 , ** P<0.01 , *** P<0.001

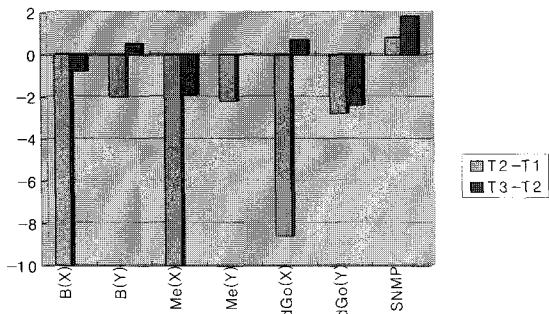


그림 3. 원심골편의 수술에 의한 이동과 골격성 재발

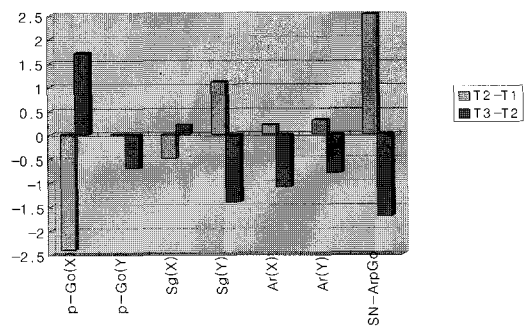


그림 4. 근심골편의 수술에 의한 이동과 골격성 재발

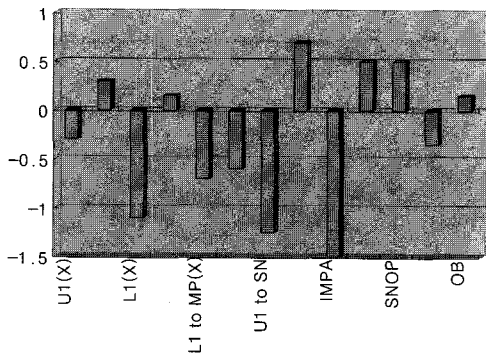


그림 5. 치열의 변화

동, 0.5mm 상방 이동 하였다.(그림5)

결과적으로 악간고정기간 동안의 골격성 재발에 대한 전치부 보상성 치아이동의 양상은 상악 전치부는 후방경사, 하악 전치부는 후방경사, 정출이 동시에 일어났다. Interincisal angle과 SN to OP는 모두 증가하였으나 통계적 유의성은 없었다

3. 골편들의 수술에 의한 이동량과 골격성 재발간의 상관관계

원심골편의 수술에 의한 이동량과 근원심골편의 골격성 재발과의 상관관계는 통계적 유의성이 없었다. 근심골편의 수술에 의한 이동량과 원심골편의 재발과의 상관관계 역시 통계적 유의성이 없었으나 p-Go의 수술에 의한 후방으로의 이동은 악간고정기간 중의 p-Go의 전방으로의 변위와 통계적으로 유의한 상관관계를 보였다(R=-0.636 p<0.01).

4. 골격성 재발과 치열변화와의 상관관계

U1 to SN, IMPA, L1 to MP(Y)와 d-Go의 수직적 변화사이에 유의한 상관관계(각각 R=0.586, R=0.632, R=0.591 p<0.01)가 있었으나 다른 유의한 상관관계는 나타나지 않았다

IV. 토 의

1. 악간고정기간 중의 골격성 재발

악간고정기간 중에 원심골편의 전방부는 후방 이동, 후방부는 상방 이동 하였다. 이러한 원심골편의

재발은 수술에 의한 근원심골편의 이동량이나 방향과는 통계적으로 유의한 상관관계를 보이지 않았다. 하악의 후퇴량과 재발에 관련해서 많은 이견이 있으나 특히, Komori 등은 수술에 의한 원심골편의 이동량이나 방향이 악간고정기간 중에 일어나는 원심골편의 재발의 직접적인 원인은 아니라고 보고하면서 변형 양측성 하악지 시상분할골절단술(modified BSSRO)의 사용과 내측익돌근의 철저한 박리의 유용성을 강조하고 있다⁶⁾. 원심골편의 회전보다는 수술 당시의 근심골편의 전후방적 이동과 악간고정기간 중에 일어나는 원심골편의 gonion (d-Go)의 상방 변위와의 높은 상관관계(R=0.69 p<0.01)를 보고하였다. 또한 Epker 등도 원심골편의 후퇴에 의해 피할 수 없이 일어나는 근심골편의 회전이 재발의 중요한 원인 중 하나라고 기술하면서 수술 당시의 근심골편조절의 중요성을 강조하였다²⁸⁾.

본 연구에서도 수술 당시의 B point의 후방 이동과 근심골편의 gonion(p-Go)의 후방 이동 간의 높은 상관관계(R=0.579 p<0.001)를 보였고 악간고정기간 중에는 B point의 후방으로의 변위와 p-Go의 전방으로의 변위간의 유의한 상관관계를 확인할 수 있었다.(R=-0.505 p<0.001) 그러나, 근심골편의 수술에 의한 이동과 원심골편의 재발과는 직접적인 상관관계를 확인할 수 없었다. 그리고, 원심골편의 수술에 의한 이동과 원심골편의 재발과도 유의한 상관관계를 얻을 수 없었다. 이처럼 근원심골편의 수술에 의한 이동과 원심골편의 재발이 유의한 상관관계를 보이지 않은 이유는 수술에 의한 이동량이나 방향 이외에도 다른 여러가지 요소가 작용했기 때문이라고 생각한다. 또한 본 연구에서 변형 양측성 하악지 시상분할골절단술과 전통적 양측성 하악지 시상분할골절단술이 모두 사용되었고 교근과 내측익돌근의 박리가 완전히 이루어지지 않았으므로 변형 양측성 하악지 시상분할골절단술의 사용과 내측익돌근의 철저한 박리의 유용성을 확인할 수가 없었다.

Epker는 하악후퇴술 당시의 근심골편회전에 의해 나타나는 원심골편의 재발에 대해 강선고정이 rigid fixation보다 더욱 효과적으로 저항할 수 있다고 하였지만²⁸⁾ 본 연구에서는 악간고정기간 중의 근심골편과 원심골편의 재발사이에 통계적으로 유의한 상관관계를 보였다.

그러나, 본 연구에서는 rigid fixation군이 포함되어 있지 않기 때문에 원심골편의 변위에 대한 수술 당시의 근심골편회전의 영향과 관련해서 강선고정과 rigid

fixation간 효과의 차이는 결론을 내릴 수 없었다.

악간고정기간 중에 일어나는 골격성 재발의 원인들 중에서 특히 악교정술에 의해 변화된 교익삼각건(ptyergomandibular sling)이 가장 많이 언급되고 있다^{6,8,10,12,24}. 즉, 하악의 후방이동에 의해 늘어난 교근, 내측익돌근의 장력에 의해 재발을 야기한다는 것이다. 또한, 근돌기(coronoid process)의 후방 이동에 의해 신장된 측두근(temporal muscle)의 전방섬유(anterior fiber)도 재발의 원인으로 받아 들여 지고 있다¹⁰. 특히 Yellich, McNamara 등은 교근이 부착된 상태에서 후하방으로 이동된 gonion이 술 후 8주동안 원래의 위치로 찾아가면서 약간 상방으로 이동함을 보고하였다²⁷. Reitzik도 하악 후퇴술에 의해 SNMP와 하악각(gonial angle)이 줄어든 환자들의 SNMP와 하악각이 다시 증가하고 전치부 개방교합이 증가하는 경향을 보고하면서 골격성 재발의 원인으로 교익삼각건의 장력을 강조하고 있다¹⁰.

본 연구에서는 수술에 의해 하악각이 감소하였으나 SNMP는 거의 변화를 보이지 않았다. 즉, 하악각의 감소는 주로 하악지 경사(ramal inclination)의 증가에 기인하였다. 그 결과 악간고정기간 중에는 하악지 경사(ramal inclination)는 감소하였고 하악각은 증가하면서 원래의 위치로 돌아가려는 경향이 있음을 확인했다. 실제로 수술에 의한 하악지 경사의 증가와 악간고정기간 중의 하악지 경사의 감소는 높은 상관관계를 보였다. ($R=-0.636$ $P<0.01$) 그러나, 하악각의 증가량은 수술에 의한 감소량보다 많았는데 이는 악간고정기간 중에 SNMP의 증가 때문이다. 수술에 의해서 변하지 않았던 SNMP가 악간고정기간 중에 증가한 것과 하악지 경사가 다시 감소하게 된 이유는 수술 당시 교근과 내측익돌근이 수술방법상의 문제로 완전히 박리되지 않은 상태에서 근원심골편이 이동하여서 신장된 교익삼각건의 장력때문이라고 생각된다. 교익삼각건의 장력은 하악의 장축에 대해 수직으로 작용하기 때문에 근심골편은 전상방으로 변위되고, 원심골편은 구치부를 fulcrum으로 회전하게 되므로 d-Go 부위는 상방 변위, B point는 후방변위를 하게 된 것으로 생각한다. 또한 sigmoid notch 부위가 수술에 의해 하방 이동되고 다시 상방으로 변위됨으로써 강선으로 연결된 근심골편의 상방 변위에 영향을 미쳤을 것으로 생각한다. 본 연구에서 sigmoid notch 부위는 수술 당시 하방 이동하였고 악간고정기간 중에는 다시 상방 이동하였다. 역시 측두근의 신장도 재발의 한 원인으로 볼 수 있음을 확인했다.

그러나, 본 연구에서 p-Go간의 상관관계를 제외하고 악간고정기간 중의 골격성 재발과 수술에 의한 이동사이에 직접적으로 높은 상관관계를 보이지 않은 것은 서론에서 지적했듯이 수술후의 골격성 재발의 원인의 다양성과 여러 가지 요소들의 복합적인 영향 때문이라고 생각한다.

2. 치열의 변화

악간고정기간 중의 골격성 재발에 대한 보상성 치아이동으로서 상악 전치부는 후방경사, 하악 전치부는 후방경사, 정출이 일어났다. 이러한 치열변화는 d-Go의 상방이동과 높은 상관관계를 나타냈다. 즉, 악간고정기간 중에 골격성 재발이 일어났지만 전치부의 보상에 의해 수평피개, 수직피개는 유지되었다.

통계 결과에서 알 수 있듯이 보상성 치아이동의 양상을 결정하는데 중요한 요소는 치아를 포함하고 있는 원심골편의 재발 양상이라고 생각한다. 즉, 본 연구에서 원심골편의 후방부가 상방 이동하면서 SNMP가 증가하게 되고 전치부 개방교합의 경향을 나타나게 된다. 이때 상하악 치아는 악간강선에 의해 고정되어 있으므로 정출과 후방경사가 일어나게 됨으로써 수평, 수직피개는 유지될 수 있었다고 생각한다.

McNeill은 하악 전진술을 시행한 환자에서 악간고정기간 중에 제2급 악간고무줄과 같은 양상의 보상성 치아이동을 보고한바 있다^{29,30}. Schendel, Epker등도 골격성 재발이 치아의 치축경사의 변화에 의해 보상됨을 보고하였다³¹. Poulton과 Ware는 골격적 평형(skeletal equilibrium)이 새롭게 형성되면서 치열이 치조골 내에서 치체가 재위치(bodily reorientation)된다고 주장하면서 교합관계의 임상적 검사가 반드시 골격적 안정성을 평가할 수 있는 척도가 아니라고 하였다³². 하악 후퇴술 후 악간고정기간 중에 일어나는 보상성 치아이동도 여러 논문에 의해 보고되었다^{2,3,7,10,12,13,20}. 본 연구에서도 d-Go의 상방 이동에 의해 상하악 전치부가 모두 후방경사가 일어났고 하악 전치부는 정출도 동시에 일어났다. Komori 등은 이러한 보상성 치아이동과 gonion부위의 상방 변위를 줄이기 위해 골격적 고정(skeletal fixation)이 필요하다고 보고하였지만 gonion부위에 대한 조절의 한계를 인정하였다.

이상에서 언급한 바와 같이 하악 후퇴술 후의 재발은 악간고정기간에도 일어나며 그에 따른 보상성 치아이동도 일어남을 확인할 수 있었다. 이러한 골편의

변위나 치아이동은 많은 문제를 야기할 수 있으므로 재발은 최소한으로 줄일 수 있는 수술 방법의 발전이 요구된다.

V. 결 론

1. 수술에 의한 골편의 이동방향은 원심골편은 후상방으로, 근심골편은 시계방향으로 회전하였다.
2. 악간고정기간 중에 원심골편의 전방부는 후방 변위, 후방부는 상방 변위하였으며 근심골편은 상방 변위와 함께 근심골편의 gonion(p-Go)부위는 전방 변위를 하였다. 악간고정기간중에 근심골편의 gonion(p-Go)의 전방 변위는 수술에 의한 근심골편의 gonion (p-Go)의 후방으로의 이동과 유의한 상관관계를 보였다. 즉, 수술에 의한 근심골편의 gonion(p-Go)의 후방으로의 이동이 많을수록 악간 고정기간 중의 근심골편의 gonion(p-Go)의 전방 변위는 증가하였다.
3. 악간고정기간 중에 수평피개, 수직피개는 변화가 없었다.상악 전치부는 후방경사(retroclination), 하악 전치부는 후방경사, 정출이 일어났으며, 이러한 보상성 치아이동은 악간고정기간 중의 근심골편의 gonion(p-Go)의 상방 변위와 유의한 상관관계를 보였다. 즉, 악간고정기간 중의 근심골편의 gonion (p-Go)의 상방 변위가 클수록 보상성 치아이동량도 증가하였다.

참 고 문 헌

1. Proffit WR, White RP: Surgical Orthodontic Treatment. CV Mosby 1991. P273
2. Åstrand P, Ridell A. Positional changes of the mandible and the upper and lower anterior teeth after oblique sliding osteotomy of the mandibular rami. Scand J Plast Reconst Surg 1973;7:120-9
3. Dogan S. Skeletal and dental changes after orthognathic surgical treatment of mandibular prognathism. J Nihon Univ Sch dent 1997;39:25-30
4. Franco JE, Van Sickels JE, Thrash WJ. Factors contributing to relapse in rigidly fixed mandibular setbacks. J Oral Maxillofac Surg 1989;47:451-6
5. Kobayashi T, Watanabe I, Ueda K, Nakajima T. Stability of the mandible after sagittal ramus osteotomy for correction of prognathism. J Oral Maxillofac Surg 1986;44:693-97
6. Komori E, Aigase K, Sugisaki N, Tanabe H: Cause of

- early skeletal relapse after mandibular setback. Am J Orthod Dentofac Orthop. 1989;95:29-36
7. Komori E, Aigase K, Sugisaki M, Tanabe H: Skeletal fixation versus skeletal relapse. Am J Orthod Dentofac Orthop 1987;92:412-21
8. Michiwaki Y, Yoshida H, Ohno K, Michi K. Factors contributing to skeletal relapse after surgical correction of mandibular prognathism. J Cranio-Max-Fac Surg 1990;18:195-200
9. Proffit WR, Phillips C, Dann C, Turvey TA. Stability after surgical-orthodontic correction of skeletal Class III malocclusion. I. Mandibular Setback. Int J Adult Orthod Orthognath Surg 1991;6:7-18
10. Reitzik M, Schoorl W. Bone repair in the mandible: A Histologic and biometric comparison between rigid and semirigid fixation. J Oral Maxillofac Surg 1983;41:215-8
11. Rosenquist B, Rune B, Selvik G. Displacement of the mandible after removal of the intermaxillary fixation following oblique sliding osteotomy. J Max-Fac Surg 1986; 14:251-59
12. Rosenquist B, Rune B, Selvik G. Displacement of the mandible during intermaxillary fixation after oblique sliding osteotomy. A Stereometric & cephalometric radiographic study. J Max-Fac Surg 1985;13:254-62
13. Vasir NS, Thompson RT, Davies TM. Dental and skeletal changes following sagittal split osteotomy for correction of mandibular prognathism. Europ J Orthod 1991;13:134-42
14. 서 병무, 민 병일. 하악전돌증 환자의 시상분할법에 의한 악교정 수술후 재발에 관한 연구. 대구의과지 1991;17(2):32-39
15. 진 경수, 김 종렬, 손 우성. 골격성 III급 부정교합환자의 악교정수술후 안정성에 영향을 미치는 요소에 관한 연구. 대치교정지 1997;27(1):21-33
16. 진 경수, 손우성. 하악전돌증 환자의 악교정수술 후 안정성과 혀 위치,설골 위치 및 상기도 크기 변화간의 관계. 대치교정지 1993;23(4):693-705
17. Paulus GW, Steinhauser EW. A comparative study of wire osteosynthesis versus bone screw in the treatment of mandibular prognathism. Oral Surg 1982;54:2-6
18. Pepersack WJ, Chausse JM. Long term follow-up of the sagittal splitting technique for correction of mandibular prognathism. J Max-Fac Surg 1978;6: 117-140
19. Rosenquist B, Selvik G, Rune B, Petersson A. Stability of the osteotomy site after oblique sliding osteotomy of the mandibular rami. J Cranio-Max-

- Fac Surg 1987;15:14-19
20. Goz G, Joos U, Schilli W. Position of anterior teeth following surgical correction of prognathism. J Max-Fac Surg 1984;12: 33-35
 21. Isaacson RJ, Kopytor OS, Bevis RR, Waite DE. Movement of the proximal and distal segment after mandibular osteotomies. J Oral Surg 1978;36:263-8
 22. Simpson W. The result of surgery for mandibular prognathism. Br J Oral Surg 1974;12: 166
 23. Vijayaraghavan K, Richardson A, Whitlock RH. Post-operative relapse following sagittal split osteotomy for correction of mandibular prognathism. Br J Oral Surg 1974;12: 63-69
 24. Will LA. Relapse in mandibular orthognathic surgery. Oral and Maxillofac Surg Clin of North America 1997;9:179-193
 25. Reitzik M. Skeletal and dental changes after surgical correction of mandibular pro-gnathism. J Oral Surg 1980;38:109-116
 26. Wisth PJ, Isaksen TS. Changes in the vertical position of the anterior teeth after surgical correction of mandibular protrusion. Am J Orthod 1980;77:174-183
 27. Yellich GM, McNamara JA Jr, Jody C. Muscular and mandibular adaptation after lenthening, detachment, and reattachment of the masseter muscle. J Oral Surg 1981;39:656-65
 28. Epker BN, Stella JP, Fish LC. Dentofacial deformities. Integrated Orthodontic and Surgical correction. CV Mosby.1996. P 607-611
 29. Ive J, McNeill RW, West RA. Mandibular Advancement: Skeletal and dental changes during fixation. J Oral Surg 1977;35:881-6
 30. McNeill RW, Hooley JR, Sundberg RJ. Skeletal relapse during intermaxillary fixation. J Oral Surg 1973;31:212-27
 31. Schendel SA, Epker BN. Result after mandibular advancement surgery: an analysis of 87 cases. J Oral Surg 1980;38:265-282
 32. Poulton DR, Ware WH. Surgical-orthodontic treatment of severe mandibular retrusion. Am J Orthod 1973;63:237-255

- ABSTRACT -

Skeletal relapse and dental change during intermaxillary fixation after mandibular setback

Chong On Chang

Department of Orthodontics, The Institute of Oral Health Science, Samsung Medical Center

It has been reported that skeletal relapse and dental change after mandibular setback do occur not only after intermaxillary fixation(IMF) removal but also during IMF. The side effects of skeletal relapse during IMF have clinical importance because they can cause many postoperative orthodontic problems. Generally, the prevention of solid union between segments, compensatory tooth movement, anterior openbite, etc. have been cited as the side effects of jaw displacement.

The purpose of this study was to evaluate the skeletal relapse and dental change during IMF. The material consisted of 28 patients who were treated by BSSRO(bilateral sagittal split ramus osteotomy), wire osteosynthesis, IMF for correction of mandibular prognathism.

Through cephalometric analysis, the amount and direction of surgical movement, skeletal relapse and dental change during IMF were measured. The correlation between surgical movement and skeletal relapse, between skeletal relapse and dental changes were evaluated.

The following conclusions were obtained:

1. Distal segment was repositioned backward and upward, proximal segment showed clockwise rotation during surgery.
2. During IMF, anterior portion of distal segment was displaced backward and posterior portion was displaced upward. Proximal segment was displaced upward with forward movement of p-Go(gonion of proximal segment). Backward surgical movement of p-GO was significantly correlated with forward displacement of p-Go.
3. Overjet and overbite were not changed during IMF. The compensatory tooth movements during IMF were characterized by retroclination of upper incisors and retroclination, extrusion of lower incisors. These compensatory tooth movements had statistically significant correlation with upward displacement of d-Go (gonion of distal segment).

KOREA. J. ORTHOD. 1999 ; 29 : 457-466

※ **Key words** : skeletal relapse, dental change, intermaxillary fixation, mandibular setback