

족 배 유리 피부판을 이용한 사지 재건술

전북대학교병원 정형외과학교실, 전북대학교 심.혈관 연구소

이 준 모 · 김 문 규

— Abstract —

Reconstruction of the Extremities with the Dorsalis Pedis Free Flap

Jun-Mo Lee, M.D. and Moon-Kyu Kim, M.D.

*Department of Orthopedic Surgery, Chonbuk National University Hospital and
Institute of Cardiovascular Research, Chonbuk National University, Chonju, Korea*

The skin on the dorsum of the foot is a source of the reliable thin and sensory cutaneous free tissue transplantation with or without tendon, bone and joint. A composite flap with attached vascularized tendon grafts for the combined loss of skin and tendon on the dorsum of the hand and foot offers an immediate one stage solution to this problem. The flap provides a very durable innervated tissue cover for the heel of the foot and the dorsum of the hand and an osteocutaneous transfer combined with the second metatarsal.

The major dorsalis pedis artery is constant in size, but the first dorsal metatarsal artery is variable in size and location. The dorsal surface of the foot receives sensory innervation through the superficial peroneal nerve and the first web through the deep peroneal nerve.

Authors had performed 5 dorsalis pedis free flap transplantation in the foot and hand at Department of Orthopedic Surgery, Chonbuk National University Hospital from August 1993 through August 1997 and followed up for the period of between 19 and 67 months until March 1999.

The results were as follows.

1. 5 cases dorsalis pedis free flap transfer to the foot(4 cases) and the hand(1 case) were performed and the recipient was foot dorsum and heel 2 cases each and hand dorsum 1 case.

2. All of 5 cases(100%) were survived from free flap transfer and recipient artery was dorsalis pedis artery(2 cases), anterior tibial artery(1 case), posterior tibial artery(1 case) and ulnar artery(1 case) and recipient veins were 2 in number except in the hand.

3. Long term follow up of the exterior and maceration was good and sensory recovery was poor.

4. Donor site was covered with full thickness skin graft obtained from one or both inguinal areas at postoperative 3rd week and skin graft was taken good and no morbidity was showed.

Key Words : Dorsalis pedis free flap, The foot and hand

I. 서 론

족 배 유리 피부판 이식술은, 배측 족 동맥과 말단 분지인 제 1배측 중족골 동맥, 대 또는 소 복재 정맥 그리고 표재 또는 심부 비골 신경을 기본 공여물로 하며, 중족 골 또는 중족지 관절을 포함한 골 피부 이식술로서 시행되기도 한다⁴⁾. 피부판은 얇고 유연하며 표재 비골 신경의 지배를 받고 있어, 보다 부피가 얇은 수부, 족부, 하지 그리고 하악골의 연부 조직 재건술에 이용되며, 감각 피부로서 체중이 부하되는 조직의 과사 또는 궤양을 방지하거나 치유할 수 있어 우수한 치료 결과를 얻을 수 있다.

족 배 유리 피부판은 최대 길이 약 12센티미터, 최대 폭 약 9센티미터의 크기로 얻을 수 있으나¹⁾ 가장 큰 단점은, 절제수기가 어려우며, 제공 부위의 피부 결손이 초래되어 피부 이식술을 필요로 하고, 이식된 피부가 접촉할 때까지 입원 기간이 연장된다는 점이다.

저자들은 1993년 8월부터 1997년 8월까지 전북대학교병원 정형외과에서 총 5례의 족 배 유리 피부판 이식술을 시행하고, 1999년 3월까지 최소 19개월부터 최장 67개월간 추시하여 그 결과를 문헌고찰과 함께 보고 하고자 한다.

II. 연구 대상 및 증례 분석

전북대학교병원 정형외과에서 1993년 8월부터 1997년 8월까지 족부 및 수부 손상 5례에 대하여 족 배 유리 피부판 이식술을 시행하였는데, 나이별로는 9세부터 35세까지로 평균 23세 이었으며 성별로는 전례가 남성이었으며, 족부에서 시행하였던 예가 4례, 수부에서 1례이었다.

족부의 손상 원인은 교통사고 2례, 기계 사고 1례, 자전거 바퀴 사고 1례이었으며, 수부에서는 교통사고에 의하여 전완부 요골의 개방성 골절이 동반되고 수부 배부의 다발성 신전 건 파열 및 피부 과사에 의한 신전 건 노출 1례이었다(Table 1).

미세 수술 전 이학적 검사상 양측 전, 후 경골 동맥의 촉지가 가능하였고 나이가 젊었던 3례에서는 혈관 조영술을 시행하지 않고, 수여 혈관 그리고 공여 혈관의 순서로 피부판 이식술을 시행하였으나,

Table 1. Causes

Site	Injury	Case(%)
Foot dorsum	Machinery	1(20%)
	Pedestrian	1(20%)
Heel	Motorcycle	1(20%)
	Cycle wheel	1(20%)
Hand dorsum	In car accident	1(20%)
Total		5(100%)

발뒤축 외측 손상 1례에서는 양측 표재 대퇴 동맥 조영술을 통한 족부의 동맥 혈류를 확인하였고 수부 배부 손상 1례에서도 전완부 요골의 개방성 골절 및 수부 배부의 압계 손상이 동반되어 액와 동맥 조영술을 시행하여 수부의 동맥 혈류를 확인하였다. 동맥과 정맥은 전례에서 단-단 봉합술을 시행하였으며, 봉합술 및 술 후 혈류에 이상을 초래할 만한 비정상적인 직경 부동(discrepancy)은 없었으며 미세한 부동은 수술 기법으로 문합술이 가능하였다.

족 배부 손상 2례와 발뒤축 손상 2례 등 4례에서, 손상받았던 수여부 족부의 재건술시 구두와 운동화 신발신기 등의 일상생활에서 족부의 특성상 피부 판의 두께가 비교적 얇고 감각 기능 회복등의 장점을 염두에 두어, 손상받지 않았던 반대측 족 배부에서 회생되어 유리된 족 배 피부판을 얻었으며, 혈관 및 신경 조직은 10.0 나이론사를 이용하여 수술 현미경 하에서 일반적 미세수술 기법으로 봉합하였다. 수부 배부 손상 1례에서도 피부 판의 두께가 비교적 얇고 감각 기능 회복등의 장점을 염두에 두어, 동측 족 배 피부판을 유리하여 이식 수술을 시행하였다.

발뒤축 손상 1례는 아킬레스 건 부착 부위의 피부 과사와 함께 건이 노출되었으나 결손 부위의 면적이 비교적 좁아(4cm×3cm) 제 1배부 중족골 동맥을 공여 동맥으로 하고 대 복재 정맥을 공여 정맥으로 제 1배부 중족골 동맥 피부판을 도안하였으나, 제 1배부 중족골 동맥은 직경이 작고 혈관 경(pedicle)이 짧아 족 배 동맥 수준에서 동맥 문합술을 시행하였다. 공여 동맥으로서 족부 전방 신전 지지대(retinaculum) 이하 부위의 족 배 동맥을 5례에서 이용하였고, 수여 동맥은 족 배 동맥 2례, 전 경골 동맥

Table 2. Cases

Case	Age	Site	Recipient vessel		Recipient nerve
			artery	vein	
1	35	foot dorsum	DP	V.C and GSV	
2	31	foot dorsum	DP	V.C and GSV	
3	18	heel, lateral area	AT	V.C and GSV	
4	10	heel, posterior area	PT	2 V.C	
5	21	hand dorsum	Ulnar	basilic	superficial radial

* DP : dorsalis pedis V.C: vena comitante GSV: greater saphenous vein
 AT : anterior tibial PT: posterior tibial

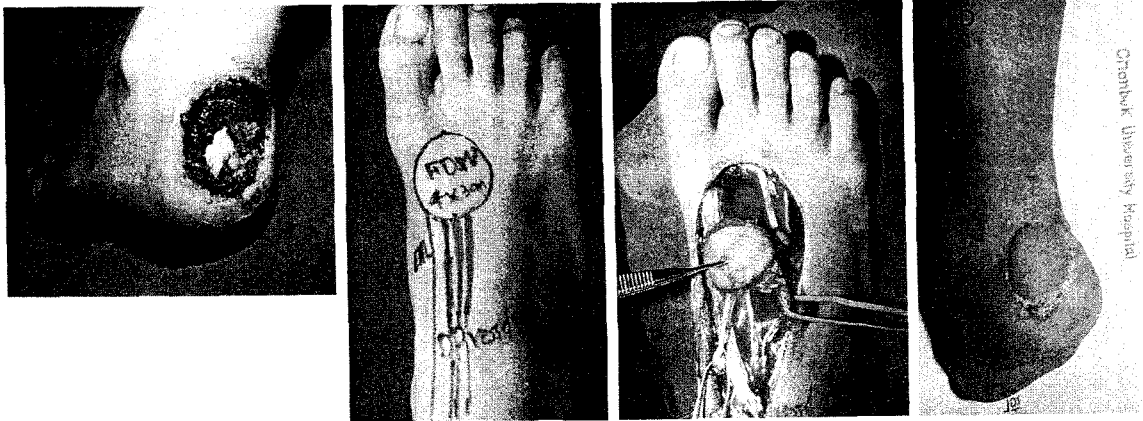


Fig. 1-A. Soft tissue defect in the posterior heel(4cm × 3cm) in 10-year old boy was sustained by the bicycle wheel injury.
B. Dorsalis pedis flap was designed.
C. Free dorsalis pedis flap with dorsalis pedis artery and greater saphenous vein and showed normal blenching.
D. At 19 months follow up, flap was good in exterior and showed no maceration in activities of daily living and sports activities.

1례, 후 경골 동맥 1례, 그리고 척골 동맥 1례이었으며 공여 정맥은 3례 에서 대 복재 정맥과 1개의 동반 정맥을 이용하였으며, 1례에서 2개의 동반 정맥 그리고 1례에서 대 복재 정맥을 이용하였다. 수부 배부의 다발성 건 파열이 동반되었던 1례에서는 감각 기능의 회복을 위하여 피부판의 심부 비골 신경을 수여부인 수부 배부의 제 1물갈퀴 부위의 표재 요골 신경 분지 1개를 수술 현미경 시야에서 신경 외막 봉합술을 시행하였다(Table 2).

Ⅲ. 증례 보고

증례 1

10세 남자로서 자전거 전복사고로 자전거 바퀴에 좌측 족부 발뒤축이 끼어들어가 개인 의원에서 아킬레

스 건이 종골에 부착하는 부위의 연부 조직 손상 부위를 일차 봉합하였으나 외상 7일후 괴사되면서 아킬레스 건이 노출되면서 약 4cm 직경과 약 3cm 폭의 연부 조직 결손이 발생하였다. 우측의 족부에서 유리 피판을 얻었는데, 좌측 족부 발뒤축 연부 조직 결손 부위의 크기가 비교적 좁아 공여부 족부의 심부 또는 표재 비골 신경을 희생시키지 않고, 유리 피판과 함께 족 배 동맥과 대, 소 복재 정맥을 얻어, 수여 부위인 좌측 족부의 경골 내 과 후방에서 후 경골 동맥과 2개의 동반 정맥에 단-단 문합술을 시행하였다. 술 후 3주까지 성공적인 관류를 이학적 검사로 확인하고 부분 및 완전 체중 부하를 시작하였으며 19개월 추시상 우측 족부 공여부의 전층 피부 이식부위는 신발신기 등의 일상생활에도 분쇄(maceration) 없이 일상생활에 지장이 없이 만족하

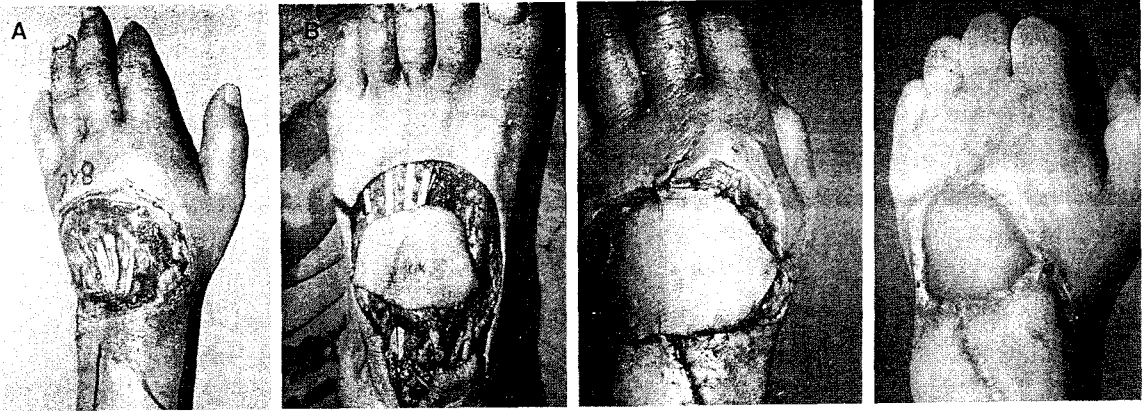


Fig. 2-A. Extensor tendons were exposed on the dorsum of the left hand in 21 year old man.

B. Dorsalis pedis flap(8cm×6cm) was obtained.

C. Microneurovascular surgery was carried out.

D. At 59 months follow up, flap was good in exterior and maceration, but sensory recovery was poor.

고 있었다(Fig. 1-A-D).

증례 2

21세 남자로 운전하던 트럭이 전복되면서 좌 전완부 요골의 개방성 골절과 함께 좌 수부 배부의 다발성 신전 건 파열 및 압력 손상으로 준중합병된 정형외과에서 수술적 치료를 받았으나, 좌 수부 배부의 연부 조직이 괴사되고 신전 건이 노출되어 전완되었다. 좌측의 족 배부에서 족 배 동맥, 대 복재 정맥 그리고 표재 비골 신경이 부착된 유리 피판(직경 약 8cm, 폭 약 6cm)을 얻은 후, 수여 부위의 좌측 수부 배부에서 척골 동맥, 기저 정맥(basilic vein)과 단단 문합술을 시행하였으며 동시에 표재 비골 신경을 수근관절 부위의 표재 요골 신경 분지 1개와 신경외막 봉합술을 시행하였다. 술 후 3주까지 성공적인 관류를 이학적 검사로 확인하였고, 59개월 추시의 수부 배부의 감각 기능증 정적 2점 식별 검사상 15mm를 보여 외압이 많을 때 감각을 느끼는 정도이었으며 일상생활에 만족하고 있었다(Fig. 2-A-D).

IV. 결 과

유리 피판 이식술을 시행하였던 5례 전례에서 부분 괴사증이나 탐사를 시행하지 않고 정상적인 혈류 관류를 보여 실패없이 완전 생존하였으며, 유리 피판 공여부에서 불가피하게 잔존된 피부 결손 부위는, 유리 조직 이식술 당일에는 식피술을 시행하

지 않았으며, 평균 술 후 약 3주만에 일 측 또는 양 측 서혜부에서 전 층 피부를 얻어 식피술을 시행하여 괴사없이 완전 접촉되었다.

수여부의 만족도를 미용, 분쇄(maceration), 그리고 감각 신경의 회복도에 따라 관찰한 바, 미용상 5례 전례에서 우수하였으며, 수부 배부에서 시행하였던 1례의 감각 피판에서 59개월 추시 결과 정적 2점 식별 검사상 15mm를 보였으며 강한 압력으로 압박을 가했을 때 감각을 느끼는 정도로서 만족하고 있었고, 이식된 피판 피부 자체의 분쇄는 1례에서 수상후 19개월만에 1 차례 발생하였으나 창상 치료만으로 완치되었다(Table 3).

V. 고 찰

족부의 해부학적 관계를 이해하는 것은 제공 부위로서 다양하게 제공되는 족 배 피부판 술식에 있어서 결정적으로 중요하다. 동맥 계는 전 경골 동맥이 족부 전방의 하부 신전 지지대(retinaculum) 이하 부위에서 족 배 동맥으로 이행되며, 중족골의 기저부를 지나면서 제 2, 3, 4, 그리고 제 5궁형 동맥(arcuate artery)로 이행되지만, 제 1배부 중족골 동맥은 제 1배부 골간 근의 배부를 따라 원위로 주행하여 배부 피부, 제 1, 2중족골 그리고 골간 근에 혈액을 공급한다¹⁰. 족 배 동맥은 제 1중족골 기저부에서 제 1배부 중족골 동맥과 제 1심부 중족골 동맥으로 분지되며, 이 부위에서 족 배부에서 족 장부

Table 3. Results of the recipient site(JMLee 1999)

Evaluation	Grade		
	Good	Fair	Poor
exterior	+(5)		
sensation	+(1)		
maceration	+(3)	+(1)	
* exterior;	Good	- good contour requiring no adjustment of footwear	
	Fair	- flap requiring adjustment of footwear but no need operation for correction	
	Poor	- flap requiring one or more debulking procedures	
* sensation;	Good	- 2PD test within 5mm	
	Fair	- 2PD test 5-10mm	
	Poor	- 2PD test more than 10mm	
* maceration;	Good	- no maceration in activities of daily living	
	Fair	- maceration in tight shoes and sports activities	
	Poor	- maceration in activities of daily living	

로 이행되는 근위 교통 동맥(proximal communicating artery)을 주의깊게 걸찰하므로써, 제 1 배부 중족골 동맥과 배부 족지 동맥을 안전하게 유리 피부판과 함께 거상할 수 있다. Gilbert⁹⁾는 제 1배부 중족골 동맥에 대한 해부학적 변화를 type Ia와 Ib, IIa와 IIb 그리고 type III로 나누어 발표하였는데, type Ia는 배부 중족골 동맥이 피부와 골간 근의 소형 후방 팽대부(small posterior belly)에 의하여 구분되어지는 형태이고, Ib는 골간 근내에 위치하는 형태로서 type Ia와 Ib가 연구된 33예중 66%로서 가장 흔한 해부학적 변이 형태라고 발표하였다. 저자들이 경험한 5례에서는 Gilbert가 발표한 해부학적 변화 형태를 경험하지 못하였으나, 1례에서 제 1중족골 기저부에서 제 1 배부 중족골 동맥과 제 1장부 중족골 동맥이 근위 교통 동맥을 형성하지 않고, 제 1배부 중족골 동맥이 제 1골간 근내에 위치하여 원위로 주행하면서 제 1원위 중족지관절 부위에서 원위 교통 동맥(distal communicating artery)만을 형성하였던 예를 경험하였는데, 이는 Gilbert형태로는 분류되지 않는 특이한 형태로서, 피부판 거상 시 술기가 훨씬 쉬웠으며 따라서 전체적인 미세 수술 시간 단축이 가능하였으며, 피부판 생존율에도 도움을 줄 것으로 사료되었다. 미세 수술 의사들도 제 1중족골 동맥의 해부학적 변화가 다양함을 충분히 복습하여 염두에 두고 이식술을 시행하므로써, 피부판 이식술시 시간

절약과 함께 우수한 치료 결과를 얻을 수 있을 것으로 사료되었다.

정맥 계는 족부와 족지의 배부로부터 형성되어 대 또는 소 복재 정맥계로 배액(drainage)되지만 추가로 족 배 동맥과 동반된 정맥으로도 배액된다. 저자들의 예에서는 족부 4례중 3례에서 대 복재 정맥과 동반 정맥을 수여 정맥으로 이용하였는데, 동반 정맥 2개중 비교적 직경이 컸던 1개는 문합술이 가능하였으나 나머지 1개는 직경이 너무 작아 문합술이 불가능하였다. 족부 1례는 10세 남아로 피부판의 제 공 정맥과 수여부의 2개의 동반 정맥의 직경이 비슷하여 단단 문합술이 가능하였다.

신경 봉합술을 시행받은 피부판 유리 조직 이식술은 감각을 재생시킬 수 있는 술 식으로서, 체중부하가 절대적으로 필요한 발뒤축 손상의 재건시에 방어 감각 재생에 꼭 필요하다. 유 등¹⁾은 발뒤축 손상시 고식적인 피부 이식술이나 유경 이식술은 회복은 가능하나 연부조직의 재생을 위한 장기적인 처치가 필요하고 치유된 후에도 체중부하나 보행시에 발뒤축 부위의 방어 감각 소실로 인한 이차적 연부 조직 손상이나 궤양이 초래되기 쉽고 어린이의 경우 이차적 반흔 구축으로 인한 기형의 병발 가능성도 높아 여러차례의 수술에도 불구하고 족부의 변형은 물론 보행장애 등 기능 장애를 야기할 확률이 높다고 주장하면서, 발뒤축 손상시 미세 수술 기법을 응용한 감각신경을 포함한 신경혈관 족 배 유리 피부판 이식

술은, 병변의 회복은 물론 방어 감각을 회복시켜주고, 이차적으로 발생할 수 있는 연부 조직 손상 및 반복되는 궤양을 방지하고, 반흔 구축에 의한 족부 변형을 예방할 수 있다고 하였다. 저자들이 경험한 족부 4례는 비체중 부하 부위로서 신경 봉합술을 시행하지 않았으나, 추시 소견상 강한 압력으로 압박을 주었을 때 병변의 심부에서 통증 또는 압박감을 느끼는 정도로 만족한 생활을 유지하고 있었으며, 수부 1례는 체중 부하에 관계없이 신경 봉합술을 시행하였으나, 59개월 추시 결과 정적 2점 식별 검사상 15mm로서 신경 재생이 불량하였다.

1963년 Goldwyn 등⁹이 동물 실험에서 유리 피판의 실험적 연구를 발표하고, 1975년 McGraw 등¹⁰이 족 배부에서 유리 피판을 채취한 것이, 1976년 Daniel 등⁷이 감각 기능을 보유할 수 있는 신경부착 유리 피판 이식술을 목적으로 족 배부로부터 채취하여 성공하였다. 방어적 감각 기능을 장점으로 임상적으로 흔히 응용되고 있는 피부판으로는 족 배 피부판, 요골 전완부 피부판, 외측 상완부 피부판, 삼각근 피부판, 대퇴 근막 장근(tensor fascia lata) 피부판, 복재 피부판, 후방 하퇴(posterior calf) 피부판 등이 있으며³, 신경감각 유리 피부판의 적응증은 조직 상실 부위에서 재생되는 축삭이 불충분하거나, 국소 감각 신경이전술로서는 거리가 멀어 효과가 적을 때, 국소 또는 근접 부위의 연부 조직 전이로서 조직 도포와 감각 회복이 불가능할 때, 손상된 부위의 감각 회복이 기능 또는 방어에 중요할 경우, 손상받지 않은 부위에서 기능적 요소가 유용하지 않을 경우 등이라고 하였으며, 신경감각 유리 조직의 공여자 선택기준은, 수부와 족부의 피부는 인체에서 가장 밀도가 높은 말초 신경 조직으로서 피부판 이전술후의 피부 감각 수용체가 밀접한 관련이 있어야 하고, 얇고 순응성이 있고 피하조직이 없는 피부, 유리 조직 이식술시 신경감각 피부판에 수술과 미세 문합술에 적당한 민을만하게 직경이 큰 혈관이 있어야만 하며, 피부판에 많은 신경과 신경 속(fascicle)이 존재하여야 하고, 공여 부위의 기능 및 미적인 유병을 등이 선택 기준이다.

족부는 수부 및 족부의 재건에 필요한 공여부로서 적합한 조건을 갖추고 있으며, 제 1물갈퀴 공간으로부터의 신경혈관 피판술¹⁹로서 수부 재건술을 시행한다고 하였다². 제 1물갈퀴 공간으로부터의 신경

혈관 피판술은 임계 감각(critical sensibility)을 회복시킬 수 있는 피부판으로서 족 배 동맥의 가지인 제 1배부 중족골 동맥이나 제 1족장부 중족골 동맥에 의하여 혈액 공급을 받으며 심부 비골 신경과 내측 족장부 신경 등 이중 신경 분지를 가지며 수부 무지의 감각을 회복시킬 경우 심부 비골 신경은 요골 감각 신경분지에 봉합하고, 내측 족장부 신경은 여분의 정중 신경 분지에 봉합하며 많은 저자들은^{5,6} 수부에 이전된 피부판에서 이점 감각 구별 능력이 3-8mm라고 보고하였으며 그 기전은 알려지지 않았으나, 감각 신경 수용체의 수가 양적으로 성장한 것이 아니고, 수부에서의 신경이 대뇌 피질에 보다 많이 표현되고, 술후 감각 재-교육이 감각 구별 능력을 향상시킨 원인으로 여겨진다. 이 등²⁰은 수부의 피부와 건의 결손 환자에 족 배부의 생건 피부판을 미세 수술 기법으로 시행하여 미용 및 기능에 우수한 결과를 얻었다고 보고하였으나 신경 이식에 대한 보고는 찾지 못하였다.

저자들은 정상 족부에서 얻어진 족 배 유리 피부판 4례는 손상된 족부의 재건에 사용하였으며, 족 배 유리 피부판 1례는 수 배부의 다발성 신전 건 노출 부위의 재건술에 사용하였으나, 제 1물갈퀴 신경혈관 피판술의 사용은 경험하지 못하였다.

족 배 피부판은 동맥과 정맥의 직경이 크고, 긴 혈관경을 얻을 수 있고, 감각신경을 함유하며, 얇은 피부판이고, 건, 뼈 그리고 관절까지 포함시킬 수 있고, 공여 부위의 유병율이 낮고, 넓은(10cm×10cm) 피부판을 얻을 수 있는 장점이 있으나, 피부판 박리가 기술적으로 어렵고, 시간이 소요되며, 공여 부위의 통증이 야기되고 비후성 상흔, 때로는 제한된 크기(7cm×7cm or smaller)의 피부판, 후 경골 동맥 또는 족 배 동맥이 없거나 막힌 경우는 피부판을 이용할 수 없는 단점이 있다.

이 등²⁰은 1년 이상 추시가 가능하였던 35례에서 피부판 공여부로서의 족부 유병율을 미용, 기능 장애, 감각 장애, 상처 치유 그리고 통증 등 5가지 범주로 나누어 연구하였는데, 저자들은 건강한 족부에서 병변 족부로 시행하였던 족 배 피부판 이식술 4례와, 건강한 족부에서 수부 배부로의 족 배 피부판 이식술 1례 등 5례에서 수여부의 만족도를 미용, 분쇄(maceration), 그리고 감각 신경의 회복도에 따라 관찰한 바, 미용상 5례 전례에서 우수하였는데

이는 창상 자체가 중등도 정도의 압력 손상이었기 때문이었던 것으로 사료되었고, 감각 기능은 1례에서 시행하였으나 불만족하였으며, 이식된 피부판 피부 자체의 분쇄는 활동성이 왕성하였던 발뒤축 손상 1례에서 수상후 19개월만에 1차례 발생하였으나 창상 치료만으로 완치되었으며 스포츠 등의 활동에 불편없이 활동하고 있다.

V. 요 약

전북대학교병원 정형외과에서 1993년 8월부터 1997년 8월까지 족부 및 수부 손상 5례에 대하여 족 배 유리 피부판 이식술을 시행하고, 1999년 3월까지 최소 19개월부터 최장 67개월간 추시하여 다음과 같은 결과를 얻었다.

1. 나이별로는 9세부터 35세까지로 평균 23세 이었으며, 성별로는 전례가 남자이었고, 족부에서 시행하였던 예가 4례, 수부에서 1례이었다.
2. 족부의 손상 원인은 교통사고 2례, 기계 사고 1례, 자전거 바퀴 사고 1례이었고, 수부에서는 교통사고에 의하여 전완부 요골의 개방성 골절이 동반되고 수부 배부의 다발성 신전 건 파열 및 피부 괴사에 의한 신전 건 노출 1례이었다.
3. 수여 동맥은 족 배 동맥 2례, 전 경골 동맥 1례, 후 경골 동맥 1례 그리고 척골 동맥이었으며, 수여 정맥은 족부 4례에서 2개 정맥을 문합하였으며, 5례(100%) 전례에서 성공하였다.
4. 추시 결과 유리 피부판 이식술후 외양(exterior)과 일상생활시 피부판이 손상되는 분쇄(maceration) 정도는 우수하였으나, 감각 회복 정도는 불량하였다.
5. 제공 부위인 족 배부는 유리 피판 이식술 3주 후 전층 식피술을 시행하여 완전 접착되었으며, 추시상 유병률없이 우수한 결과를 보였다.

REFERENCES

- 1) 유명철, 강신혁, 강순모, 김동휘 : Neurovascularized dorsalis pedis free flap과 rotation flap을 이용한 heel pad 재건술. 대한정형외과학지, 18:105-111, 1983.
- 2) 이광석, 위대곤, 한상원 : 유리 피판 공여부로서 족부의 이병률. 대한미세수술학회지. 6:39-46, 1997.
- 3) Andrew LWP and May JJW : *Neurosensory free flaps to the hand: indications and donor selection. cited from Hand clinics. 8:3 p. 465-477, 1998.*
- 4) Buncke HJ : *Dorsalis pedis. Microsurgery: transplantation-replantation. p.111-137, Lea & febiger 1991 philadelphia, 1991.*
- 5) Buncke HJ and Rose EH : *Free toe-to-fingertip neurovascular flaps. Plast Reconstr Surg 63:607, 1979.*
- 6) Buncke HJ and Strauch B : *Sensory rehabilitation of the hand utilizing microneurovascular flaps from the foot. In Omer GE, Spinner M(ed): Management of peripheral nerve problems. Philadelphia, WB Saunders, 1980.*
- 7) Daniel RK, Terzis J and Schwartz G : *Neurovascular free flaps: a preliminary report. Plast Reconstr Surg 56:13, 1975.*
- 8) Gilbert A : *Composite tissue transfers from the foot: anatomic basis and surgical technique. cited from Daniel AI and Strauch B: Symposium on microsurgery. p. 230-242, The C.V. Mosby Company, 1976.*
- 9) Goldwyn RM, Lamb DL and White WL : *An experimental study of large island flaps in dogs. Plast Reconstr Surg 31:528, 1963.*
- 10) Jobe MT : *Chapter 63. Microsurgery. composite free tissue transfers from foot. cited from Campbell's Operative Orthopedics. 9th ed. p.3236-3241, Mosby-year book, Inc, 1998.*
- 11) Manktelow RT : *Chapter 3. Dorsal foot flap, Microvascular reconstruction: anatomy, applications and surgical technique. p. 14-24, Springer-Verlag Berlin Heidelberg, 1986.*
- 12) McGraw JB and Furrow LT : *The dorsalis pedis arterialized flap: a clinical study. Plast Reconstr Surg 55:177, 1975.*
- 13) Strauch B and Tsur H : *Restoration of sensation to the hand by a free neurovascular flap from the first webspace of the foot. Plast Reconstr Surg 62:361, 1978.*