

# 변비진단을 위한 대장통과시간 검사의 적용

아산재단 서울중앙병원 진단방사선과

조영호 · 손순룡 · 이양섭 · 강형욱 · 홍종부 · 김건중

## I. 서 론

대장의 운동성 질환에는 설사, 배변 실금, 하복부 통증, 복부 팽만감, 그리고 변비 등이 있으나 근래에는 변비를 주소로 내원하는 환자들이 점차적으로 늘어나고 있는 추세에 있다.

변비(constipation)란 대변의 양이 너무 적거나 딱딱하든지 혹은 배출하기가 어렵거나 배변횟수가 적음은 물론, 배변후에 대변이 남아있는 기분이 드는 경우를 말한다. 이는 특정한 질환이라기 보다는 증상의 하나로 분류시키는 경향이 많으며, 배출력의 약화, 대장의 운동기능 저하, 통과시간 지연(slow colonic transit), 항문직장 출구폐쇄(outlet obstruction), 식이습관, 좋지 못한 배변습관, 부적절한 배변훈련 등이 중요한 유발인자로 알려져 있다.<sup>1,2)</sup>

이러한 변비를 진단하는 방법으로 내과적 검사법과 방사선학적 검사법이 있으며 환자의 고통경감 및 정확성면에서 우수한 방사선학적 검사법이 주로 이용되고 있다. 종래의 방사선학적 검사법으로는 복부단순촬영과 대장조영술이 주를 이루었으나, 이는 장폐쇄, 협착, 장암 등과 같은 기질적 원인을 발견하는데 도움은 주었지만, 유발인자가 대장운동저하에 기인할 경우 정확한 진단을 하기에는 미흡함이 많아서 보다 적절한 검사법이 요구되었다.<sup>3,4)</sup>

이에 1953년 Snellman 등에 의하여 배변조영술(defecography)이 시도되었으며 현재도 배변곤란을 호소하는 이들에게 많은 도움을 주고 있다. 그러나 배변조영술이 항문과 직장의 역동적인 변화

와 해부학적 정보, 그리고 골반저의 운동상태 파악 등에 국한되는 한계가 있어,<sup>5)</sup> 최근에는 대장 전체의 운동기능을 평가할 수 있는 새로운 검사법인 대장통과시간 검사법(colonic transit time study : 이하, CTTS)이 개발되어 임상에 적용되고 있다.

그러나 아직 대다수의 의료기관에서는 배변조영술만을 선호하고 있을 뿐 CTTS는 시행조차 못하고 있는 실정이다. 이에 저자들은 변비 진단에 있어 본원에서 시행한 CTTS와 배변조영술의 결과를 비교 분석함으로써 CTTS의 임상적용의 우수성을 파악해 보고자 하였다.

## II. 대상 및 방법

### 1. 조사대상 및 방법

1997년 1월부터 동년 7월까지 변비를 주소로 본원에 내원하여 배변조영술과 CTTS를 병행하여 시행한 환자 13명을 대상으로 하였으며, 먼저 CTTS의 결과를 대장의 구획별로 3등분(right colon, left colon, rectosigmoid colon)하여 각각의 시간별 통과시간을 합수로 환산하여 얻어진 결과와 배변조영술의 진단결과를 비교하였다.

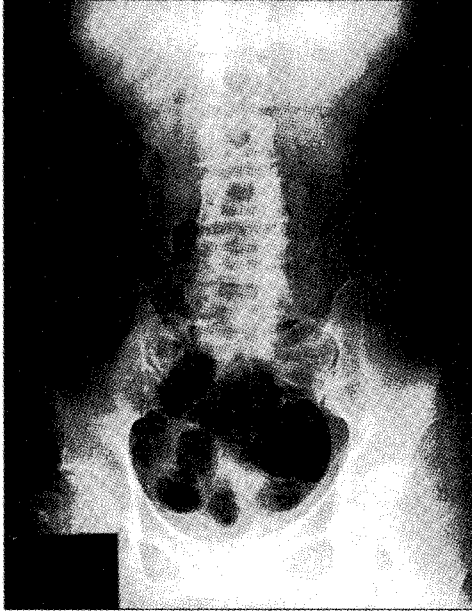
### 2. 검사방법

1) 배변조영술은 감자전분과 진한 황산바륨(thick BaSO<sup>4</sup> : 230% high viscosity barium sulfate) 현탁

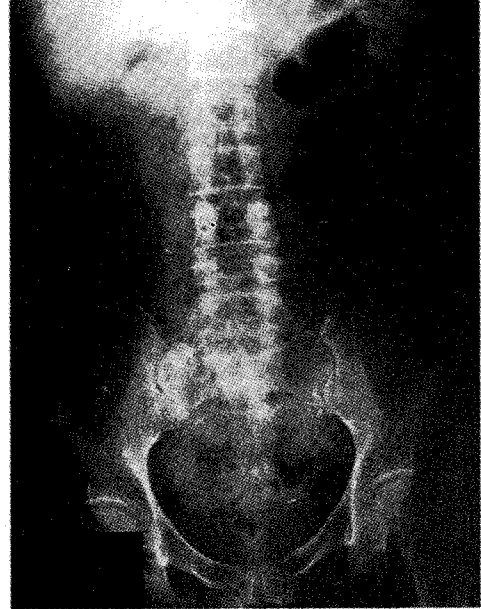
액을 혼합하여 항문을 통해 직장과 S자결장 연결부 (rectosigmoid junction)까지 주입한 후, 좌측으로 앉은 자세(sitting lateral position)에서 rest, squeezing, straining, defecation, post defecation으로 촬영한다.<sup>1)</sup>

2) CTTS는 검사 전에 먼저 복부 단순촬영(KUB)

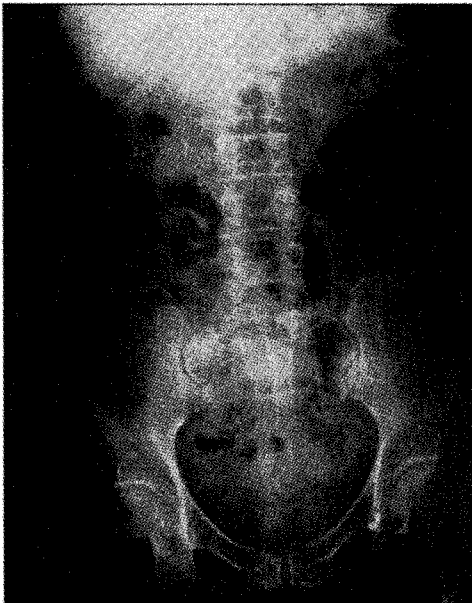을 시행한 다음, polyethylene tube를 잘게 잘라서 만든 방사선 비투과성 고리(ring) 20개가 하나의 캡슐로 된 Sitzmarks를 경구 투여하고, 24시간 간격으로 KUB를 촬영한다. 촬영할 때마다 사진을 확인하여 대장에 Sitzmarks의 고리들이 남아있지 않는 것이 확진되면 검사를 종료한다(fig. 1).



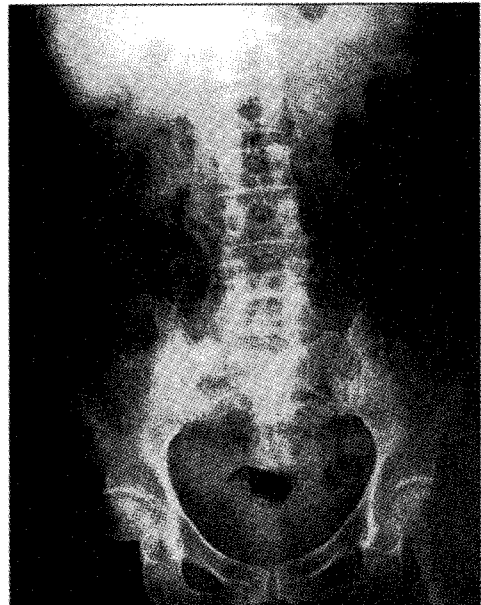
(A)



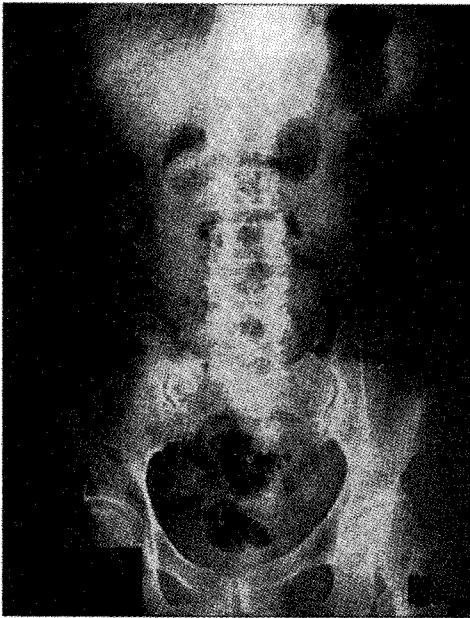
(B)



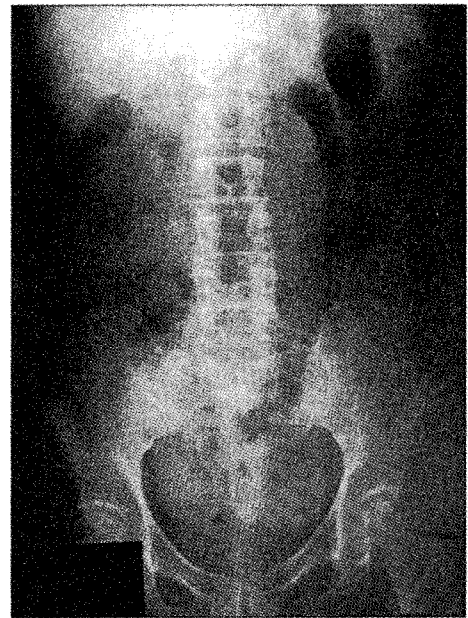
(C)



(D)



(E)



(F)

Fig 1. The image of 24hr intervals time in CTTS.

A) scout, B) 24hrs, C) 48hrs, D) 72hrs, E) 96hrs, F) last image.

### 3. 진단법

1) 배변조영술에서 post defecation시 직장에 조영제가 잔류되어 있는 경우, 변비가 있는 것으로 판정하였다.

2) 대장통과시간 검사법은 대장을 좌·우 및 직결장 세 구역으로 나누어 구획별 대장 통과시간을 측정하는데, 구획방법은 Fig. 2와 같이 척추의 극돌기(spinous process)들을 연결하는 중앙선을 긋고 제 5요추의 극돌기와 골반저(pelvis floor)의 상부를 연결하는 선 및 제 5요추 극돌기와 좌측 전상장골능(anterior superior iliac crest)을 연결하는 세 가지 선을 그어 우측 부위를 right colon, 좌측 부위를 left colon, 아래 부위를 rectosigmoid colon으로 구분하였다.<sup>1)</sup> 촬영한 사진상에서 각 구획별 및 전체 대장통과시간을 조사하여 Arhan의 공식<sup>6)</sup>에 의해 평균통과시간과 최대통과시간을 비교하여 대장운동기능을 판정하였다(table 1).

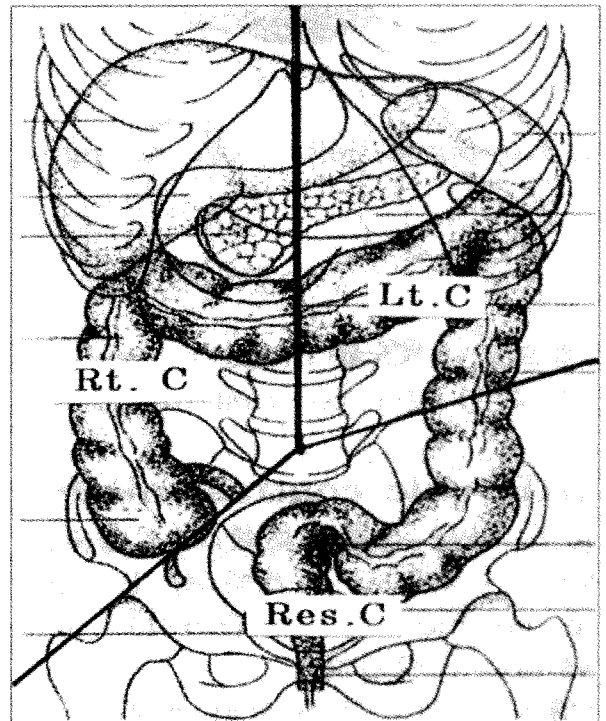


Fig. 2. The three region of CTTS on colon.  
Rt.C : right colon, Lt.C : left colon,  
Res.C : rectosigmoid colon.

Table 1. Calculation of formula

$T = T' / N \cdot \sum_{i=1}^j ni$ <p>T : Colonic transit time  T' : 24hrs interval time  N : Sitzmark No  j : The number of abdominal films taken</p>
--

### III. 결 과

1. 변비증상에 대하여 CTTS를 시행한 총 13예의 검사대상 중 세 부위 모두 기준의 평균값을 유지한 경우는 정상으로, 세 부위 중 어느 한 부위라도 평균 함수값에 벗어난 경우는 비정상적으로 판정하였다(table 2).

Table 2. The normal values of CTTS

	mean of population	upper limit of normal
Right colon	11.5	30.6
Left colon	11.2	34.6
Rectosigmoid colon	12.4	32
Total	35.2	72

Table 3. The mean of population(total patients)

	A	B	C	D	E	F	G	H	I	J	K	L	M
Rt. colon	32.4	61.2	24	1.2	46.8	22.8	26.4	16.8	19.2	7.2	11	10.5	10.9
Lt. colon	8.4	19.2	39.6	7.2	54	78	3.6	2.4	62.4	20.4	20.3	15.4	17.2
Rectosigmoid colon	0	30	49.2	27.6	12	4.8	28.8	2.4	26.4	31.2	29.5	16.5	19.2
Total	40.8	110.4	12.8	36	112.8	105.6	58.8	21.6	108	58.8	60.8	42.4	47.3

Table 4. The mean of population(abnormal patients)

	A	B	C	D	E	F
Rt. colon	32.4	24	46.8	61.2	22.8	19.2
Lt. colon	8.4	39.6	54	19.2	78	62.4
Rectosigmoid colon	0	49.2	12	30	4.8	26.4
Total	40.8	12.8	112.8	110.4	105.6	108

그 결과 53.8%인 7예에서 정상을, 46.2%인 6예에서 비정상적으로 나타났다(table 3).

2. 비정상적으로 판정된 6예 중 정상치를 벗어난 부위를 구체별로 세분하여 살펴 보면, Right colon이 2예, left colon이 2예, right colon과 left colon의 두 부위가 벗어난 경우가 1예, left colon과 recto-sigmoid의 두 부위가 벗어난 경우가 1예로 각각 나타났으며, 세 부위 모두 정상치를 벗어난 경우는 없었다(table 4).

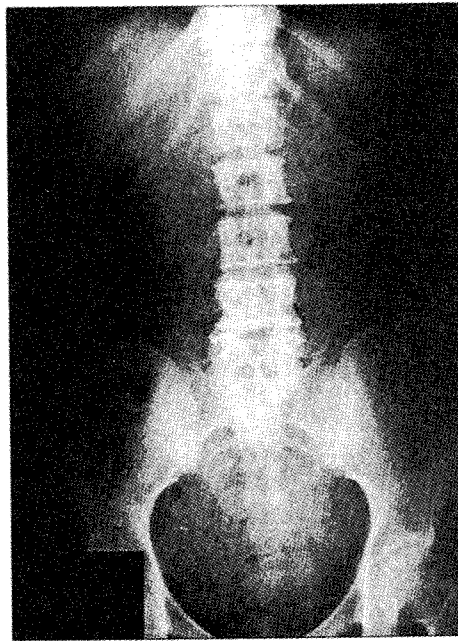3. 동일한 환자를 대상으로 병행하여 시행한 배변조영술의 결과, 총 13예의 검사대상 중 84.6%인 11예에서 정상으로, 15.4%인 2예에서 비정상적으로 진단되었다(table 5).

### IV. 고찰 및 결론

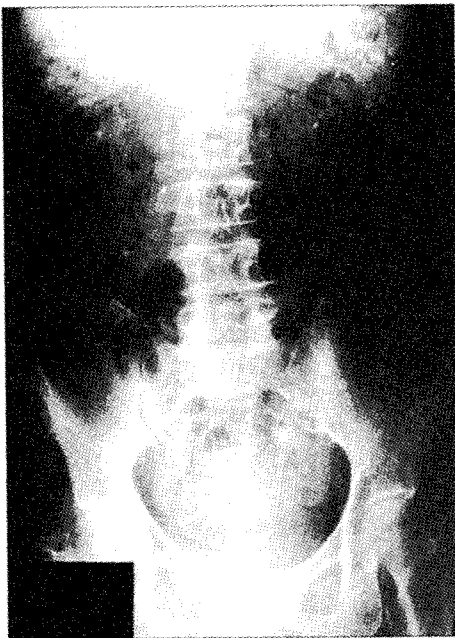
방사선학적 검사법이 발달되지 않은 시기의 대장질환 진단법으로는 직장경 검사법, S상결장경 검사법, 직장수지 검사법 등이 주를 이루었으나, 내과적 검사법으로는 한정된 부위 밖에 검사할 수

Table 5. The result of defecography(total patients)

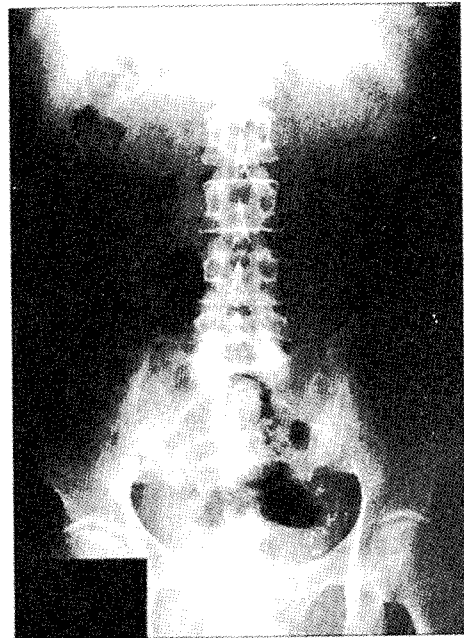
	normal	abnormal	total
case	11	2	13



(A)



(B)



(C)

Fig 3. Right colon, Left colon, Rectosigmoid colon slow transit images.

A) right colon(colonic inertia).

B) left colon(hindgut dysfunction).

C) rectosigmoid colon(pelvic outlet obstruction)

없었으므로 전체 대장의 질환을 진단하기 위한 새로운 검사법이 모색되었으며, 이에 대장조영검사가 개발되어 임상에 적용되어 왔다.<sup>3)</sup> 대장조영검사는 1904년 Schule가 처음으로 Bismuth subnitrate를 이용하였으며,<sup>7)</sup> 1923년 Fischer가 대장 이중조영검사법을 개발함으로써 대장검사에 커다란 전기가 마련되면서 오늘날 대장질환 진단의 보편적인 검사법이 되었다.<sup>8)</sup> 그러나 대장의 운동저하에 기인된 경우는 대장조영술이 진단에 별다른 영향을 주지 못하여 새로운 검사법이 요구되었다. 특히 설사나 변비로 고통을 호소하는 환자에는 많은 도움을 주지 못하여 새로운 검사법인 배변조영술과 CTTS가 되었으며, 최근 일부 병원에서는 이들 검사법들이 활발히 시행되고 있다.

배변조영술은 항문관의 장축과 직장의 중심선이 이루는 각을 측정(central axis method)하여 항문과 직장에 국한된 질환을 진단하는데 이용되고 있는 반면, CTTS는 1일 1장씩 촬영하여 Sitzmarks가 소장을 통과하여 대장에 도달하는 시간과 right, left colon과 rectosigmoid colon에 통과하는 시간을 측정함으로써 항문과 직장을 포함한 대장의 전체적인 기능을 파악할 수 있는 검사법이다.<sup>9,10)</sup>

CTTS의 진단은 대장을 3개의 구획으로 나누고 각 구역에서의 함수값을 취하여 세 부위 중 어느 한 곳이라도 기준되는 정상치를 벗어나면 비정상적으로 진단하는데, 성인의 경우 정상치는 table 2에서 볼 수 있듯이 right colon과 left colon, rectosigmoid colon 부위의 최대통과시간이 각각 30.6, 34.6, 32시간이며 전체 대장의 최대통과시간은 72시간이다.<sup>6,11,12)</sup>

임<sup>1)</sup>에 의하면 전체 대장통과시간이 지연된 경우를 slow transit라 하며 right colon에 지연이 있으면 colonic inertia, left colon에 지연된 경우를 hindgut dysfunction, rectosigmoid colon에 지연된 경우를 pelvic outlet obstruction으로 구분한다. Fig. 3의 A는 colonic inertia이고, B는 hindgut dysfunction이 rectosigmoid colon(pelvic outlet obstruction)며, C는 pelvic outlet obstruction을 나타내고 있다.

실제로 본 연구에서 시행한 변비진단에 대한 배변조영술과 CTTS의 결과를 비교해 보면, 총 13예의 환자중에서 배변조영술은 15.4%인 2예에서만 비

정상적으로 진단되었고(table 5), 비정상적으로 진단된 2예의 경우도 post defecation시 소량의 대변이 남아 있을 뿐 모든 기능은 정상에 가까워 실질적인 비정상적으로 진단하기에는 다소 미흡함이 있었다.

반면에 CTTS는 46.2%인 6예에서 비정상적으로 진단되었으며, 즉 colonic inertia와 hindgut dysfunction이 각각 2예, colonic inertia와 hindgut dysfunction이 동시에 있는 경우가 1예, hindgut dysfunction과 pelvic outlet obstruction이 동시에 있는 경우가 1예로 비정상적으로 진단된 경우, 각 부위별 비정상부분을 함수치로 나타냄으로써 상세하게 진단할 수 있었다. 이러한 결과로 변비는 단순히 직장과 항문의 기능적인 이상유무 뿐만이 아니라 대장 전체의 기능 이상으로 나타난다는 것을 알 수 있다. 특히 대장통과시간 지연이 한 부위가 아닌 두 부위에 나타난 2예의 환자에서 알 수 있듯이 변비는 경우에 따라 한 환자에서도 대장의 여러 부위에 복합·다발적으로 발생할 수 있음을 짐작할 수 있게 한다.

이상의 결과로 미루어 볼 때, 변비진단에 있어서 CTTS는 대장 통과시간을 구획별로 측정함으로써 각 부위의 통과지연시간을 상세히 진단할 수 있었다.

결론적으로 CTTS는 직장과 항문의 기능평가에 국한성이 있는 배변 조영술에 비하여 대장 전체의 평가라는 측면에서 우월성을 가지며, 비교적 시행하기에 간편하고 비용도 저렴하여 향후 변비의 진단에 유용성이 높을 뿐만 아니라 매우 효과적이라고 사료된다.

## 참 고 문 헌

1. 임효근 : Radiological approach in patients with chronic idiopathic constipation. GI tract ; Barium study, 울산의대 방사선과학 연수강좌, 1997
2. 유병규 : 배변조영술의 기술적 방법 고찰 및 남녀 정상인의 정상치 분석, 대한방사선학회지, Vol. 20, No. 2, 1994 : 317~322
3. 주시현 : 대장조영검사를 위한 새로운 형태의 조영제 주입장치에 관한 연구, 대한방사선학회지, Vol. 21, No. 1, 1995 : 553~559

4. Stivland T, Camilleri M, Vassallo M, et al. : Scintigraphic measurement of regional gut transit in idiopathic constipation, *Gastroenterology*, 1991 : 101, 107~115
5. 윤상욱, 지 훈, 박효진 등 : 젊은 무증상 지원자의 배변조영술 소견, *대한방사선학회지*, Vol. 31, No. 4, 1994 : 719~725
6. Arhan P, Devroede G, Jehannin B, et al. : Segmental colonic transit time, *Dis Colon Rectum*, 1981 : 24, 625~629
7. Schule F : The value of the Roentgen ray in the early diagnosis of carcinoma of the bowel, *Amer. Quart. Roentgen*, 1911 : 3 : 175
8. Fischer AW : A roentgenologic method for examination of the large intestine, *Klin. Wschr*, 1959~1960, 1923 : 2
9. Hinton JM, Lennard-Jones JE, Young AC : A new method for studying gut transit times using radiopaque markers, *Gut*, 1969 : 10, 842~847
10. Halls J : Bowel content shift during normal defecation, *Proc R Soc Med*, 1965 : 58, 859~860
11. Metcalf AM, Phillips SF, Zinsmeister AR, et al. : Simplified assessment of segmental colonic transit, *Gastroenterology*, 1987 : 92, 40~47
12. Amanda M. Metcalf, Sidney F. Phillips, Alan R. Zinsmeister, et al. : Simplified assessment of segmental colonic transit, *Gastroe Enterology*, 1987 : 92, 7~40