


속립성 결핵

속립성 결핵이란 결핵균이 혈액으로 유입됨으로써 여러 장기에 파급되어 곳곳에 다수의 미만성의 산재적 분포를 보이는 결핵결절을 형성하는 것을 말하며, 결핵결절의 크기가 좁쌀(속립, 粟粒)만한데서 그 이름이 유래되었다.

이는 임상적으로 흉부 엑스선상에서 혹은 외과적 또는 사후 부검상 여러 장기에 특징적인 작은 결절성 병변이 미만성으로 흩어져 있는 것으로 나타난다.

원래 결핵의 감염은 대부분 호흡기도를 통하여 이루어져서, 환자가 기침을 할 때 다수의 결핵균이 들어있는 작은 비말이 공기 중에 퍼지며 이를 다른 사람이 흡입함으로써 감염이 된다.

이러한 감염의 방식을 공기비말 흡입 감염이라고 하고, 그 결과 결핵은 주로



김 원 동
 울산의대
 서울중앙병원 내과
 대한결핵협회
 학술이사

폐에서 질병을 일으키며(폐결핵) 폐 이외의 부위를 침범하는 경우(폐외결핵)는 비교적 드물게 된다.

그러나 결핵 병변이 진행된 경우 림프행성 혹은 혈행성으로 신체의 다른 부위로 전파가 가능하다.

속립성 결핵은 결핵균이 혈관내로 들어가 혈액을 따라(혈행성) 전신에 확산되는 것

으로서 결핵의 가장 위중한 형태이며, 항결핵 약제가 개발되기 이전 시대에는 이 질환에 걸린 사람 거의 모두가 사망하였다.

1. 병인

속립성 결핵은 유병률이 높은 지역에서는 대부분 초감염 직후에 발생하며(조기파종형), 구미의 선진국과 같이 결

**결핵결절의 크기가 좁쌀
 (속립. 粟粒)만한데서 이름이
 유래된 속립성 결핵은 결핵균이
 혈액으로 유입, 여러 장기에 파급되어
 다수 미만성의 산재적 분포를
 보이는 결핵결절을 형성한다.**

핵의 유병률이 낮은 지역에서는 대부분 노인에서 결핵이 다시 재활성화(reactivation) 됨으로써 발생한다(만기과종형). 어느 경우든 결핵균이 양적으로 혹은 질적으로 개체의 지역방어력보다 우월할 때 발생된다고 할 수 있다.

결핵의 재활성화의 선행요인으로는 장기간의 부신피질호르몬의 사용, 위절제술, 당뇨병, 악성종양, 뇌혈관성질환 및 알콜중독 등이 알려져 있으며, 그의 전신 쇠약, 고령, 항암제 및 면역억제제의 사용 등을 들 수 있다.

초감염시 결핵균이 림프관을 경유하여 순환 혈액으로 들어오면 전신에 파급되어 모세혈관에 전색(embolization)을 일으키며, 이러한 원격 전이성 병변들은 대부분 육아종을 형성하고 더 나아가 석회화되어 조직의 괴사를 일으키지 않은 상태로 치유된다.

그러나 개체의 면역력이 감퇴되어 있을시 자연치유에 실패하여 결국 속립성

결핵의 병증을 일으키게 된다. 시기적으로 보통 초감염후 6개월 이내에 발생된다. 잠복성 병소로부터 결핵균의 재활성화가 일어나는 경우는 결핵병변의 건락화가 주위 혈관과 림프관을 침입하여 다량의 결핵균이 혈행성 파종을 일으킴으로써 속립성 결핵이 유발된다.

일반적으로 결핵균이 폐포 모세혈관망에 파종될 때 폐의 속립성 결핵 병변으로 끝남이 보통이지만, 결핵균의 폐동맥성 파종이 심하여 균이 세포 모세혈관망을 통과하게 되면 전신성으로 속립성 결핵을 이룬다.

속립성 결핵의 호발부위는 폐 이외에 골수, 안저, 림프절, 간, 비장, 신장, 부신, 전립선, 정낭, 난관, 자궁내막 및 뇌막이고 아주 드물게는 심장, 횡문근, 위 및 췌장 등이다. 다발성 장막염의 발생으로 양측성 홍막염, 심낭염 및 복수 등도 나타날 수 있다.

2 증상

속립성 결핵의 임상증상은 비특이적이며 침범된 부위에 따라 다양하게 나타난다.

증상은 대부분 서서히 시작되며, 대부분의 환자에서 고열을 볼 수 있다. 다수의 환자에서 야간 발한, 식욕부진, 쇠약감과 체중감소를 보이며, 기침 및 호흡곤란도 흔히 관찰된다. 간혹 복부 증상을 호소하기도 한다.

두통과 의식변화는 비교적 드물며 이 때 흔히 결핵성 뇌막염이 동반되며 이 결핵성 뇌막염은 속립성 결핵의 약 20%에서 발생된다.

소아의 경우 약 50%에서 비장이 축지되거나 성인에게서는 드물며, 간장비대도 관찰될 수 있다. 맥락막결핵결절이 양쪽 눈에서 나타날 수 있으며, 이것이 보이면 속립성 결핵이라고 확정지을 수 있을 만큼 특이적이다. 드물게는 심한 저산소증을 보이는 급성호흡부전증후군으로 발현하기도 한다.

3. 검사소견

흉부엑스선상 비슷한 크기의 병소가 양측 폐에 고르게 퍼져 있으며(그림 참조) 1~2mm의 작은 음영으로부터 5~10mm의 음영등 다양하다. 여기에 초감

염의 침윤이나 초감염후 침윤이 함께 나타나기도 한다. 늑막액 삼출 및 심막액 삼출도 관찰될 수 있다.

속립성 결핵 환자의 혈액학적 소견으로서 백혈구수는 대부분 정상범위에 속하며 때로 미성숙 백혈구의 증가를 보이는 것이 특징이며, 그외에 백혈구감소증 및 유백혈성 반응이 나타날 수 있다.

백혈구 분율은 거의 항상 다형핵백혈구의 증가를 보인다. 빈혈이 흔히 관찰되며 혈액응고 장애는 드물나 병이 매우 심한 환자에서 동반된 예가 보고되어 있다. 저나트륨혈증이 발생할 수 있는데 항이뇨 호르몬의 부적절한 분비가 그 원인으로 알려져 있다.

간기능 검사상의 이상으로 가장 흔한 것은 알칼리성 포스파타제의 증가이며, 아미노전이효소 및 빌리루빈치의 증가를 보일 수 있다.

동맥혈가스검사상 저산소증이 올 수 있으며 또한 이 때 폐확산능의 감소가 같이 나타난다.

4. 진단

대부분(대략 85%)의 환자에서 흉부 엑스선 검사에서 특징적인 소견이 관찰되어 속립성 결핵을 의심할 수 있게 되나, 흉부 엑스선 검사상 정상이라 하여도 속립성 결핵을 배제할 수는 없다.

실제로 결핵의 이환율이 아직 높은 우리나라에서 원인을 알 수 없는 발열의 원인으로서 반드시 속립성 결핵을 고려해야 한다.

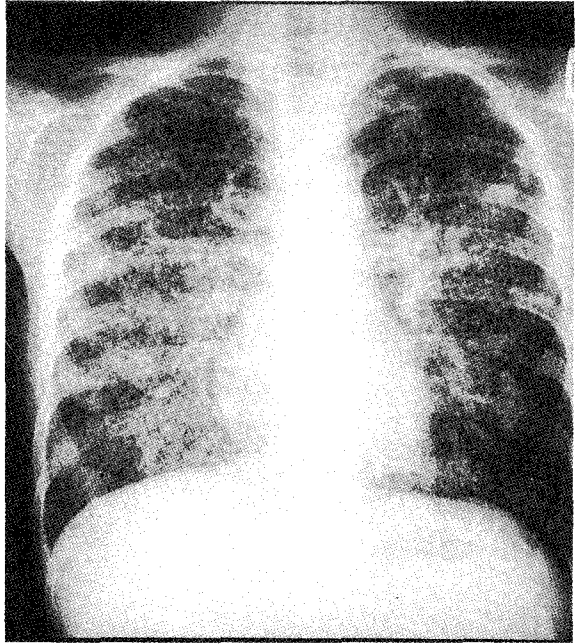
객담도말검사상 결핵균이 양성일 가능성은 20~25%로서 낮으며, 배양검사에 있어서도 30~65%로 낮은 편이다.

객담도말검사상 음성인 경우 간장, 림프선, 폐 및 골수 등의 조직검사로 건락성 육아종과 결핵균을 발견해야 확진할 수 있다.

간 및 골수 생검에서 건락성 육아종 발견 가능성이 높은 편이어서 진단에 큰 도움을 준다. 어린이에서 맥락막결핵결절이 있으면 진단에 도움이 된다.

5. 치료

속립성 결핵의 치료는 항결핵약제를 이용한 약물치료이며, 선택 약제는 폐결핵 치료에 사용되는 약제와 동일하다. 투여 기간에 대해선 아직 대조 실험에 의한 결과가 없으나, 폐결핵에서처럼 이소니아지드, 리팜피신, 에탐부톨 및 피라진아미드 2개월 화학치료 후 피라진



아미드를 뺀 3차요법 10개월의 총 12개월간 치료하는 것이 권장된다.

일반적으로 치료 7~10일 후에 체온이 정상화되며 약 4~6주 후 임상적 그리고 흉부 엑스선 상의 호전을 관찰할 수 있게 된다.

부신피질호르몬제의 사용에 대해서는 아직 논란이 있으나 급성호흡부전이나 뇌막염과 같은 생명을 위협하는 상황에서 체내독성을 감소시킬 목적으로 사용된다. †