

척추에 발생한 거대세포종의 수술적 치료

가톨릭대학교 정형외과학교실

강용구* · 이인주 · 장 한 · 권순용 · 유기원 · 이상훈

- Abstract -

Surgical Treatment of the Giant Cell Tumors in the Spine

Yong-Koo Kang, M.D.*, In-Ju Lee, M.D., Han Chang, M.D.,
Soon-Yong Kwon, M.D., Kee-Won Rhyu, M.D, Sang-Hoon Yi, M.D.

*Department of Orthopedic Surgery, The Catholic University of Korea
College of Medicine, Seoul, Korea*

Between 1992 and 1996, 5 patients with the giant-cell tumor of the spine were treated.

Four were female and one was male. The mean age was 34 years old, and the mean follow-up time was 36 months.

The locations of the lesions were the cervical spine in 1, the thoracic spine in 3, and the lumbar spine in 1. Pain was the predominant presenting symptom in all cases and four had a neurological deficit.

A combined anterior and posterior surgical approach was performed in all cases, which were also treated with AIF(anterior interbody fusion) and anterior and/or posterior instrumentation.

Adjuvant radiation therapy was performed in 1 case of cervical spine.

At the final follow-up, the pain and neurologic symptoms were improved. Radiologic examination showed no evidence of local recurrence and no failure of instrumentation of the spine.

Key Words : Giant-cell tumor, Spine, Surgical treatment

*통신저자 : 강 용 구
경기도 수원시 팔달구 지동 93-6
가톨릭대학교 성빈센트병원 정형외과

* 본 논문의 요지는 1997년 제15차 대한골관절종양학회 추계학술대회에서 구연된바 있음.

서 론

골에 발생하는 거대세포종은 원발성 골종양의 약 5%를 차지하며, 주로 사지골격 장골의 골단부에 발생하는 종양으로 알려져 있는데^{5,7)} 보고에 따르면 2-4% 정도는 척추에 발생하는 것으로 보고되고 있다⁵⁾.

척추에 발생하는 거대세포종은 여자에 호발하고 주로 20대에서 30대의 골성장이 완료된 후에 호발하며^{7,8,15)} 척추에서는 천추, 흉추, 요추의 순으로 이환되는 것으로 알려져 있다⁵⁾.

가장 흔한 증상은 동통인데 종괴에 의한 신경압박 혹은 종양 자체에 의하여 골파괴가 일어나면서 동통이 발생하는 것 등으로 보고되고 있다^{5,7)}. 척추에서의 병변은 주로 추체에 위치하지만, 병변이 진행되면 척추후궁의 침범도 볼 수 있고 이로 인하여 척수 및 신경근에 비가역적인 손상을 줄 수 있다고 한다^{5,15)}.

척추에 발생한 거대세포종은 조기진단의 어려움과 수술로 완전히 절제가 어렵다는 점 등으로 타 부위보다 치료가 매우 어려운 것으로 보고되고 있다.

Dahlin은 척추 거대세포종의 치료에 있어 광범위 절제가 재발 방지에 효과가 있지만 해부학적 특성상 광범위 절제술과 같은 근치적 수술이 매우 어려워, 병변내 절제후에 방사선 치료를 병행하여 좋은 결과를 보였다고 보고하였는데^{2,5,7)} Savini 등¹⁵⁾은 병변의 완전한 절제술과 동종골 이식을 이용한 척추유합술을 주장하면서 방사선 치료를 추가하는 것은 추천되지 않는다고 하였으며, 그 이유로는 방사선 조사는 이식골의 골유합을 방해하는 단점이 있을 뿐 아니라, 방사선 치료의 효과도 확인되지 않았다고 보고하였다. 또한 Goldenberg 등⁹⁾은 방사선 요법으로 인한 거대세포종의 악성육종으로의 변화를 보고하였으며, Sanjay 등¹⁴⁾은 악성육종으로의 변화 위험성 때문에 방사선 치료는 불완전 절제된 예외 국소재발된 예를 제외하고는 사용하지 않는다고 주장하였다. De Groof 등⁸⁾은 수술후 재발한 척추에 생긴 거대세포종 치료에 있어서 방사선 치료를 병행하여 재발없이 좋은 결과를 얻었다고 보고 하기도 하였다.

이들은 모두 수술적 절제가 어려운데서 국소재발을 예방하기 위한 방법인데, 최근 척추 고정 기구의 발달 등으로 척추체의 완전 절제가 가능하고 완고한 고정이 가능하게 되어 이환된 척추를 완전히

제거하는 수술법이 시도되고 있다^{1,3,16)}.

본 연구의 목적은 척추에 발생한 거대세포종을 광범위 절제술과 기구를 이용한 내고정술로 치료한 후의 결과를 알아보고자 한다.

연구 대상 및 방법

1992년부터 1996년까지 조직학적으로 확진된 척추에 발생한 거대세포종 환자중에서 수술적 치료를 받은 5례를 대상으로 하였다.

여자가 4례, 남자가 1례로 여자에 호발하였으며, 발병 연령은 23세에서 60세로 평균 34세이었다. 추시가 가능했던 4례에서 평균추시 기간은 36개월이었다.

병변의 위치는 경추 1례, 흉추 3례, 요추 1례였고, 병소의 침범부위는 추체 2례, 후궁 1례, 추체 및 후궁에 같이 이환된 경우가 2례이었다.

임상적 양상은 전례에서 통증이 주증상이었으며, 사지마비 1례, 하지마비 1례, 좌골신경통(sciatica) 2례의 신경학적 증상을 보였다.

방사선학적 진단을 위해 전례에서 단순 방사선검사, 컴퓨터 단층촬영, Tc^{99m} 동위원소 검사 및 MRI 검사를 시행하였는데, 단순 방사선 검사에서 추체의 파괴와 이로 인한 후만의 증가를 볼 수 있으며(Fig. 1), C-T 검사에서는 종양에 의한 추체 및 추체후방의 파괴와 종양의 척추강내로의 파급을 볼 수 있었다(Fig. 2).

MRI 검사에서 T1 강조영상으로는 척추체내에 저음영의 종양을, T2 강조영상으로는 고음영의 종양을 관찰할 수 있었다(Fig. 3).

수술 방법은 병변의 위치 및 이환 정도에 따라 결정하였는데, 전례에서 전방과 후방도달법을 동시에 시행하여 척추체 전절제와 골이식술을 시행하였다. 절제된 추체의 재건은 3례에서는 mesh cylinder에 자가골 이식을, 1례는 장골능을 이용한 전방유합술을 1례는 동종골 이식을 이용한 전방유합술을 시행하였다(Fig. 4). 척추의 안정성 유지를 위하여 전례에서 전방 혹은 후방에 Z-plate, TSRH기구, CD기구 등의 척추 고정기구를 사용하였다. 2례에서 전방기구 고정술, 3례에서 후방기구 고정술을 시행하였고, 경추에 발생한 증례에서는 병소의 불완전 절제로 인하여 술후 방사선 치료를 병행하였다(Table 1).

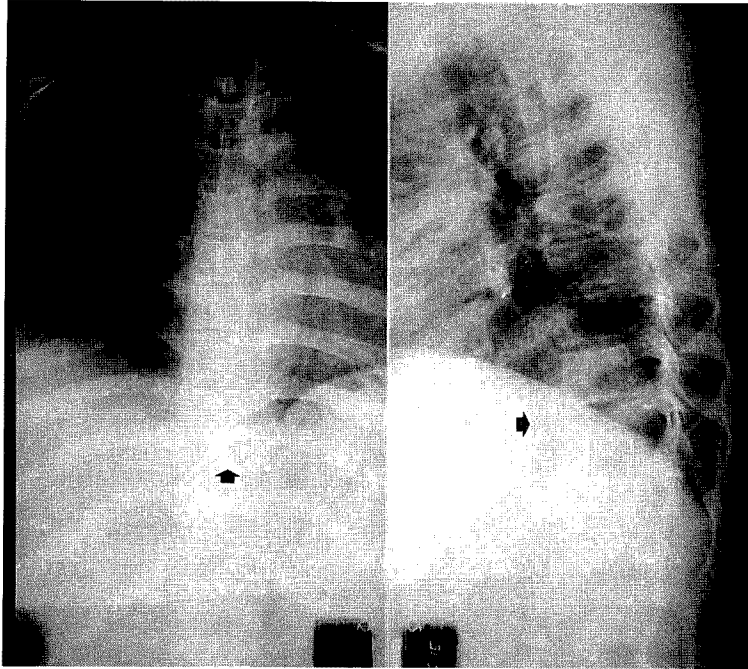


Fig. 1(case 4). Plain film shows collapse of the T10 vertebral body and the increased dorsal kyphotic angle.

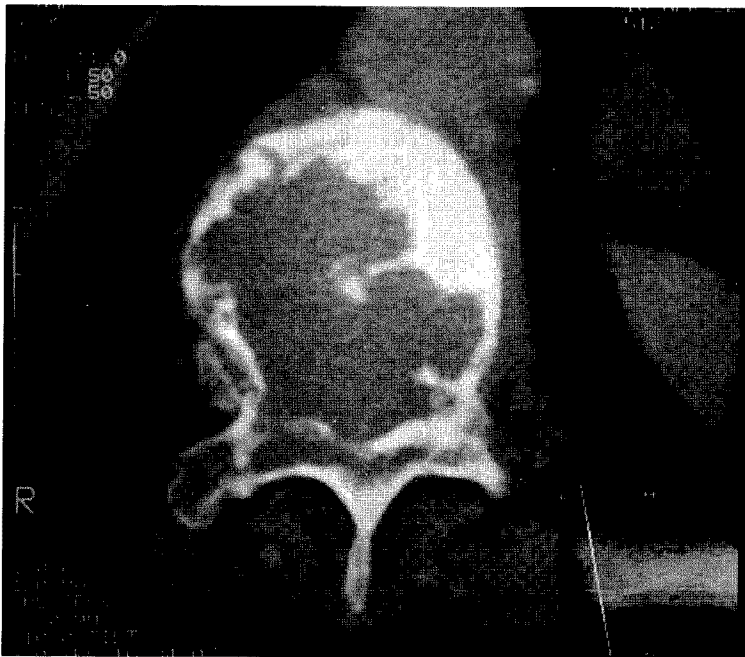


Fig. 2(case 5). C-T scan shows severe destructive change on the vertebral body and the posterior column with more involvement of rt. side pedicle.

결 과

경추에 발생한 1례는 다른 병원에서 수술후 재발

하여 3차례 수술을 받은 병력이 있는 증례로 수술전 사지마비 상태였는데, 척수마비 정도는 Frankel 분류 "B" 였고 수술후에 방사선 치료를 병행하여 사지마비는 호전되었으나 퇴원후 추시가 되지 않아 하지

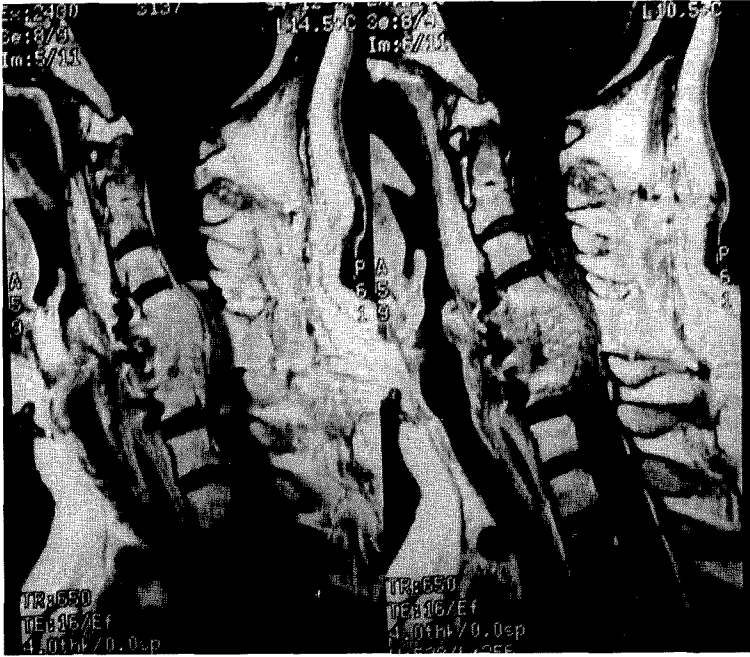


Fig. 3(case 2). MR images show intermediate to high signal intensity of mass on the C4,5,6 area with mass expansion into vertebral canal and signal change of spinal cord on T1 weighted sagittal image.

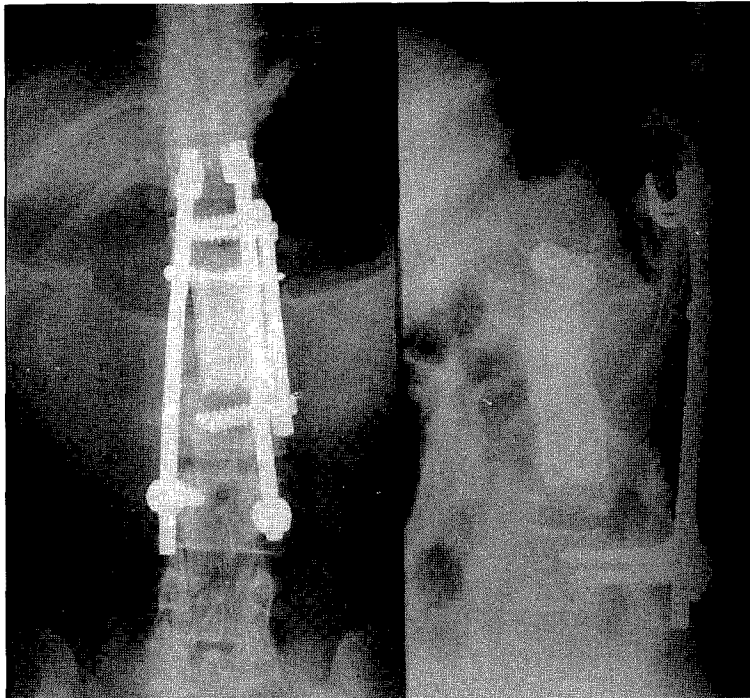


Fig. 4(case 3). Plain films after L₂ corpectomy and AIF with allograft and Z-plate and CD posterior instrumentation shows solid union of the vertebral fusion at post-operative 1 year.

마비의 회복여부는 알 수 없었지만, 이미 중양이 여러차례 국소 재발한 상태였고 퇴원시 상태로 미루어 보아 예후는 불량하였을 것으로 추정된다.

추시가 가능하였던 4례에서는 전례에서 수술후 현

저한 동통의 호전을 보였고, 흉추에 발생한 1례에서는 수술전 하지마비 상태였으며, 척수마비 정도는 Frankel 분류 "B" 였고, 수술후 하지마비상태는 Frankel 분류 "C" 로 호전을 보였으나 추시기간 동

Table 1. Case analysis

No.	Age	Sex	Location	C/C.	Preop.neurologic status	Tx.	Postop. neurologic status	Complication	Duration of follow-up
1	23	M	T10	back pain	rt. leg sciatica	T10 corpectomy, AIF with mesh cylinder with TSRH	improved sciatica	none	24 months
2	28	F	C4,5,6	below C6 quadriplegia	quadriplegia (Frankel "B")	mass excision, post.laminoplasty(C3-7), AIF with mesh cylinder (C4-6)	quadriplegia (Frankel "B")	none	loss of follow-up
3	29	F	L2	low back pain with rt. leg sciatica	rt. leg sciatica	L2 corpectomy, AIF(L1-3)with Z-plate & allograft & post. instrumentation with CD rods	improved sciatica	pleural effusion	33months
4	30	F	T10	back pain	normal	T10 corpectomy, AIF(T9-11) with autogenous iliac B/G & CD instrumentation	normal	none	37 months
5	60	F	T10	low back pain with paraplegia	paraplegia (Frankel "B ")	T10 corpectomy, AIF(T9-11) with mesh cylinder & autogenous iliac B/G. & posterior CD instrumentation	paraplegia (Frankel "C ")	none	48 months

C/C : Chief Complaint, C : Cervical spine, T : Thoracic spine, L : Lumbar spine
AIF : Anterior Interbody Fusion, I/F : Internal Fixation, B/G : Bone Graft
TSRH : Texas Scottish Rite Hospital Instrument, CD : Correl - Dubousset instrument.

안 더 이상의 마비호전은 없이 심한 배부동통을 호소하였다.

나머지 3례에서는 통증이 호전되었으며, 수술후 신경학적 증상 없이 만족스러운 결과를 보였으며 추시기간중 단순 방사선 사진 상에서 국소재발이나 고정기구 파손 예는 없었다.

고 찰

거대세포종은 골성장이 끝나는 연령에서 장관골의 골단에 발생하는 국소적으로 침윤이 심한 종양으로 치료후에도 재발이 잘되어 치료가 매우 어려운 종양으로 알려져 있다. Dahlin 등은 Mayo Clinic에서 경험한 6,221예의 원발성 골종양 중 거대세포종은 261예로 4.2%를 차지하였으며 대부분 장관골의 골단에 발생하였고, 천추를 제외한 척추골에 발생한 것은 9례에 불과하였다고 보고했다³⁾.

척추에 발생한 거대세포종은 장관골의 거대세포종에 비하여 환자의 연령이 낮고, 여자에 호발하는 경향이 있다고 보고하였는데, 본 연구에서도 여자가 5례중 4례로 여자에 호발하는 경향을 보였다.

발생부위는 천추를 제외한 부위에서 흉추 및 요추에 많이 발생하는 것으로 보고되고 있으나, Sanjay 등은 경추, 흉추, 요추에 고른 분포를 보였다고 주장하였다^{3,14)}.

병소는 척추궁 보다는 추체에 생긴 경우가 많다고 보고 되고있는데^{7,9,15)} 본 예에서도 흉추에 많은 발생 빈도를 보이면서 병소의 침범범위도 주로 추체에 많은 것으로 나타났으나 대상 환자 수가 많지 않아 어떤 결론을 내리기는 어려웠다.

한편 Jaffe 등은 거대세포종을 기질세포의 이형성과 분화도 및 핵분열 상태에 따라 3등급으로 나누어 재발 및 예후에 대하여 기술하였으며¹⁰⁾ Mirra 등은 그 임상 및 조직학적 특성에 따라 8 종류로 분류하기도 하였다⁹⁾. 그러나 현재는 조직학적 등급이 국소재발이나 폐전이 등의 예후를 예측하는데 별로 도움이 되지 못하는 것으로 결론지어지고 있다.

거대세포종의 치료방법에는 1) 방사선 치료, 2) 병변 절제술, 3) 병변 절제술 및 척추 유합술, 4) 병변 절제와 척추유합술후 방사선치료, 5) 냉동외과술 등이 소개되고 있으나^{7,9,15)} 치료법에 관계없이 전체적인 재발율은 25-50%에 이르는 것으로 알려지고

있다^{6,7,9,11,12)}.

그 이유로는 병변의 완전 절제가 이루어지지 않았기 때문으로 설명되고있다.

그러므로 병소는 물론 정상조직까지 포함하는 광범위 절제술이 가장 좋은 치료법으로 알려져있지만^{6,7)} 척추라는 해부학적 특성으로 말미암아 완전 절제가 불가능한 경우가 많아 병변절제후 방사선 요법을 병행하거나 냉동치료를 추천하는 경우가 많다^{4,12,13)}.

본 연구의 증례에서도 경추에 발생한 경우에는 이미 3차례 재발하여 여러번 수술을 한 상태였었으며 종양의 불완전 절제로 인하여 수술 후 방사선요법을 병행하였지만 추시가 되지 않아 그 효과는 알 수 없었다.

거대세포종에 있어서 원격폐전이 약 2%에서 일어나는데 폐엽 부분 절제술로 치료될 수 있으나 약 1/4 의 증례에서는 병의 진행으로 인하여 6개월 내지 12개월 내에 사망한다고 알려져있으나⁹⁾ 본 연구에서 폐 전이는 관찰되지 않았다.

척추에 있어 거대세포종의 침범 범위와 절제 범위를 결정하는데 컴퓨터 단층촬영술이 크게 도움이 된다고 하며, 또한 자기공명영상 검사에서 병변은 T1 강조영상에서 저신호 혹은 중등도의 신호강도를 보이고, T2 강조영상에서는 주로 저신호 혹은 중등도의 신호강도를 보이는데, 조영제 주사후 검사상 조영증강의 영상을 보이는 것은 종양이 혈행성이 풍부하고, 구성 성분의 많은 부분이 섬유성 성분인 콜라겐으로 구성되어 있기 때문이라고 한다¹⁷⁾.

Stener와 Johnson, Sanjay 등은 하반신마비를 동반한 여러 척추를 침범한 거대세포종 치료에서 전방 및 후방도달법을 시행하여 완전한 척추체제거와 자가골이식 및 후방고정술을 통하여 좋은 결과를 얻었다고 보고하였으며^{14,16)} 본 연구에서도 전례에서 후방 및 전방도달법을 시행하여 3례에서 mesh cylinder에 자가골이식을, 1례에서 장골능을 이용한 자가골이식을, 1례에서는 동종골이식을 이용한 전방추체 유합술을 시행하였는데 마지막 추시때까지 종양의 국소재발이나 고정기구의 파손없이 좋은 결과를 보였다.

한편 종양이 큰 경우에는 반복적인 선택적 동맥색전술과 방사선 치료를 통하여 수술전 종양의 크기를 줄여 종양의 제거를 용이하게 하려는 방법도 시도되고 있다고 하는데⁹⁾, Goldenberg 등은 척추의 거대

세포종이 단순방사선 검사상 골 용해성의 성격을 띠면서 양측 피질골이 팽창하는 양상을 보이므로 동맥류성 골낭종, 다발성 골수종, 전이성 악성종양과 유사한 양상을 보인다고 하였으며, 조직학적으로 진단 시에는 거대 세포를 보일 수 있는 동맥류 성골낭종, 연골모세포종, 비골화성 섬유종, 골모세포종, 부갑상선 항진증으로 인한 병변 등과 감별해야 하며^{6,9)} Dahlin은 척추에 발생한 거대세포종과 감별해야 할 질환이 많지만 그중에서도 특히 동맥류성 골낭종 및 골모세포종은 반드시 감별해야 한다고 하였다⁷⁾.

이상에서 살펴본 바와 같이 척추에 발생한 거대세포종의 치료법으로 어느 한가지만을 선택하기는 어려움이 있으나, 수술적 치료법이 가져야 할 조건은 재발 방지를 위하여 가능한 한 종양의 완전 절제, 척수 및 척추 신경의 감압, 수술 후 척추의 안정성 유지를 위한 내고정기기의 사용이라 하겠다.

결 론

1992년부터 1996년까지 수술적 치료를 받은 척추에 발생한 거대세포종 5례를 분석하여 다음과 같은 결과를 얻었다.

전체 5례 중 4례가 여성으로 여성에 발생빈도가 높았으며, 발생부위는 흉추 3례로 흉추에 높은 빈도를 보였다. 또한 광범위 절제술을 시행한 전례에서 추시기간 동안 국소재발이나 고정기기 파손례는 없었다.

이상의 결과를 통하여 척추에 발생한 거대세포종은 병소내 절제술 즉 소파술 후에는 국소재발이 많은 종양으로 알려져 있으나 광범위 절제술과 골이식 및 척추고정기기를 이용한 고정술로 치료하면 좋은 결과를 얻을 수 있을 것으로 사료되었다.

REFERENNCES

- 1) 이덕용, 최국진, 김인권, 장재석 : 요추에 발생한 거대세포종의 추체완전절제술(1례보고). *대한정형외과학회지*, 제15권 1호:178-183, 1980.
- 2) 장익렬, 박정수, 정영기, 조원호, 조석현 : 경추에 발생한 거대세포종(1례 보고). *대한정형외과학회지*, 제19권 3호:611-615, 1983.
- 3) 박병문, 윤여현, 박익환 : 경추에 발생한 거대세포

- 종(2례 보고). *대한정형외과학회지*, 제26권 3호:1010-1015, 1991.
- 4) Berman HL : The treatment of benign giant-cell tumors of the vertebrae by irradiation. *Radiology*, 83:202-207, 1964.
- 5) Biagini R, De Cristofaro R, Ruggieri P, Boriani S : Giant-cell tumors of the Spine. *J Bone Joint Surg*, 72-A:1102-1107, 1990.
- 6) Campanacci M, Baldini N, Boriano S, Sudanese A : Giant-cell tumors of bone. *J Bone Joint Surg*, 69-A:106-114, 1987.
- 7) Dahlin DC : Giant-cell tumor of vertebrae above the sacrum: a review of 31 cases. *Cancer*, 39:1350-1356, 1977.
- 8) De Groof E, Verdonk R, Vercauteren M, Schelstraete K, Roles H, Claessens H : Giant-cell tumor involving a lumbar vertebra, long term follow-up after Radiotherapy. *Spine*, 15(8):835-838, 1990.
- 9) Goldenberg RR, Campbell CJ, Bonfiglio M : Giant-cell tumor of bone:an analysis of two hundred and eighteen cases. *J Bone Joint Surg [Am]*, 52-A:619-664, 1970.
- 10) Jaffe HL, Lichtenstein L, Portis RB : Giant cell tumor of bone its pathologic appearance, Grading, Supposed Variants and treatment. *Arch. Path*, 30:993, 1940.
- 11) Larsson SE, Lorentzon R, Boquist L : Giant-cell tumors of the spine and sacrum causing neurological symptoms. *Clin Orthop*, 111:201-211, 1975.
- 12) Seider MJ, Rich TA, Ayala AG, Murray JA : Giant cell tumors of Bone:treatment with Radiation therapy. *Radiology*, 161:537-540, 1986.
- 13) Mirra JM, Rand F, Rand R, Calcaterra T, Dawson E : Giant-cell tumor of the second cervical vertebra treated by Cryosurgery and Irradiation. *Clin Orthop*, 154:228-233, 1981.
- 14) Sanjay BKS, Sim FH, Unni KK, Mcleod RA, Klassen RA : Giant-cell Tumors of the Spine. *J Bone Joint Surg [Br]*, 75-B:148-154, 1993.
- 15) Savini R, Gherlinzoni F, Morandi M, Neff JR, Picci P : Surgical treatment of giant-cell tumor of the spine: the experience at the Istituto. Ortopedico Rizzoli. *J Bone Joint Surg*, 65-A:1283-1289, 1983.
- 16) Stener B, Johnsen OE : Complete removal of three vertebrae for giant-cell tumour. *J Bone Joint Surg*, 53-B:278-87, 1971.
- 17) Meyers SP, Yaw K, Devaney K : Giant-cell tumor of the thoracic spine : MR appearance. *Ann. J. of Neuroradiology*, 15:962-964, May 1994.