

## 골 연령이 미성숙한 골육종 환자에서 사지 보존술 후의 하지부동에 대한 고찰

고신대학교 복음병원 정형외과학교실

김재도 · 문용식 · 이덕희 · 조명래

- Abstract -

### A Clinical Study of Leg Length Discrepancy after a Limb-Sparing Operation in a Skeletally-Immature Osteosarcoma Patient

Jae-Do Kim, M.D., Yong-Sik Moon, M.D.,  
Duk-Hee Lee, M.D., Myung-Rae Cho, M.D.

*Department of Orthopaedic Surgery, Kosin University Gospel Hospital, Pusan, Korea*

A limb-sparing operation has a definitive role in the treatment of osteosarcoma in the lower extremity of skeletally-immature patients. After a limb-sparing operation, leg length discrepancy remains as a major disability that should be corrected. This study was designed to suggest methods of tumor resection and proper timing of leg length equalization in skeletally immature osteosarcoma patients.

From September 1990 to January 1998, we reviewed eight osteosarcoma patients in an immature skeletal age. There were 4 males and 4 females, and their mean duration of follow-up was 50.37 months (range : 25 to 88 months). Mean skeletal age was 8 years (range : 8 months to 11 years).

The patients were classified according to the methods of tumor resection ; intercalary resection in 1 case, transepiphyseal resection in 1, intra-articular resection in 5, and extra-articular resection in 1.

The results were as follows ;

1. The leg lengthening was begun when a patient's leg length discrepancy reached 4-5cm.
2. The age of final lengthening with permanent reconstruction was 14 years in males and 12 years in females (about 2 years before skeletal maturity).
3. When reconstruction was performed with a temporary spacer, the site of lengthening was in the soft tissue, not in bone, and then a permanent reconstruction was done.

---

※통신저자 : 김 재 도

부산광역시 서구 암남동 34

고신대학교 복음병원 정형외과학교실

4. Reconstruction with a biologic spacer to preserve the joint function was a reasonable method for equalization of leg length.

In conclusion, the appropriate choice of reconstructive method and the age at which to correct the leg length discrepancy in a skeletally-immature osteosarcoma patients are important factors for maintaining leg length at full maturity.

**Key Words :** Osteosarcoma, Immature skeletal age, Leg length discrepancy, Lengthening

## 서 론

## 대상 및 방법

골 연령이 미성숙한 소아의 하지에서 발생한 골육종은 사지 보존술 후 성장에 따른 하지 부동이 발생하므로 첫 수술에서부터 중요한 문제로 다루어져야 한다. 1970년 대까지의 수술적 치료는 질병 자체의 악성도 때문에 종양의 완전 제거를 위해 사지의 절단이 주된 방법이었으나, 항암치료의 발달과 진단 영상 기법의 진보 그리고 새로운 재건술의 발달로 현재는 사지 보존술이 보편화되어 있다<sup>10,13,16,17</sup>. 골육종은 5세 부터 15세 사이 소아에서 하지 장관골의 골간단부에 호발 하는데, 사지 보존술시 광범위 절제연을 얻기 위해 성장 판 손상이 흔히 동반되기 때문에, 건축의 정상 하지는 술후 지속적으로 성장하지만 환측은 성장의 저하가 발생하므로 결과적으로 하지 부동이 초래된다<sup>2,10,13</sup>.

본 연구는 본원 정형외과에서 치료받았던 골 연령이 미성숙한 골육종 환자 중 24개월 이상 추시 가능하였던 8명을 대상으로 수술 부위와 방법에 따른 하지 부동의 정도와 하지 부동의 교정 시기에 대하여 보고하고자 한다.

본 연구는 1990년 9월부터 1998년 1월까지 본원에서 치료받았던 소아 골육종 환자 중 Enneking 시기가 IIB이고, 수술시 광범위 절제연을 얻을 수 있었고 modified T10 protocol로 술전 및 술후 항암 화학요법을 시행한 환자 8명을 대상으로 후향적 조사를 실시하였다. 남, 여 각각 4례 이었고, 추시 기간은 25개월에서 88개월로 평균 50.6개월이었으며, 연령 분포는 8개월에서 10세까지로 평균 8세였다.

수술 시 절제 방법은 개재 절제술(intercalary resection), 골단관을 통과하는 경골단관 절제술(transsepiphyseal resection), 관절을 포함한 관절 외 절제술(extra-articular resection)을 각각 1례에서 실시하였고 5례에서 관절내 절제술(intra-articular resection)을 시행하였다. 하지 부동에 대한 예측과 평가는 Mosley의 방법(straight line graph)을 이용하였고<sup>5,15</sup>, 절제술 후 골결손 부위의 재건술로는 골 시멘트 충전술과 함께 관절고정술 3례, 동종골 이식술과 자가골 이식술을 각각 2례 실시하였고 1례에서 동종골 이식술과 함께 관절고정술

**Table 1.** 8 cases of Skeletally Immature Osteosarcoma patient(stage IIB)

Case	Age at Op. (Yrs +Mos.)	Site of Tumor	Type of Resection	Type of Reconstruction	Lengthening length	duration	LLD	Status at Follow-up
1	11 +00	Proximal Tibia	Extra-articular	Arthrodesis with allograft	5cm	5months	-2cm*	NED †
2	9 +11	Shaft Tibia	Intercalary	Allograft			0cm*	CDF ‡
3	10 +02	Distal Femur	Intra-articular	Arthrodesis with cementation	6cm	7months	-3cm	CDF
4	10 +08	Distal Femur	Intra-articular	Arthrodesis with cementation	7cm	5months	+1cm	CDF
5	0 +11	Proximal Tibia	Transepiphyseal	Allograft			-2cm	CDF
6	9 +03	Distal Femur	Intra-articular	Arthrodesis with cementation	8cm	7months	-2cm	CDF
7	8 +08	Distal Femur	Intra-articular	Autograft	7cm	5months	-4cm	CDF
8	9 +01	Distal Femur	Intra-articular	Autograft			-5cm	CDF

\* skeletally full mature patient, † NED : no evidence of disease, ‡ CDF: continuous disease free

시행 하였다(Table 1).

## 결 과

8례 중 7례에서 하지부동 발생하였고 그 중 5례에서 연장술을 시행하였으며, 하지부동이 없는 1례는 골단판 손상이 없이 광범위 절제술 후 동종골 이식술 시행한 경우였고, 연장술 시행하지 않은 2례는 동종골 이식한 1례와 동종골 이식술과 함께 관절고정술 시행한 1례로서 다른 증례 보다 성장억제율이 낮게 나타나 향후 연장술이 필요한 상태이다. 체외 방사선 조사후 재활용 자가골 이식한 2례는 아직 관절이 보존되어 있고 기능적으로 우수한 상태이며, 연장술 시행한 5례 중 3례는 관절고정술 후 골 시멘트를 이용하여 재건술한 증례로 연부조직 연장술 후 중앙 대치물 삽입술로 영구적인 재건술을 시행 하였다.

연부조직 연장술 시행한 3례는 Orthofix 외고정 기구가 사용되었으며, 골 연장술 시행한 2례에서는 Ilizarov 외고정 기구가 사용되었다. 연장기간은 5개월에서 7개월로 평균 6개월이었고, 평균 연장된 길이는 6.6cm(5-8cm)이었으며(Table 1), 연장술의 시기는 하지부동이 4cm에서 5cm이상 되었을 때 또는 골 연령이 완전 성숙되기 2년 전에 실시하였다. 연

장술을 시행한 경우의 문제점과 합병증은 3례에서 핀 부위의 감염이 있었고, 2례에서 중앙 대치물이나 이차적인 일시적 공간 대치물 삽입을 위해 기구를 제거했을 때 연장이 일부 소실되었고, 2례에서 연부 조직 구축으로 인해 절개 부위의 일차적 봉합이 어려웠으며, 장기간의 연장술로 인한 관절 운동 제한이 모든 증례에서 발생하였다.

## 증례 보고

### 증례 1

10세 여아로 대퇴골 원위부의 골육종(Fig. 1-A, B)으로 관절내 절제술 후 골 시멘트와 Ender 정으로 일시적 관절고정술을 시행하였다. 술후 16개월째 Orthofix 기구로 연부 조직 연장술을 시행하였고(Fig. 1-C), 골 연령 12세 때 중앙 대치물로 2cm 과연장(over lengthening) 상태로 재건술을 시행하였다(Fig. 1-D). 이 환자에서는 완전 성장 시 2cm의 하지 부동이 예상되며 현재 41개월 째 무병 생존 중이다.

### 증례 2

세계적으로 보고된 골육종 환자 중 가장 나이가

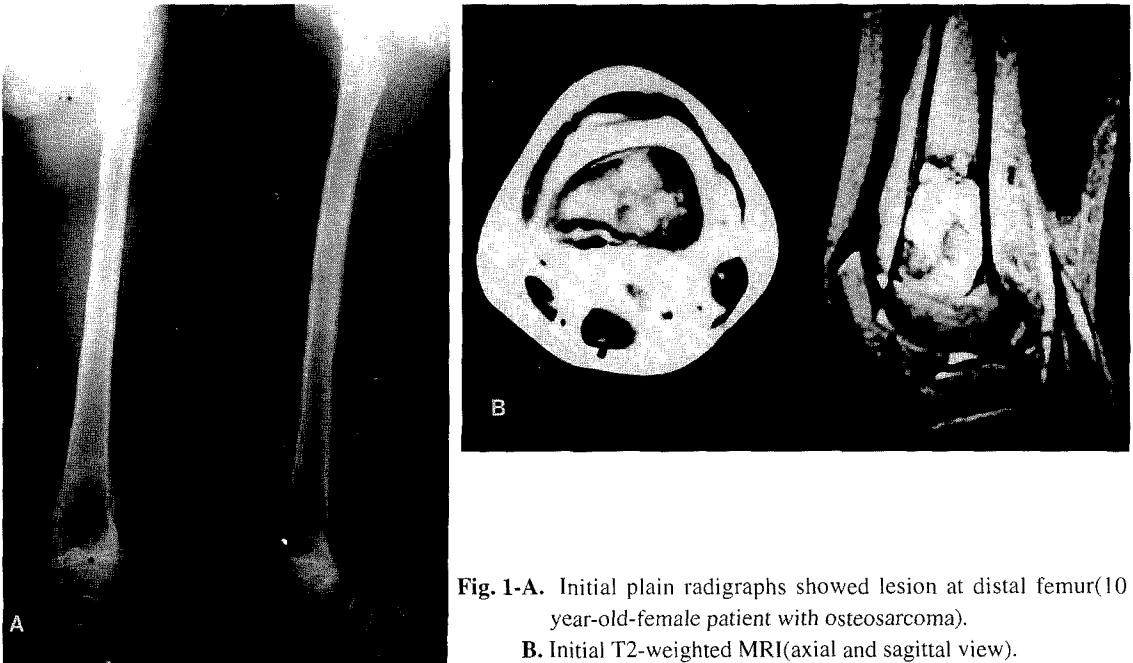
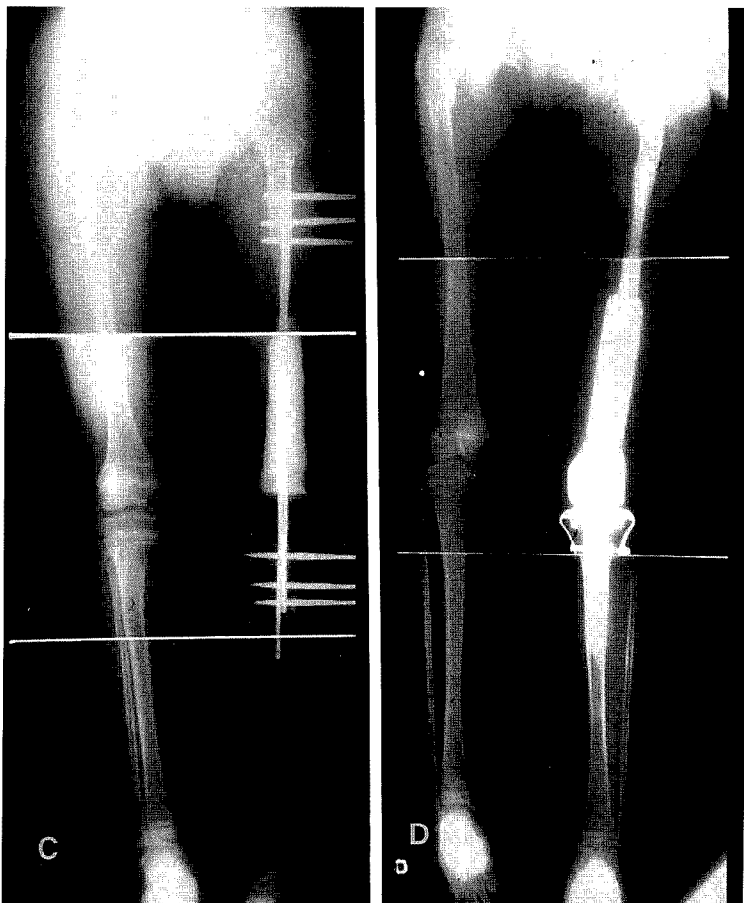
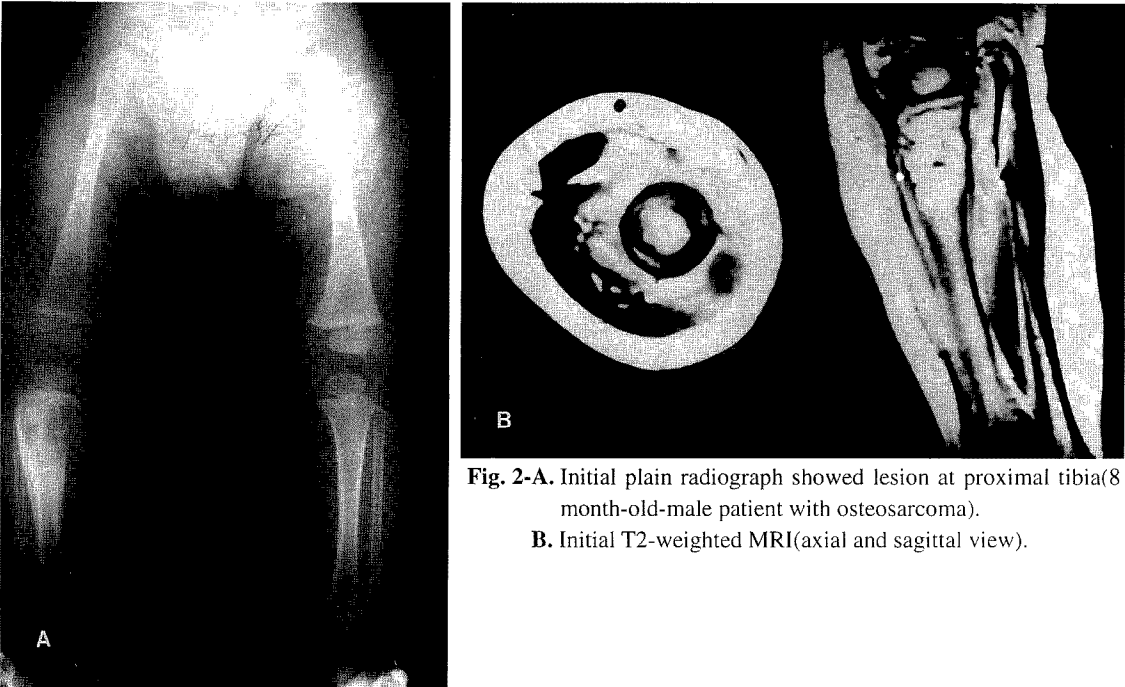


Fig. 1-A. Initial plain radiographs showed lesion at distal femur(10 year-old-female patient with osteosarcoma).  
B. Initial T2-weighted MRI(axial and sagittal view).



**Fig. 1-C.** Orthoscanograph after lengthening operation.  
**D.** Orthoscanograph after permanent reconstruction.



**Fig. 2-A.** Initial plain radiograph showed lesion at proximal tibia(8 month-old-male patient with osteosarcoma).  
**B.** Initial T2-weighted MRI(axial and sagittal view).

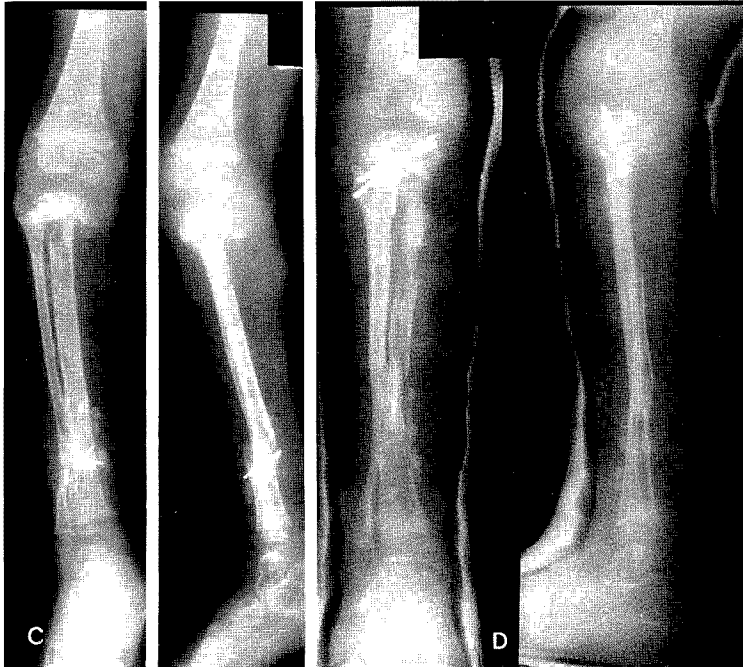

Fig. 2-C. Plain radiographs after operation. Allograft was used for reconstruction.

D. Plain radiographs after fibular transposition(POD 35 months).

어린 8개월된 남아로 경골 근위부의 골육종으로(Fig. 2-A, B) 골단내 절제술 후 동종골 이식술을 시행하였다(Fig. 2-C). 첫 수술 후 35개월째에 환측의 비골을 병변 부위로 전위술(transposition) 시행하였고 현재 41개월 짜 무병 생존 중으로(Fig. 2-D) 하지부동 2 cm이다. 완전 성장시 10cm의 하지부동이 예상되며 2 회 정도의 반복적 연장술이 필요할 것으로 생각된다.

### 증례 3

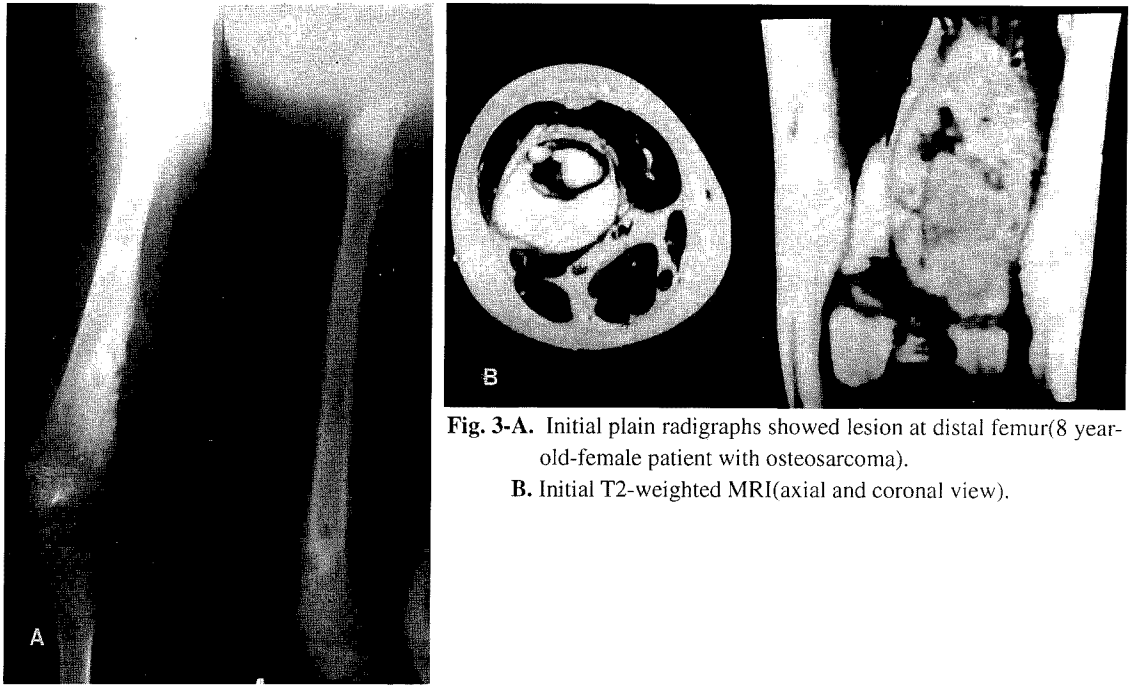
8세 여아로 대퇴골 원위부의 골육종으로(Fig. 3-A, B) 관절내 절제술 후 체외 방사선 조사후 재활용 자가골 이식술을 시행하였다(Fig. 3-C). 이 환자는 술 후 22개월째 하지부동 5cm으로 신연 골 연장술이 필요한 상태이며(Fig. 3-D), 25개월 짜 무병 생존 중으로 완전 성숙 후 최종 하지부동은 10cm으로 예상됨으로 반복적인 신연 골 연장술이 필요 할 것으로 예상되며 관절의 기능 장애가 발생 할 경우에는 중앙 대치물 삽입술이 필요하지 않고 슬관절 전치환 성형술로 치료 가능하리라 생각된다.

### 고 찰

골 연령이 미성숙한 골육종 환자의 치료에 있어

서, 진보된 술전 항암 화학요법과 진단 영상기기와 수술 방법 및 기구의 발달로 우선적으로 사지 보존술을 고려하는 경향이다<sup>13,17</sup>. 하지의 골육종은 슬관절 부위의 성장판에 인접하여 발생하는 경우가 많으므로 골 연령이 미성숙한 환자에서의 광범위 절제술은 성장판을 포함하거나 성장판에 손상을 주어 성장에 따른 의미있는 하지 부동이 생기게 된다<sup>8,10,13</sup>.

하지 부동의 측정은 극과 간격(SMD)과 제과 간격(UMD)이 흔히 사용되며, 방사선학적 계측으로는 수직 방사선 촬영법(orthoscanography)과 원격 방사선 촬영법(teleroentgenography)이 있으며<sup>2</sup>, 본 저자들은 극과 간격과 수직 방사선 촬영법으로 하지 단축의 정도를 측정하였다. 술 후 발생하는 하지 부동 외에 골 연령 성숙시에 예상되는 최종 하지 부동의 예측은 골 연령과 역 연령(chronological age)으로 계산할 수 있는데, 6세 또는 8세까지는 역 연령으로도 가능하나 그 이후로는 골 연령으로 측정하여야 더욱 정확하다<sup>1,2,15</sup>. 골 성숙도는 수부 및 수근부, 장골능, 척추 환형골단, 슬관절부의 골단판 유합시기 등으로 판단할 수 있는데, 저자마다 약간의 차이를 보이고 있다. Green과 Anderson은 남아 17.25세, 여아 15.25세에, White와 Stubins는 남아 16세, 여아 15세에 골단판이 폐쇄된다고 하였고,



**Fig. 3-A.** Initial plain radiographs showed lesion at distal femur(8 year-old-female patient with osteosarcoma).  
**B.** Initial T2-weighted MRI(axial and coronal view).

Melenaus는 남아 16세, 여아 14세에서 골성숙에 이른다고 하였다<sup>1,2,9</sup>. 본 저자들은 Melenaus의 골성숙 시기를 적용하여 하지부동 발생의 정도를 평가하였으며, 하지부동 발생의 예측은 과거의 성장을 측정하여 앞으로의 성장을 추정하는 것으로 환측 하지의 길이를 최소한 2회 이상 주기적으로 관찰하여 환측 하지의 성장률에 해당하는 직선을 Mosley 직선 표에 그은 후 정상측의 성장률과 비교하여 앞으로의 성장을 계산하였다. 8례에서 하지부동의 예측은 7cm에서 15cm으로 평균 10cm이었으며 1례에서는 하지부동이 발생하지 않았다.

악성 골종양 절제 방법으로는 성장판이나 골단을 희생하지 않는 개재 절제술, 성장판을 통해 절제하는 경골단판 절제술, 골단을 통과하는 골단내 절제술, 관절까지 포함하는 관절내 절제술, 그리고 관절 전체를 포함하여 절제하는 관절외 절제술로 구분할 수 있으며 하지부동의 발생은 후자로 갈수록 더 심해진다(Fig. 4). 하지의 악성 종양 절제술 후 골 결손부위를 재건하는 방법은 종양 대체물 삽입, 골 시멘트를 이용한 일시적 공간 대체물, 동종골 이식, 저온 열처리 후 자가골 이식, 체외 방사선조사 후 재활용 자가골 이식, 동종골-종양 대체물 복합체 그리고

절제 관절유합등의 방법이 있다<sup>4,10,13,14</sup>. 본 저자들은 종양대체물을 처음부터 사용하기 보다는 골 시멘트를 이용한 일시적 공간 대체물이나 생물학적 공간대체물(biological spacer)인 동종골 이식 또는 자가골 이식 등으로 일차적인 수술을 한 후 이차적으로 하지부동 발생시 연장술을 하였으며 마지막 단계로 영구적인 재건술을 실시하는 방법을 사용하였다<sup>2,4,7,8,14</sup>. 이러한 단계적 수술방법 외에 Kenan 등은 31명의 골육종 소아 환자에서 확장 가능 종양대체물(expandable prosthesis)을 이용하여 하지부동이 발생하지 않도록 수술하는 방법을 발표하였으나, 기구 파손이나 무균성 해리가 발생하여 50%에서 재수술이 필요하였고 앞으로 더욱 많은 연구가 필요한 방법으로 사료된다<sup>8,10,13,17</sup>. Brown은 혈관 부착 비골피판술을 이용한 동물실험연구에서 골결손 부위에 유용한 결과를 발표하였다<sup>7</sup>.

하지부동 발생시 연장술의 방법은 골 연장술과 연부조직 연장술이 있으며, 연장술시 사용되는 기구로는 Orthofix와 Ilizarov 외고정 기구가 널리 사용된다. Bonnard 등은 평균 연령 11세의 소아환자 24명에서 Ilizarov 기구를 이용한 하지 연장술로 평균 5cm의 골 연장을 얻었으며, healing index는 평균

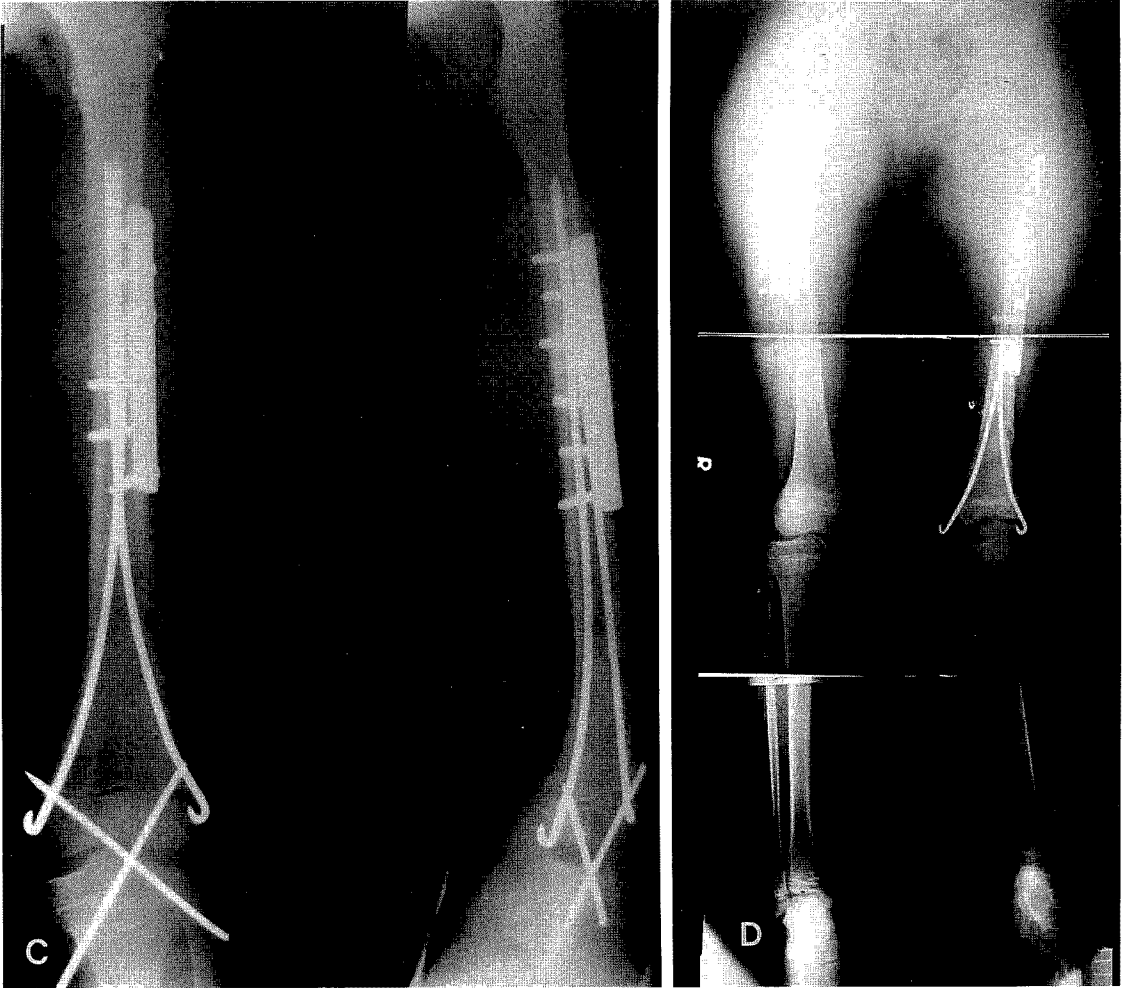


Fig. 3-C. Plain radiographs after operation. Irradiated autograft was used for reconstruction.  
 D. Orthoscanograph showed that leg length discrepancy was 5cm.

50일이었다고 보고하였고<sup>6)</sup>, Hood 등은 평균 11.9 세인 38명 소아환자에서 Orthofix를 이용한 Wagner방법으로 평균 6.59cm의 하지 연장 결과를 발표하였으며<sup>11)</sup>, 합병증 발생은 전자에서는 50%, 후자에서는 92%의 환자에서 적어도 1례 이상이 있었다<sup>6,11)</sup>. 생물학적 공간 대체물로 수술한 경우 신연골 형성술로 골 연장을 하고 일시적 공간 대체물로 수술한 경우는 연부조직 연장을 주로 시행할 수 있는데, 본 저자들은 하지부동이 5cm이상 발생 한 5례에서 연장을 시행하였고 연장 길이는 5cm에서 8cm으로 평균 6.6cm 연장하였으며, 일시적 공간대치물을 사용한 3례에서 연부조직 연장을 시행하고 생물학적 공간대치물을 사용한 2례에서 골 연장을

시행하였다.

하지부동의 치료는 2cm 이하일 경우에는 신발의 굽 높이만을 조절하는 등의 방법으로 별 불편 없이 지낼 수 있고 특별한 치료를 요하지 않으며, 하지부동이 2cm에서 5cm으로 예상되는 경우에는 건측의 하지에 골단판 유합술이나 골 단축술로 교정할 수 있으며, 환측의 하지에 골 연장을 시행할 수도 있다. 예상되는 하지부동이 5cm 이상에서는 골 연장술이나 연부조직 연장을 실시해야 하고<sup>2,7,8,10,11)</sup>, 10cm 이상의 하지부동에서는 연장을 2회 이상 반복적으로 실시한 후 최종적인 재건술을 고려하여야 할 것으로 생각된다<sup>1,2,12)</sup>.

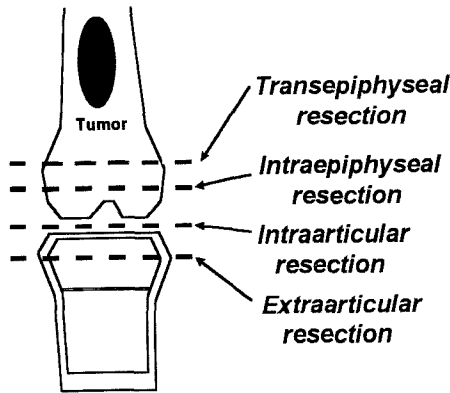


Fig. 4. Types of tumor resection in skeletally immature patient

## 결 론

골 연령이 미성숙한 소아 골육종 환자의 하지부동 발생을 예방하고 줄이기 위해서는 가능하면 골단판과 골단을 보존하여야 하며, 재건술시 생물학적 공간대치물인 동종골 또는 자가골 이식술을 이용하거나 관절을 포함한 재활용 자가골 이식술을 시행하면 관절 기능을 보존 할 뿐만 아니라 하지부동의 교정에도 좋을 것으로 생각한다. 연장술을 해야되는 경우에 연장시기는 4cm에서 5cm이상의 하지부동이 발생하게 되면 연장술을 시행하고, 10cm이상으로 하지부동이 예상되는 경우에는 반복적으로 연장술을 실시하며, 잔여 성장을 고려 할 때 남자의 경우 14세 이후에 여자의 경우 12세 이후에 최종적으로 영구적인 재건술을 시행하는 것이 관절운동의 회복과 적응에 효과적일 것이라고 생각된다.

## REFERENCE

- 1) 이덕용, 최인호, 정진엽 : 소아 정형외과학 요람, 초판, 최신의학사. pp. 45-58, 1996.
- 2) 이한구 : 골관절종양학, 초판, 최신의학사. pp. 225-237, 1996.
- 3) Aaron AD and Eilert RE : Results of the Wagner and Ilizarov methods of limb-lengthening. *J Bone Joint Surg*, 78A:20-29, 1996.
- 4) Alman BA, Bari AD and Krafbich JI : Massive allografts in the treatment of osteosarcoma and Ewing sarcoma in children and adolescents. *J Bone Joint Surg*, 77A:54-64, 1995.
- 5) Anderson M, Green WT and Messner MB : Growth and prediction of growth in the lower extremities. *J Bone Joint Surg*, 45A:1-14, 1963.
- 6) Bonnard C, Favard L, Sollogoub I and Glorion B : Limb lengthening in children using the Ilizarov method. *Clin Orthop*, 293:83-88, 1993.
- 7) Brown KLB : Limb reconstruction with vascularized fibular grafts after bone tumor resection. *Clin Orthop*, 262:64-73, 1991.
- 8) Dubousset J, Missenard G and Kalifa CH : Management of osteogenic sarcoma in children and adolescents. *Clin Orthop*, 270:52-59, 1991.
- 9) Enneking WF, Spanier SS, and Goodman MA : A system for the surgical staging of musculoskeletal sarcoma. *Clin Orthop*, 153:106-120, 1980.
- 10) Finn HA and Simon MA : Limb-salvage surgery in the treatment of osteosarcoma in skeletally immature individuals. *Clin Orthop*, 262:108-118, 1991.
- 11) Hood RW and Riseborough EJ : Lengthening of the lower extremity by the Wagner method. *J Bone Joint Surg*, 63A:1122-1131, 1981.
- 12) Kotz R and Salzer M : Rotation-plasty for childhood osteosarcoma of the distal part of the femur. *J Bone Joint Surg*, 64A: 959-969, 1982.
- 13) Kenan S, Bloom N and Lewis MM : Limb-sparing surgery in skeletally immature patients with osteosarcoma. *Clin Orthop*, 270:223-230, 1991.
- 14) Mercuri M, Capanna R, Manfrini M, Bacci G, Picci P, Ruggieri P, Ferruzzi A, Ferraro A, Donati D, Biagini R, Maio MD, Cazzola A and Campanacci M : The management of malignant bone tumors in children and adolescents. *Clin Orthop*, 264:156-168, 1991.
- 15) Moseley CF : A straight-line graph for leg-length discrepancies. *J Bone Joint Surg*, 59A:174-178, 1977.
- 16) Simon MA : Current concept review -Limb salvage for osteosarcoma. *J Bone Joint Surg*, 70A:307-310, 1988.
- 17) Simon MA : Limb salvage for osteosarcoma in the 1980s. *Clin Orthop*, 270:264-270, 1991.