

□ 증 례 □

급성 호흡곤란 증후군과 용혈성 빈혈을 동반한 전격성 Mycoplasma 폐렴 1예

한일 병원 내과

곽재식, 고태영, 정병선, 이승배, 오경숙, 박세종, 김명선

= Abstract =

A case of Fulminant Mycoplasma Pneumonia Complicated with ARDS and Hemolytic Anemia

Jae Sik Kwag, M.D., Tae Young Ko, M.D., Byung Sun Chung, M.D.,
Sung Bae Lee, M.D., Kyung Suk Oh, M.D., Se Jong Park, M.D., Myung Sun Kim, M.D.

Department of Internal Medicine, Hanil General Hospital, Seoul, Korea

The frequency of fulminant pneumonia due to *Mycoplasma pneumoniae* is relatively rare despite the high prevalence of *Mycoplasma* species infection in the general population. We report a case of mycoplasma pneumonia complicated with severe ARDS, overt hemolytic anemia and hepatitis. He had high titers of antimycoplasma antibody and cold agglutinin. Despite erythromycin administration, the pneumonic infiltration on chest radiography was not resolved, and mechanical ventilation was needed for 16 days. During the therapeutic course, his hemoglobin decreased. After the administration of prednisolone, his hemoglobin increased and pneumonic infiltration was totally resolved. He had a progressively favorable course and could be discharged in relatively good clinical condition. (Tuberculosis and Respiratory Diseases 1998, 46 : 636-642)

Key words : *Mycoplasma pneumoniae*, ARDS, Hemolytic anemia

서 론

Mycoplasma pneumoniae(이하 *M. pneumoniae*로 약함)는 주로 소아나 젊은 성인에서 상, 하부 호흡기 감염의 흔한 원인으로 잘 알려져 있으며 이로인한 감염의 대부분은 발열성 상기도 감염, 인후염 또는 기관지염으로 증상이 가볍고 자기제어적이다.

*M. pneumoniae*가 비록 호흡기를 침범하는 병원

체이나 호흡기 이외에도 다른 여러 기관에서 합병증을 유발시키는 특징을 가지고 있고¹⁾ 드물게 급성 호흡곤란 증후군이나 사망하는 경우가 보고되어 있으며²⁾ 국내에서도 호흡부전³⁾, 급성 호흡곤란 증후군⁴⁾이 생긴 예가 있고 중추신경계 침범으로 사망한 예⁵⁾가 보고되어 있다.

저자들은 혈청에서 항마이코플라스마 항체가 1 : 20,480이고 한냉 응집소가 1 : 1,024인 젊은 남자 환

자에서 급성 호흡곤란 증후군, 한냉 응집소 용혈성 빈혈, 간염이 동반된 마이코 플라즈마 폐렴 1예를 경험하였기에 보고하는 바이다.

증 례

환 자: 최○구, 25세, 남자

주 소: 오한 및 흥분성 의식 장애

현 병력: 환자는 평소 건강히 지내다가 내원 1주 전 야외 수련회를 다녀 온 후부터 미열, 기침 등의 감기 증상이 있다가 내원 당일 오한과 흥분성 의식장애가 생겨 1996년 8월 13일 본원 내과에 입원하였다.

과거력: 소아적에 열병을 앓은 후부터 척추 변형이 생긴 것 이외면역 결핍 소견은 없었음.

가족력: 특이 사항 없음.

이학적 소견: 입원 당시 혈압은 140/100mmHg, 맥박수는 분당 156회, 호흡수는 분당 36회, 체온은 39℃였다. 환자는 급성 병색으로 의식 상태는 혼미하면서 흥분되어 있었고 간헐적인 대발작 증상이 관찰되었다. 공막 및 결막의 소견은 정상이었고 심음은 빨랐으나 규칙적이었고 잡음은 없었다. 전 폐야에서 호흡음이 감소되어 있었고 양측 폐하부에서 수포음이 들렸다. 복부에서 간 및 비장종대 등의 특이 소견은 없었고 신경학적 검사는 환자와의 의사소통이 어려워 제한적이었으나 의식장애와 대발작 이외 특이한 것이 없었다.

검사소견: 내원시 일반혈액검사는 백혈구수 12,800/mm³, 혈색소치 13.1g/dL, 적혈구 용적 30.4%, 혈소판수 156,000/mm³였고 적혈구 침강속도 75mm/h, 망상구수는 0.5%였다. 동맥혈 가스분석상 비강 산소 흡입(nasal prong) O₂ 3L/min에서 PH 7.45, PaCO₂ 36.3mmHg, PaO₂ 59.1mmHg, HCO₃ 25.2mmol/L, 산소 포화도 90.4%로 호흡 부전의 소견을 보였다. 간기능 검사상 AST 86 IU/L, ALT 111 IU/L이었고 알부민 2.9g/dl, 콜레스테롤 111mg/dL, LDH 331 IU/L로 간기능에 이상소견이 보였다. B형, C형 및 A형 간염 바이러스 감염은 없었다.

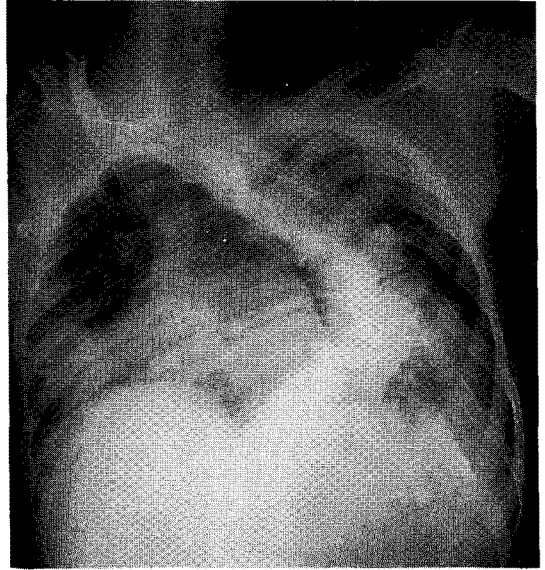


Fig. 1. Chest A-P view on admission, shows a pneumonic infiltration in right lower lobe and marked scoliosis in thoraco-lumbar vertebrae.

각종 가검물 배양검사 결과 배양된 균은 없었다. 내원 7일째 시행된 항마이코 플라즈마 항체가 1:5, 120으로 양성으로 검출되었고 2주후 1:20,480으로 증가되었다.

방사선학적 소견 및 경과: 입원 당시 의식장애와 발작으로 뇌전산화 촬영을 시행하였으나 정상이었고 흉부 X-선 검사상 우측 폐하부에 국소적인 폐렴양 침윤 소견이 관찰되었다.(Fig. 1) 입원후 수액 및 항생제로 2세대 세팔로스포린과 aminoglycoside를 투여하였다. 그러나 이에 반응이 없어 내원 5일째 호흡곤란 및 의식 저하가 생기면서 흉부 X-선상 폐렴양 침윤이 전 폐야로 확산되고(Fig. 2) 동맥혈 가스분석상 PH 7.214, PaCO₂ 59mmHg, PaO₂ 40.6mmHg, HCO₃ 23mmol/L, PaO₂/FiO₂ 143으로 악화되어 기관내 삽관을 시행하고 기계환기를 시작하였고 3세대 세팔로스포린으로 항생제를 바꾸고 에리스로마이신을 첨가하였다.

마이코플라즈마에 효과적인 에리스로마이신을 2주

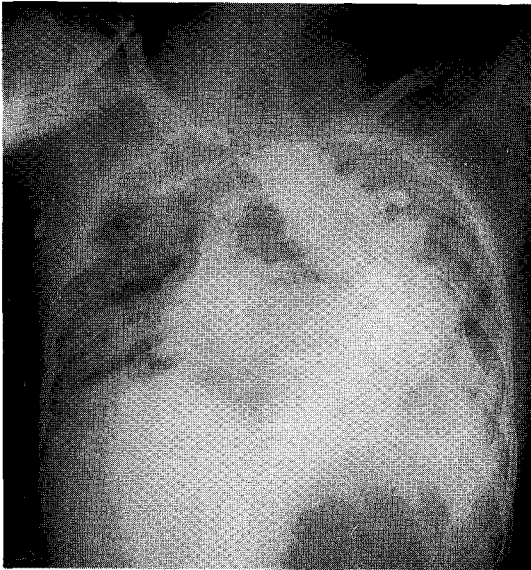


Fig. 2. Chest A-P view after 5 days, shows aggravated pneumonic infiltration in both lung field.

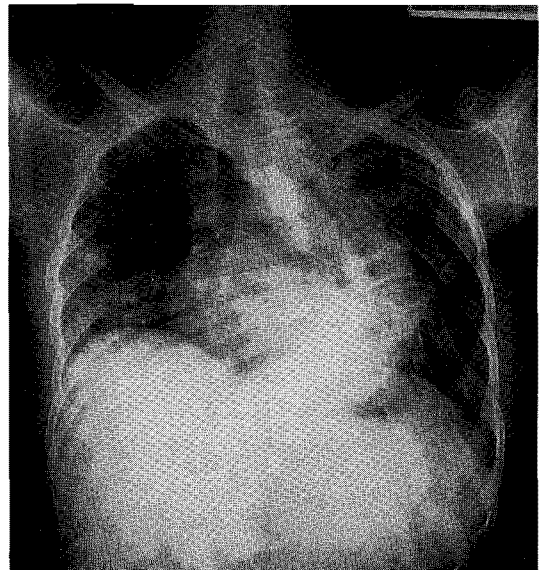


Fig. 3. Chest P-A view after administration of steroid for 7 days, shows improved state.

간 투여하여 기계환기는 이탈할 수 있었으나 X-선상의 호전은 없었으며 입원 16일째 일반 혈액검사상 혈색소치 7.4g/dL, 적혈구 용적 21.6%, 망상구수 5.7%, 총 빌리루빈 2.7mg/dL, 직접 Coombs 검사가 양성, 간접 Coombs 검사가 음성이고 한냉 응집소 반응 결과 1:1,024인 한냉 응집소 용혈성 빈혈이 관찰되었다.

Prednisolone을 투여하였고 이후 X-선상의 침윤이 크게 호전되는 것이 관찰되었으며(Fig. 3) 감소되었던 혈색소치가 빠르게 회복되었다. 임상경과, 치료 및 중요 혈액 검사의 추이는(Table 1, 2)와 같다. 이후 환자는 X-선상의 약간의 후유증만을 남긴 것 이외 모든 임상증상이 호전되어 퇴원하였다. 3주후 외래에서 경과 관찰시 환자는 이상 소견없이 지내고 있었다.

고 안

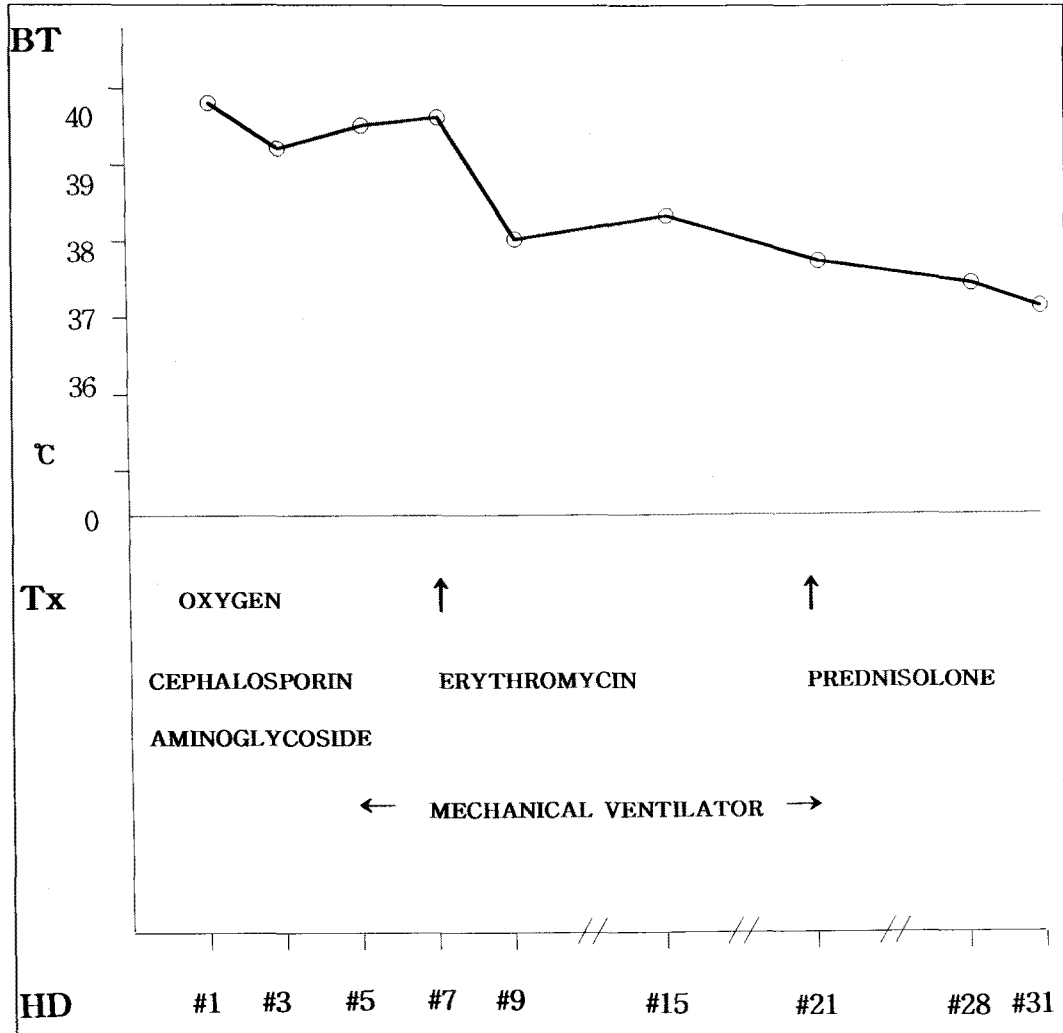
마이코플라스마는 형태가 다양하고 큰 바이러스보다 작으나 생명체가 없는 배지에서도 배양되어 세균도 아

니고 바이러스도 아닌 독자적인 위치를 차지하고 있는 미생물이다.

*M. pneumoniae*에 의한 폐렴의 발생빈도는 일반 시민 대상의 개방 집단의 경우 모든 폐렴의 20% 정도를 차지하나 군대, 가족, 학교 같은 접촉도가 높은 폐쇄 집단의 경우는 25~75%까지도 생길수 있으며 모든 연령에서 발생할 수 있으나 5-20세에 최고 발생율을 보인다고 하며 *M. pneumoniae* 감염 환자중 임상적으로 폐렴증상을 나타내는 환자는 3-10% 정도라고 한다. 유행성은 보통 2-6년마다 전 세계적으로 유행한다고 보고되어 있으며 발병시기는 계절에 무관하지만 늦여름, 가을에 잘 발생한다고 보고되고 있다⁶⁾.

*M. pneumoniae*는 일차적으로 호흡기를 침범하는 병원체이지만 호흡기이외에도 비호흡기 질환을 유발시켜 소화기, 신경, 골격, 피부, 심장 및 혈관계 등을 침범하여 아주 다양한 임상 증상을 일으킨다¹⁾. 호흡기 감염에도 가벼운 상기도 감염에서부터 Swyer-James syndrome, 폐농양, 폐쇄성 세기관지염, 폐 섬유

Table 1. Clinical course and treatment.



유화증, 다량의 흉수, 그리고 급성 호흡곤란 증후군 등의 합병증을 일으켜 사망하는 경우도 있다⁶⁾. 국내에서도 호흡부전³⁾, 급성 호흡곤란 증후군⁴⁾을 일으킨 예들이 보고되어 있으며 본 예에서도 마이코플라스마 폐렴이 ARDS로 진행된 예를 보여주고 있다. 현재까지 세계적으로 보고되어 있는 바로는 마이코플라스마 폐렴이 심했던 경우는 대개가 젊은 성인으로 보고되어 있으며 이러한 이유가 만성 질환을 가진 고령의 환자에서 마이코플라스마 폐렴을 적게 의심해서 그런 것인

지 아니면 젊은 성인에서 질병의 발병율과 발병력이 커서인지는 분명치 않다⁷⁾. 본 예에서도 환자의 나이는 25세로 젊었다.

마이코플라스마 폐렴의 발병기전에 면역기전이 중요하리라 여겨지고 있다. Noriega 등은 심한 폐렴 환자에서 *M. pneumoniae*에 대한 숙주-세포 면역 반응이 중요한 역할을 하리라고 제안했으며⁸⁾ 제안된 가설로는 초기 감염으로부터 이전에 감염된 임파구가 이후에 감염될 때 활성화되어 대개체를 과도한 양으로

Table 2. Laboratory finding during administration.

Lab	HD					
	# 1	# 7	# 15	# 21	# 28	# 31
WBC (/mm ³)	12,800	26,800	18,600	12,200	10,800	9,000
ESR (mm/h)	75	72	102	98	50	32
Hb (g/dL)	13.1	12.5	8.4	7.8	10.0	12.1
PaO ₂ (mmHg)	54.6	68.7		137.1		
PaO ₂ /FiO ₂	273	137.4		304.6		
Mycoplasma Ab		1:5,120	1:10,240	1:20,480		
Cold hemagglutinin titer			1:1,024	1:2,048		
Etc	CRP : 6 (+)			direct Coombs' test(+)		CRP : (-)

분비하고 이것이 국소 조직을 파괴시키고 연쇄적 염증 반응을 유발시킨다는 것이다. 이는 Taylor 등이 항홍선세포 글로블린으로 전처치한 hamsters에서 대조군보다 임파구 수가 더 적었고 폐렴이 심하지 않음을 실험적으로 도출⁹⁾하면서 이 가설을 지지했으며 이는 미생물에 대한 과도한 숙주-세포성 반응이 폐손상을 일으킴을 시사한다. 그리고 마이코플라스마 폐렴 환자에서 순환 면역 복합체가 증가하고 폐렴이 심할 때 이것의 농도도 높게 측정되나 이것이 병을 일으키는 역할을 하는지 아니면 질병의 결과인지 분명치 않다¹⁰⁾.

비호흡기 질환은 앞서 기술했듯이 다양한 장기를 침범하는데 혈액학적 합병증으로 한냉 응집반응에 의한 용혈성 빈혈, 혈소판 감소증이 있으며, 소화기계 합병증으로 위장염, 간염 등이 있으며, 신경근육계 합병증으로 근육통, 관절통 등이 있으며, 심혈관계 합병증으로 심낭염, 심근염 등이 있으며, 피부계 합병증으로는 다형성 홍반, 구진성 반점 등이 있으며, 신경계 합병증은 무균성 뇌막염이 가장 많고, 이외 횡단성 척수염, 뇌경색, 뇌염, 편측성 마비, 정신증, 소뇌운동 실조증 등이 있으며 그외의 합병증으로 비장종대 등이 올 수 있다¹¹⁾.

본 예에서는 간기능 이상 소견과 한냉 응집소 용혈성 빈혈이 관찰되었는데 간기능 이상소견은 약 12-44% 환자에게서 올 수 있다고 보고되고 있으며¹¹⁾ 이는 *M. pneumoniae*에 의한 간염으로 생각되어진다. 용혈성 빈혈은 *M. pneumoniae* 감염시 가장 흔한 혈액학적 합병증 중의 하나로 *M. pneumoniae* 감염 환자의 33~76%가 한냉 응집소 역가가 1:64 이상이거나 4배 이상으로 증가하지만¹¹⁾ 임상적으로 치료가 필요한 심한 용혈성 빈혈은 드물고 이런 경우는 한냉 응집소의 역가가 1:1,000 이상이라고 한다¹²⁾.

한냉 응집소 용혈소 빈혈의 경우 치료 원칙은 환자를 따뜻한 환경에 있도록 유지시키는 것과 적절한 항생제의 투여 등으로 알려지고 있고¹⁶⁾ 스테로이드 치료는 별로 도움이 되지 않는 것으로 알려져 있으나 많은 예들에서 빈혈이 스테로이드 투여로 교정됨이 보고되고 있고^{12,13)}. 본 예에서도 스테로이드 투여 후 빈혈이 빨리 교정되었다.

본 예에서 환자가 발작증세를 보이고 의식상태가 저하되었던 것에 대해서는 중추신경계 감염으로 의심되었으나 환자의 신체적 특수성(척추 측만곡증)으로 뇌척수액 검사를 시행치 못하여 검증할 수 없었다. 중추

신경계 증상이 수반되는 경우는 *M. pneumoniae* 감염의 5% 정도로 보고되고 있고 보고된 환자의 절반 이상이 6~20세의 연령층이며 치명율은 10% 내외이다. 국내에서도 뇌경색 소견이 합병된 수막뇌염으로 환자가 사망한 예가 보고되어 있다⁵⁾.

M. pneumoniae 감염에 따른 중추 신경계 증상 발생기전은 아직 규명되지 않았으나 감염후 이차적 면역 반응에 따른 혈관염에 의한 것으로 보는 견해가 많다¹⁴⁾.

마이코플라스마에 의한 폐렴의 진단은 간접 혈구 응집 반응법으로 마이코플라스마 특이 항체 역가를 측정하는 방법이 가장 흔히 사용되고 있고 항체가 1 : 80 이상이거나 추적검사에서 역가가 4배이상 증가하는 경우 의미가 있는 것으로 되어 있으며 본 예에서도 이방법을 사용하였다.

치료 약제는 테트라사이클린이나 에리스로마이신이 제일 선택약이며 효과적인 것으로 보고되나 균의 완전 박멸을 시킬 수는 없으며 증상 기간의 단축과 흉부 X-선 사진상의 흡수를 촉진시킨다고 한다. 전격성 마이코플라스마 폐렴의 경우 스테로이드가 아주 효과가 좋은 것으로 보고되고 있다. Chan 등의 보고에 의하면 급성 호흡곤란 증후군이 진행된 후에 스테로이드를 투여하여 폐침윤이 호전되었던 예나 심지어 거의 죽어가는 환자에서 스테로이드 투여로 호전되었던 예를 강조하면서 마이코플라스마 폐렴으로 인한 호흡부전의 경우 세기관지에 염증성 손상이 빈번하므로 경험적 스테로이드 치료가 반드시 고려되어야 한다고 주장하였는데⁷⁾ 본 예에서도 스테로이드 투여로 경과가 매우 호전되었다.

이같은 문헌고찰과 경험을 종합할 때 심한 전격성 *M. pneumoniae* 감염은 증가된 숙주-세포 면역반응과 연관됨을 간접적으로 시사한다 하겠다.

요 약

저자들은 항마이코플라스마 항체와 한냉 응집소 검사로 진단된 마이코플라스마 폐렴에서 급성 호흡곤란 증

후군과 한냉 응집소 용혈성 빈혈, 그리고 간염이 발생된 전격성 *M. pneumoniae* 감염이 스테로이드 투여로 임상 증상 및 X-선 소견 그리고 한냉 응집소 용혈성 빈혈이 호전되었던 1예를 치험하였기에 문헌 고찰과 함께 보고하는 바이다.

참 고 문 헌

1. Murray HW, Mansur H, Senterifit LB, Roberts RB : The protean Manifestation of *Mycoplasma Pneumoniae* Infection in Adults. Am J Med 58 : 229, 1975
2. Richard JK and Allan JW : Fulminant *Mycoplasma pneumoniae* Infection, Report of a fatal case, and a review of the literature. Am Rev Resp Dis 122 : 491, 1980
3. 장병익, 김형일, 김성숙, 어충기, 정진홍, 이관호, 심봉섭, 이현우 : 급성 호흡 부전이 동반된 마이코플라스마 폐렴 1예. 결핵 및 호흡기 질환 39 : 194, 1992
4. 김의숙, 이원석, 이강룡, 이정아, 백영주, 이광섭, 선우인철, 김대하, 장지정 : 흉부 X-선상 속립성 결핵과 유사한 양상을 보인 *Mycoplasma* 폐렴에서 ARDS로 진행된 1예. 결핵 및 호흡기질환 43 : 645, 1996
5. 황규정, 김영훈, 서병규, 정승연, 강진한 : 중추 신경계 증상이 동반된 *Mycoplasma pneumoniae* 감염 2예. 감염 23 : 171, 1990
6. Mansel JK, Rosenow EC, Smith TF, Martin JW : *Mycoplasma pneumoniae* pneumonia. Chest 95 : 639, 1989
7. Chan ED, Welsh CH : Fulminant *Mycoplasma pneumoniae* pneumonia. West J Med 162 : 133, 1995
8. Noriega ER, Simberkoff MS, Gilroy FJ, Rahal JJ : Life-threatening *Mycoplasma pneumoniae* pneumonia. JAMA 229 : 1471, 1974

9. Taylor G, Talor-Robinson D, Fernald GW : Reduction in severity of *Mycoplasma pneumoniae* induced pneumonia in hamsters by immunosuppressive treatment with antithymocyte sera. J Med Microbiol 7 : 343, 1974
10. Mizutani H, Mizutani H : Circulating immune complexes in patients with Mycoplasma pneumonia. Am Rev Respir Dis 130 : 627, 1984
11. Jansson E : Chronic active hepatitis and concomittent mycoplasma infection. Lancet 1 : 1395, 1972
12. Chu CS, Braum SR, Yarbro JW, Hayden MR : Corticosteroid Treatment of Hemolytic Anemia Associated with Mycoplasma pneumonia. South Med J 83 : 1106, 1990
13. Schreiber AD, Herskovitz BS, Goldwein M : Low-titer cold-hemagglutinin disease : Mechanism of Hemolysis and Response to Corticosteroids. N Engl J Med 296 : 1490, 1977
14. Taylor MJ : Meningoencephalitis associated with pneumonitis due to *Mycoplasma pneumoniae*. JAMA 199 : 813, 1976