

원발성 폐암환자의 혈청 및 조직에서의 p53단백 표현 †

이화여대 내과학교실, 해부병리학교실*, 의과학연구소

장중현, 성순희*

= Abstract =

The Significance of p53 Expression in Serum and Tissue from Patients with Lung Cancer

Jung Hyun Chang, M.D., Sun Hee Sung, M.D.*

*Department of Internal Medicine and Anatomical Pathology**

Medical Research Center, College of Medicine, Ewha Womans University, Seoul, Korea

Background : Lung cancer is the leading cause of cancer over the world. P53 alteration is by far the most common genetic defect in lung cancer. The mutation of p53 protein involves the loss of inhibitory function of p53 related tumor suppressor gene and resultant oncogenesis. The analysis of p53 alterations consists of immunohistochemical stain, PCR based assay, or serologic ELISA (enzyme-linked immunosorbent assay).

Methods : Serum levels of p53 mutant protein were measured in 69 cases of lung cancer (adenocarcinoma n =29, epidermoid n=16, small cell n=13, large cell n=1, undifferentiated n=1, undetermined n=9) and 42 controls of respiratory disorders using ELISA. Immunohistochemical stain in tissue was performed using monoclonal antibody of p53 in lung cancer subjects.

Results : Both serum p53s in nonsmall cell cancer ($0.28 \pm 0.44\text{ng/ml}$) and in small cell cancer ($0.20 \pm 0.14\text{ng/ml}$) were not different from controls ($0.34 \pm 0.20\text{ng/ml}$). Also there was no significant difference in serum p53 according to tumor stages. P53 immunohistochemical stain showed 50% positivity overall in lung cancer. There were no close correlation between serologic level and positivity of immunohistochemical stain.

Conclusion : The serologic determination of p53 mutant protein is thought to have no diagnostic role in lung cancer. Immunohistochemical stain in lung cancer specimen shows 50% positivity.

Key words : p53, Lung cancer, Serologic

† 본 논문은 1997년도 이화여대 병원연구비의 지원을 받았음.

서 론

돌연변이 p53 유전자는 종양발생과 관련하여 정상인에서의 야생형 p53은 외적 손상에 대해 세포의 계획된 세포사망의 과정에 따라 소멸(apoptosis)이 이루어지는데 반해, 변이형 p53은 이런 세포소멸이 이루어지지 못하여 돌연변이된 세포주의 영속되는 결과로 암 발생을 유도하는 것으로 알려져 있다. 변이형 p53은 폐암 및 다른 고형암 즉 위암, 대장암, 유방암과 난소암 등에서 암발생에 중요한 역할을 수행하는 것으로 최근 확인된 바 있다.

지금까지는 주로 조직표본으로부터 변이 p53을 확인하기 위하여 PCR (polymerized chain reaction) 과 같은 분자유전학적 방법이나 단핵항체를 이용한 조직의 면역화학염색을 통해 그 발현유무를 조사하였으나 이들 방법은 시간적 및 기술적 관점의 제한으로 연구목적의 임상적으로는 크게 활용되지 못해 왔었다. 최근 p53단백¹⁾ 및 p53 단핵항체^{2,3)}를 ELISA (enzyme-linked immunosorbent assay) 방법으로 찾아내는 진단법이 개발됨에 따라 혈청이나 체내 분비물에서 이에 대한 측정을 시도하고 있다. P53 변이단백을 혈청학적으로 진단함은 암 발현의 전단계나 암 초기의 조기 발견의 차원에서 유용한 지표가 될 수도 있다. 변이형 p53은 폐암의 세포형에 따라 조직발현이 달리 나타나고 있는데 비소세포암은 43-47%에서⁴⁻⁶⁾, 소세포암은 61-90%에서 확인된다고 알려져 있다⁷⁻⁹⁾. 폐암의 p53 단백질은 일부는 자체적으로 혈중에 p53 항체를 만드는데 그 양성율이 낮아¹⁰⁾, 암발현의 조기 검색이라는 관점에서 볼 때 암조직에서 혈중에 유리되는 변이 p53단백을 직접 확인함이 유용한 검사법이 될 수 있다고 생각되나 이 방법을 이용한 지금까지 국내의 공식적인 보고가 없으며 국외 보고도 수편에 불과하고 폐암의 진단적 측면의 역할에 대한 정립된 결과가 아직 없는 실정이다.

이에 본 연구에서는 첫째, 환자의 임상상, 병기와 조직형 등에 따른 혈청 p53 변이단백 측정의 의의와 검색인자로서의 가치에 대해 조명해 보고 둘째, 폐암

의 혈중 p53 변이단백과 동일인의 암조직 p53 면역화학염색을 통해 양자간 발현의 상호 관련성에 대해 평가해 보고자 본 연구를 계획하였다.

대상 및 방법

1. 대 상

1996년 9월부터 1997년 8월의 기간중 이화여대 부속 목동병원에서 폐암으로 처음 진단받은 환자중 무작위로 69명을 선정하여 검사를 계획하였다. 모든 환자는 임상상과 함께 조직검사를 포함한 병기결정에 대한 제반 조사를 수행하고 기타 알려진 병력상의 예후인자 등을 조사하였다. 대조군은 동 기간에 내원한 환자군과 비슷한 연령 및 성별 구성의 폐결핵, 폐렴, 농흉, 농양과 감염성 흉막염 등 비폐암 환자 42명으로 정하였다.

2. 연구 방법

1) 임상상 조사방법

폐암환자를 대상으로 임상상 및 병기 판정에 대한 기본 조사를 하였다. 모든 환자는 기초 혈액검사와 병행하여 혈청 CEA(carcinoembryonic antigen)를 측정하였다. 영상학적으로 복부 부신까지 촬영에 포함되는 흉부 전산화 단층촬영을 하고 만일 상복부 종양전이가 의심되는 복부 초음파를 병행하여 전이여부를 재확인하였으며, 그외 골 동위원소 촬영과 비소세포 폐암에서는 뇌전이가 의심되거나 완치적 폐절제술이 계획된 경우 및 모든 경우의 소세포폐암에서 뇌전산화단층촬영을 실시하였다. 소세포폐암의 병기판정시 혈액학적 이상이 있을 때 양측 골수조직검사를 검사하였다. 폐외 원발암을 감별하기 위해 세포형에 따른 조사가 필요할 때 예외없이 기타 가능성이 있는 원발부위에 대한 조사를 실시하였다. 이상의 자료에 근거하여 폐암의 임상병기를 1986년에 제정된 TNM 체계에 따라 분류하였다¹¹⁾. 환자의 병리학적 진단은 기관지내

시경 혹은 경피적 폐생검을 원칙으로 하되 환자의 전신조건이 불량한 경우 경부 림프선 및 전이부의 생검, 흉막삼출액 세포진 검사, 2회 이상 동일 결과의 객담 세포진 검사 등을 동원하였다.

2) 혈청 p53 변이단백 측정

혈청 p53 변이단백 검사를 위해 폐암군 및 대조군 말초혈액을 1 ml 채혈하여 1500rpm에서 5분간 원심분리후 상층부 혈청을 채집하여 -80°C 냉장고에 분석시까지 냉장 보관하였다. p53 변이단백은 ELISA로 측정하였으며 세부과정은 다음과 같다. 96개의 microwell에 인체의 변이 p53 단백질에 특이적인 mouse 단핵항체 (Oncogene, USA)로 바닥표면에 부착시키고 준비된 혈청 $100\mu\text{l}$ 를 부가시켜 4°C 에서 밤새 반응시켰다. Well내의 내용물을 제거하고 4회 이상 well을 세척하고 $100\mu\text{l}$ 의 rabbit polyclonal reporter antibody를 첨가하여 상온에서 2시간 반응시켰다. 그후 well을 4회 잘 세척한 후 assay buffer를 1 : 100으로 희석된 peroxidase conjugate (peroxidase conjugated goat antirabbit IgG) $100\mu\text{l}$ 를 가하여 상온에서 1시간 반응시키고 그후 내용물을

제거한 후 다시 4회 세척하고 substrate 용액 A와 B가 동일량 혼재된 상태에서 바로 용액(chromogenic substrate of 2,2'-azino-di-3-ethylbenzthiazoline sulfonate)을 $100\mu\text{l}$ 를 취해 상온에서 30분간 반응시켰다. 그 후 이 well을 405nm 파장의 분광계에서 흡광력을 측정하였다. 상기 검사는 한 검체에 대해 3회 반복 측정하여 그 평균치를 구하였다.

3) 조직 면역화학법에 의한 p53 단백질 염색

폐암환자의 조직검사를 위해 파라핀으로 고정된 조직을 이용하여 p53 조직 염색을 하였다. 파라핀에 포매된 폐암조직절편의 블록을 $5\mu\text{m}$ 두께로 microtome을 이용하여 세절하여 유리슬라이드에 부착시켰다. P53에 대한 단클론항체(clone D07, 1 : 50 희석, Dako Carpinteria, U.S.A.)를 일차항체로 하였다. 면역조직화학적 염색은 Dako사의 LSAB kit를 이용한 avidin-biotin immunoperoxidase complex법으로 하였으며 AEC(amino ethyl carbazole)을 이용하여 발색하였고 hematoxylin으로 대조 염색하였다. 면역염색 시행전에 항원의 노출을 용이하게 하기 위해 microwave oven법을 이용하였다. 800W로 조절된

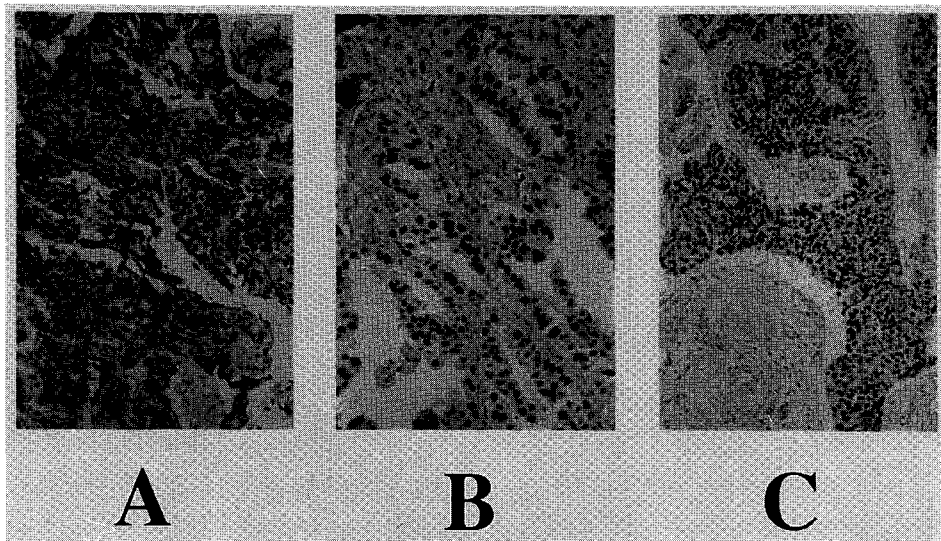


Fig. 1. Immunohistochemical stain of p53 in lung cancer.

A : epidermoid carcinoma B : adenocarcinoma C : small cell carcinoma

전자레인지내의 10mM citrate buffer(pH 6.0)속에 매 5분씩 4회 가열하였다. 염색 결과의 판정은 핵내에서 뚜렷한 발현을 보이거나, 염색이 미만성이고 발현도가 미약한 경우, 또는 종양세포의 10% 미만에서 양성을 보인 경우를 모두 양성으로 판정하였고(Fig. 1) 종양세포에서 전혀 발현을 보이지 않은 경우만을 음성으로 하였다.

4) 통계분석 :

자료를 SPSS 4.0 통계프로그램으로 모수적 방법의 Chi-square 검정, Student t-test, one way ANOVA와 필요한 경우 비모수적 Mann-Whitney 검정을 이용하여 분석하였고 유의수준은 0.05 이하로 정하였다.

Table 1. Demographic and baseline characteristics (n=69)

Mean age*	65 ± 9
Sex : Male	43 (62%)
Smoking : Nonsmoker	21 (32%)
Smoker	45 (68%)
Pack-Year in smoker	36 ± 17
Histology	
Adenocarcinoma	29 (42%)
Epidermoid	16 (23%)
Small cell	13 (19%)
Large cell	1 (1.5%)
Undifferentiated	1 (1.5%)
Undetermined	9 (13%)
Staging	
Nonsmall cell carcinoma (n=47)	
I	2 (4%)
II	1 (2%)
IIIa	9 (18%)
IIIb	11 (24%)
IV	24 (51%)
Small cell carcinoma (n=13)	
Limited	4 (31%)
Extensive	9 (69%)
Management	
No treatment	29 (42%)
Chemotherapy	25 (36%)
Radiation therapy	4 (6%)
Chemotherapy+Radiation	5 (7%)
Surgical resection	6 (9%)

* Mean ± SD

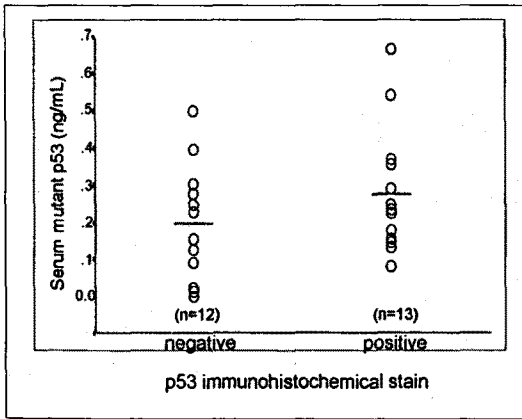


Fig. 2. The serum mutant p53 according to p53 stain in nonsmall cell lung cancer. Horizontal lines indicate the mean value.

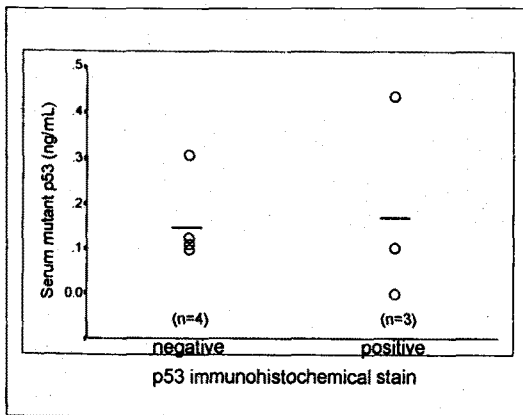


Fig. 3. The serum mutant p53 according to p53 stain in small cell lung cancer. Horizontal lines indicate the mean value.

폐암의 경우도 p53 염색 양성일 때 평균 0.18ng/ml로 염색 음성때의 0.16ng/ml와 비교해 유의있는 차이는 없었다(Fig. 3). 한편, 조직 p53 염색은 비소세포암의 경우 52%에서 양성음, 소세포암은 43%에서 양성반응을 보였다.

고 안

폐암에서 p53 유전자의 돌연변이는 1989년

Takahashi¹²⁾에 의해 처음 기술된 이래 종양세포의 DNA 분석이나 종양조직에 대한 단핵항체 면역화학 염색으로 폐암 조직에서 p53 유전자 돌연변이가 있음이 증명되었다. 돌연변이 p53 유전자는 p53 단백질의 구조적 변화 및 세포내 변이된 단백질의 반감기가 증가하면서 이 단백질이 축적되어 발생한다. P53은 종양발생과 관련하여 정상인의 야생형 p53은 외적 손상이 주어졌을때 세포의 계획된 세포사망의 과정에 따라 소멸이 이루어지나 변이 p53은 이런 세포소멸이 이루어지지 못하여 돌연변이 세포주가 영속되는 결과를 낳는다. P53 단백질은 염색체 17p에 위치한 유전인자에 의해 만들어지는 핵내 53kDa의 인산단백 물질로 원래의 기능은 정상세포의 성장을 조절하는 제일 중요한 단백질로 종양의 발생을 억제시키는 유전인자이다. 인간의 p53은 393개의 아미노산으로 구성되어 있고 11개의 엑손을 갖고 있으며 이 엑손은 20kb에 걸쳐 퍼져 있다. P53은 DNA를 감싸는 2개의 베타형 샌드위치 모양의 구조를 하고 있어 이것의 변이는 단백질과 DNA의 상호작용에 영향을 준다¹³⁾. 따라서 이 단백질의 변이는 종양 억제의 상실을 의미하는데 변이형 p53은 생식세포 단계에서 유전될 수도 있고 체세포 분열과정에서 획득될 수도 있다. 변이는 하나의 코드에 위치한 한 아미노산이 다른 아미노산으로 치환되는 형태가 압도적으로 많이 발생한다고 알려져 있는데 그중 Guanine이 Thymine으로 치환되는 것이 가장 흔하다고 알려져 있다^{7,14)}. 특히 폐암에서는 p53 변이가 missense, nonsense, splicing과 deletion의 양상으로 나타날 수 있다¹⁵⁾.

본 연구에서는 ELISA 방법으로 측정된 혈청내 p53 변이유전자가 대조군과 비교하여 폐암에서 뚜렷히 증가하지도 않았고 조직 p53 염색도 혈청 p53 농도와 어떤 상관성도 없었던 점 등으로 판단할 때 폐암의 검색의 역할에 대해서는 부정적이라고 판단된다. 또한 혈청 p53 변이단백은 병기진행에 따른 차이도 볼 수 없었다. Schlichtholz등²⁾은 혈청내 p53 항체를 폐암환자 24%에서 확인했으며 55명의 대조군중 2명에서 p53항체 양성을 보였는데 그후 추적검사에서 한명은 다른 항원에 대한 교차반응으로 해석되었고

다른 한명은 처음 검사시 이상이 없다가 10개월후 상피세포성 폐암으로 진단되었다고 주장하였는데 이 방법의 단점은 모든 p53 유전자 발현 암환자에서 항체 발현이 되는 것이 아니며 교차반응으로 인한 위양성도 나올 수 있어 항체 검사법도 폐암의 검색수단으로 활용되기에는 미흡하다.

이 연구에서 p53 염색은 수술외적으로 얻은 생검 조직으로 확진된 43명의 폐암환자중 32명인 81%의 환자에서만 p53 염색이 가능하였고 이중 소세포암은 43%에서 양성율, 비소세포암은 52%에서 양성반응을 나타냈는데 이는 Murakami 등¹⁶⁾의 폐암환자의 조직검사 및 세포진 검체를 PCR 방법으로 증폭시켜 p53의 유전자 변이를 확인한 연구에서의 소세포암의 경우 58%의 변이를, 상피세포암 45% 그리고 선암 32%의 변이를 보인 결과와는 차이를 보였다. 그들은 PCR 방법을 이용하였기에 세포진 검체에서도 p53의 유전자 변이를 확인할 수 있는 장점을 보이지만 이 방법의 단점은 시간적 및 경제적 측면에서 제한이 있다고 생각된다.

조직염색법은 PCR 과정보다는 단순하나 세포진 검사에서 진단된 17명과 적은 생검조직을 가진 11명의 환자에서는 p53 염색이 불가능한 한계를 보였다. 이번 연구의 IIIb 이상의 비소세포암의 진행 병기에서 CEA의 유의한 상승을 보였고 이런 결과는 Walach 등¹⁷⁾의 보고와 일치하는 결과이며 불량한 예후인자로 알려져 있다^{4,15,18)}. 단 소세포암의 경우는 본 연구에서는 그 증례수가 적어 결과에 대한 어떤 해석을 내리기에는 미흡하며 향후 더 많은 증례에 대한 추가연구가 있어야 할 것이다.

결론적으로 본 연구에서의 변이 p53단백에 대한 혈청학적 검사는 폐암에 대한 진단적 측면의 가치는 없는 것으로 생각되며 p53 변이를 확인하기 위한 조직면역화학염색은 원발성 폐암의 50%에서 양성을 확인하였다.

요 약

연구배경 :

폐암은 전세계적으로 암중에서도 높은 발생빈도를 보이는 질환이며 흡연, 공해와 환경오염 등으로 인해 점차 증가하고 있다. 폐암에서는 다양한 유전학적 변화가 나타나는데 그중에서도 특히 p53의 유전자 변이와 그에 따른 p53 본래의 종양억제력의 상실은 종양발생에 관련되는 것으로 밝혀져 있다. P53 변이의 확인은 면역조직염색, PCR 분석법과 ELISA 분석 등으로 조사할 수 있다.

방 법 :

P53의 혈청학적 측정에는 69명의 폐암환자와 대조군으로 42명 비폐암 호흡기질환자에서 조사되었다. 혈청 p53 변이단백은 ELISA 방법으로 측정하였고 조직면역화학염색은 p53의 단클론항체를 이용하였다.

결 과 :

혈청학적 검사에서 비소세포 폐암의 p53 변이단백은 0.28ng/mL, 소세포폐암은 0.20ng/mL, 그리고 대조군은 0.34ng/mL로서 세군간의 유의한 차이는 관찰되지 않았다. 또한 폐암의 임상병기에 따른 p53의 농도에는 어떤 상관성도 발견할 수 없었다. 폐암조직에 대한 p53 면역화학염색상 50%의 양성율을 보였으나 혈청학적 검사와는 어떤 상관성을 볼 수 없었다.

결 론 :

결론적으로 본 연구의 변이 p53단백에 대한 혈청학적 검사는 폐암에 대한 진단적 가치는 없는 것으로 생각된다. 또한 원발성 폐암의 p53 변이를 확인하기 위한 조직면역화학염색은 50%에서 양성을 확인하였다.

감사의 글

본 연구에 도움을 주신 한운섭 교수님 및 서주영 교수님께 감사드리며 연구시약의 일부를 지원해 준 한미약품에 감사드립니다.

참 고 문 헌

1. Luo JC, Zehab R, Anttila S, et al : Detection of serum p53 protein in lung cancer patients. JOM 36 : 155, 1994

2. Schlichtholz B, Tredaniel J, Lubin R, Zalcman G, Hirsch A, Soussi T : Analyses of p53 antibodies in sera of patients with lung carcinoma define immunodominant regions in the p53 protein. *Br J cancer* 69 : 809, 1994
3. Wild CP, Ridanpaa M, Anttila S, Lubin R, Soussi T, Pursianen KH, Vainio H : p53 antibodies in the sera of lung cancer patients : comparison with p53 mutation in the tumour tissue. *International J Cancer* 64 : 176-81, 1995
4. Mitsudomi T, Oyama T, Kusano T, Osaki T, Nakanishi R, Sirakusa T : Mutations of the p53 gene as a predictor of poor prognosis in patients with nonsmall cell lung cancer. *J Natl Cancer Inst* 85 : 2018, 1993
5. Kishimoto Y, Murakami Y, Shiraishi M, Hayashi K, Sekiya T : Aberrations of the p53 tumor suppressor gene in human nonsmall cell carcinoma of the lung. *Cancer Res* 52 : 4799, 1992
6. Suzuki H, Takahashi T, Kuroishi T, Suyama M, Ariyoshi Y, Takahashi T, Ueda R : p53 mutations in nonsmall cell lung cancer in Japan association between mutations and smoking. *Cancer Res* 52 : 734, 1992
7. Lohmann D, Putz B, Reich J, Bohn J, Prauer H, Hofler H : Mutational spectrum of the p53 gene in human small cell lung cancer and relationship to clinicopathological data. *Am J Pathol* 142 : 907, 1993
8. Takahashi T, Takahashi T, Suzuki H, Hida T, Sekido Y, Ariyoshi Y, Ueda R : The p53 gene is very frequently mutated in small cell lung cancer with a distinct nucleotide substitution pattern. *Oncogene* 6 : 1775, 1991
9. D'Amico D, Carbone D, Mitsudomi T, et al : High frequency of somatically acquired p53 alterations in small cell lung cancer cell lines and tumors. *Oncogene* 7 : 339, 1992
10. Winter SF, Minna JD, Johnson BE, Takahashi T, Gazdar AF, Carbone DP : Development of antibodies against p53 in lung cancer patients appears to be dependent on the type of p53 mutation. *Cancer Res* 52 : 4168, 1992
11. Mountain CF : A new international staging system for lung cancer. *Chest* 89 : 225S, 1986
12. Takahashi T, Nau MM, Chiba I, et al : p53, a frequent target for genetic abnormalities in lung cancer. *Science* 246 : 491, 1989
13. Cho Y, Gorina S, Jeffrey PD, Pavletich NP : Crystal structure of a p53 tumor suppressor-DNA complex : Understanding tumorigenic mutations. *Science* 265 : 491, 1994
14. Chiba I, Takahashi T, Nau MM, et al : Mutations in the p53 gene are frequent in primary, resected non-small cell lung cancer. *Oncogene* 5 : 1603, 1990
15. Horio Y, Takahashi T, Kuroishi T, et al : Prognostic significance of p53 mutations and deletions in primary resected non-small cell lung cancer. *Cancer Res* 53 : 1, 1993
16. Murakami I, Fujiwara Y, Yamaoka N, Hiyama K, Ishioka S, Yamakido M : Detection of p53 gene mutations in cytopathology and biopsy specimens from patients with lung cancer. *Am J Respir Crit Care Med* 154 : 1117, 1996
17. Walach N, Gur Y : Leukocyte alkaline phosphatase and carcinoembryonic antigen in lung cancer patients. *Oncology* 50 : 279, 1993
18. Mitsudomi T, Oyama T, Nishida K, Ogami A, Osaki T, Nakanishi R, Sugio K, Yasumoto K, Sugimachi K : P53 nuclear immunostaining and gene mutations in nonsmall cell lung cancer and their effects on patient survival. *Ann Oncology* 6 (Suppl 3) : S9, 1995