

점액상피암의 임상적 고찰

경북대학교 의과대학 내과학교실, 병리학교실*

김연재, 박재용, 신무철, 배문섭, 김정석, 채상철, 박태인*, 김창호, 정태훈

= Abstract =

A Clinical Review of Mucoepidermoid Carcinoma of The Lung in Korea

Yeon Jae Kim, M.D., Jae Yong Park, M.D., Moo Chul Shin, M.D., Moon Sup Bae, M.D.,
Jeong Seok Kim, M.D., Sang Cheol Chae, M.D., Tae In Park, M.D.,*
Chang Ho Kim, M.D., Tae Hoon Jung, M.D.

Department of Internal Medicine, Pathology, School of Medicine Kyungpook National University, Taegu, Korea*

Background : Mucoepidermoid carcinoma of the lung arises from submucosal gland of tracheobronchial tree. Histologically, the tumor is composed of mucin-secreting cells, squamous cells, and intermediated cells, which show no particular differentiating characteristics, in varying proportions. The tumor is divided into low grade and high grade depending on the proportion of cells, and the degree of the mitotic activity, cellular necrosis and nuclear pleomorphism. While favorable prognosis of low grade tumor, high grade tumor, which is very difficult to differentiate from adenosquamous carcinoma, has an aggressive clinical course. The tumor is rare, comprising 0.1 to 0.2% of primary lung cancers and 1 to 5% of bronchial adenomas.

Method : A retrospective clinical study was done on 17 cases of mucoepidermoid carcinoma. The study investigated the clinical features, radiologic findings, bronchoscopic findings, histology and clinical courses.

Results : Age ranged between second to seventh decade with a mean age of 42 years. Twelve out of 17 cases were male. Five out of 17 cases were smokers with a mean 11 pack-years. Common symptoms included dyspnea, cough, hemoptysis, and wheezing. Two out of 17 cases was asymptomatic. Atelectasis or mass was common radiologic finding. Plain chest radiography was normal in one patient whom the tumor was located in upper trachea. Bronchoscopy revealed exophytic mass in 12 cases and nodular infiltrations in 4 cases. One case having solitary pulmonary nodule in the right lower lung was normal on bronchoscopy. Histologically, ten out of 17 cases were low grade, and seven out of 17 cases were high grade. Among 10 patients with low grade tumor, 9 patients were performed operation and have been alive without recurrence during a mean follow-up of 30 months. Two out of 7 patients with high grade tumor were performed pneumonectomy and have been

alive during a follow-up of 3 and 8 months, respectively.

Conclusion : Most of mucoepidermoid carcinoma is located at central airway and is presented symptoms by mucosal irritation. Although atelectasis or mass is common radiologic finding, chest X-ray can be normal. The histologic grading and the extent of tumor are two most important factors for prognosis.

Key words : Mucoepidermoid carcinoma, Lung

서 론

기관지 점액상피암(mucoepidermoid carcinoma)은 기관지의 점액선세포에서 기인한 악성 종양으로 일반 타액선 기원의 점액상피암과 마찬가지로 조직학적으로 점액선세포, 편평상피세포와 미분화 및 이행세포와 같이 특징적인 분화를 갖지 않는 소위 중간형세포로 구성되어 있다¹⁾. 기관지 점액상피암의 임상양상은 보고자에 따라 차이가 있으나 일반적으로 세포들의 구성비와 mitosis 정도에 따라 저등급 및 고등급 종양으로 구분되며 저등급의 종양은 예후가 양호한 반면 고등급의 종양은 선종편평상피암과 조직학적으로 감별진단이 어렵고 임파절전이 등의 악성 임상경과를 보인다²⁾.

폐에 발생하는 점액상피암은 1952년 Smetanan와 Liebow가 처음으로 보고하였으며, 폐암의 0.1~0.2%, 그리고 기관지 선종의 1~5%를 차지하는 비교적 드문 종양으로^{2,3)} 국내에서는 산발적인 증례 보고⁴⁻¹⁰⁾만 있다. 저자들은 문헌으로 확인할 수 있었던 8예와 경북대학교병원에서 기관 및 기관지 점액상피암으로 진단된 9예에 대하여 임상상, 검사소견, 치료 및 예후 등을 문헌고찰과 함께 보고하는 바이다.

대상 및 방법

1990년 1월부터 1996년 12월까지 경북대학교병원 호흡기내과에서 점액상피암으로 진단받았던 환자 9예와 국내에 보고된 증례 가운데 문헌으로 확인할 수 있었던 8예를 포함한 17예를 대상으로 이들의 임상상,

방사선 및 기관지내시경소견, 그리고 조직학적소견과 임상경과 등을 후향적으로 분석하였다.

결 과

대상환자들은 남자가 12예, 여자가 5예였고 연령은 평균 42.5세였다. 흡연력은 17예 가운데 5예에서 있었으며 이들의 평균 흡연력은 11인년이었다. 내원당시 주요증상은 호흡곤란이 9예, 기침이 7예, 객혈이 6예, 자각적 천명음이 3예였고, 2예는 발열 및 부종과 같은 전신증상이 동반되었으며, 증상이 없는 경우가 2예였다. 점액상피암으로 진단받기 전 증상의 지속기간은 무증상에서 72개월로 매우 다양하였다(Table 1).

단순흉부방사선 사진소견은 폐허탈 8예, 종괴양음영 5예, 폐렴양침윤 2예 및 다발성결절 1예였으며, 1예는 정상이었다. 종괴양음영 5예 가운데 1예는 반대측 폐야에 다발성음영이 동반되었다(Table 2).

기관지내시경검사상 17예 가운데 16예는 중심형으로 발생부위는 좌주기관지 5예, 우주기관지 4예, 우중엽기관지가 2예였고 그외 기관, 우중간간기관지, 우상엽기관지 및 좌상엽기관지가 각각 1예였으며, 1예는 양측 기관지에 병변이 있었다. 중심형 16예의 기관지내시경소견은 12예가 외장형의 종괴였고, 4예는 결절성 침윤소견을 보였다(Table 3).

폐기능검사성적은 1예에서 중등도의 제한성환기장애, 2예는 혼합형환기장애가 있었으나, 전체적으로 FEF25~75%의 추정정상치의 백분율이 $51.6 \pm 13.21\%$ 로 경한 세소기도병변외에는 특이소견이 없었다(Table 4).

Table 1. Clinical characteristics(n=17)

Case	Age (yr)	Sex	Smoking (Pack-yr)	Presenting symptoms	Duration of symptom(month)	Reference (No.)
1	22	M	—	Dyspnea	6	
2	62	M	—	Dyspnea, wheezing, hemoptysis	11	
3	46	M	8	Asymptomatic	—	
4	47	M	12	Coughing	1	
5	40	F	—	Hemoptysis	6	
6	39	M	—	Coughing	28	
7	67	M	15	Dyspnea, wheezing, hemoptysis	72	
8	53	M	12	Coughing, dyspnea, hemoptysis	5	
9	52	F	—	Coughing, dyspnea, edema	6	
10	46	F	—	Dyspnea, chest pain	24	4
11	13	M	—	Wheezing, coughing	9	5
12	21	M	—	Hemoptysis	24	6
13	16	M	—	Asymptomatic	—	7
14	41	M	7.5	Hemoptysis, dyspnea	1	7
15	67	M	—	Coughing, constitutional symptoms	1	8
16	63	F	—	Coughing, dyspnea	2	9
17	28	F	—	Dyspnea	2	10
42.5 ± 17.56						

Table 2. Radiologic findings(n=17)

Pattern	Number
Atelectasis	8
Nodule or mass	5*
Multiple nodules	1
Pneumonic infiltration	2
Normal	1

*In one case, multiple nodular infiltrations are present in the contralateral lung.

중심형 16예는 기관지내시경생검으로, 우폐하야의 말초형 1예는 경기관지폐생검으로 조직학적인 진단이 되었으며 고등급이 7예, 저등급이 10예였다. 저등급 10예에서는 임파절 및 원격전이 없었다.

으나, 고등급의 경우 7예 가운데 4예에서 종격동 또는 폐문부 임파절, 폐동맥, 심낭 및 흉막전이가 있었다(Table 5).

저등급 종양이 있었던 10예 가운데 6예는 엽절제술, 2예는 엽절제술 및 기관지성형술, 폐선암종과 동반되었던 1예는 좌전폐절제술을 시행하였으며, 종양이 상부기관에 있었던 1예는 레이저 요법 및 방사선 치료를 시행하였다. 고등급암종 7예의 경우 임파절 및 원격전이 소견이 없었던 2예는 각각 좌, 우전폐절제술을 시행하였고, 3예는 항암화학요법 및 방사선 치료를 시행하였으며 양측기관지를 광범위하게 침범하였던 1예와 활동성 폐결핵 및 만성폐쇄성폐질환이 동반된 1예는 전신상태가 불량하여 보존적 치료를 하였다. 수술을 받은 9예의 저등급 종양환자 가운데 추적

Table 3. Bronchoscopic findings(n=17)

Finding	Location	Number
Tumor	Trachea	1
	Main bronchus	8
	Right : Left = 4 : 4	
	Intermedius bronchus, Right	1
	RML bronchus	2
Nodular infiltrations	Main bronchus, Left	1
	LUL bronchus	1
	Multifocal, both bronchus	1
	RUL bronchus	1
Normal		1

이 가능하였던 5예는 수술후 평균 30개월동안 종양의 재발이 없었으며, 상부기관의 종양으로 수술이 불가능하였던 1예는 진단후 36개월째 사망하였다. 한편 고등급의 종양이 있었던 환자 가운데 전폐절제술을 받은 2예는 수술후 각각 3, 8개월간 재발없이 외래로 통원 중이고, 보존적 치료를 한 1예와 항암치료를 받은 1예는 퇴원후 추적이 소실되었으며, 3예는 각각 2, 9, 17개월째 사망하였다(Table 6).

고찰

기관 및 기관지의 점막하층과 타액선은 조직학적으로 비슷한 점액 및 장액선을 가지고 있어 이곳에서 기원한 종양은 위치에 관계없이 유사한 조직소견과 생물학적 특성을 나타낸다^{11,12)}. 점액선 및 장액선 조직에서 발생하는 종양으로는 선양낭성암(adenoid cystic carcinoma), 점액상피암(mucoepidermoid carcinoma), 다형성 선종(pleomorphic adenoma) 및 호산 세포 선종(oxyphil adenoma) 등이 있으며, 이들 가운데 기관 및 기관지에서 발생하는 점액상피암은 원발성 폐암의 0.1~0.2%, 기관지 선종의 1~5%를 차지한다³⁾. 발생 연령은 소아부터 노인까지 다양하나^{3,13}

Table 4. Pulmonary function Data(n=10)

Parameter		Value
VC	%pred.	76.7 ± 11.86
FVC	%pred.	85.6 ± 16.77
FEV ₁	%pred.	84.8 ± 16.61
FEV ₁ /FVC%	%	78.3 ± 9.44
FEF _{25~75%}	%pred.	51.6 ± 13.21

Values are mean ± SD.

tute Pathology에 등록된 58예의 점액상피암을 관찰한 Yousem 등¹⁸⁾의 보고에 의하면 저등급 종양환자의 50% 이상이 30세미만이고 평균연령은 34.8세인데 비해, 고등급 종양의 70%는 30세이상에서 발생하고 평균연령은 44.5세로 저등급 종양에 비해 고등급 종양이 고연령에서 호발한다고 한다. 저자들의 예에서도 발생연령은 13세에서 67세까지 다양하였으며, 고등급과 저등급 종양환자의 평균연령은 각각 49.2세와 37.9세로 고등급에서 많았다. 남녀 성비는 뚜렷한 차이는 없는 듯하나 남자가 여자에 비해 많다는 보고가 많다^{13,14,17,19,20)}. 저자들에게서는 17예 가운데 12예가 남자였다. 점액상피암의 원인 및 위험인자에 대해서는 잘 알려져 있지 않으나 흡연과는 관계가 없다고 하며^{1,3,18)}, 저자들의 예에서도 17예 가운데 12예에서 흡연력이 없었다. 기관 및 중심기관지에서 발생하는 점액상피암은 대부분 기관지자극 또는 폐쇄에 의한 기침, 천명, 객혈 및 폐쇄성 폐렴 등의 증상이 있으나 증상이 없는 경우도 있으며^{3,17,21)}, 전신쇠약, 통증, 체중감소와 같은 전신증상이 있는 경우는 고등급의 악성종양임을 시사한다¹⁴⁾. 점액상피암은 다른 기관지선종과 같이 기도의 75% 이상이 폐쇄되어야 증상이 나타나므로 진행된 상태에서 진단되는 예가 많고 기관지천식과 같은 만성 기도 폐쇄질환으로 오인하는 경우가 많다^{22~24)}. 본 증례들에서 상부기관에 점액상피암이 있었던 1예는 내원 6년전부터 개인병원에서 기관지천식으로 치료한 병력이 있었으며, 내원 18개

¹⁷⁾ 1960년부터 1986년까지 Armed Forces Insti-

Table 5. Bad prognostic factors in 7 patients with high grade tumor

Case	Factor
1	Mediastinal LN involvement, pericardial effusion
2	Supraclavicular LN involenent, pericardial and pleural effusion
4	Pulmonary artery invasion, pericardial effusion
8	Unremarkable
9	Hilar LN involvement, pleural effusion
14	Unremarkable
15	Active pulmonary tuberculosis, COPD, constitutional symptoms

LN ; lymph node

Table 6. Histology and clinical course(n=17)

Case	Histology	Treatment	Follow up(month)
1	High grade	Chemotherapy	Loss
2	High grade	Chemotherapy	Death(2Mo)
3	Low grade	Lobectomy, RLL	Alive(29Mo)
4	High grade	Chemoradiotherapy	Death(9Mo)
5	Low grade	Bilobectomy, RML, RLL	Alive(43Mo)
6	Low grade	Lobectomy, LUL	Alive(29Mo)
7	Low grade	Chemoradiotherapy, laser	Dath(36Mo)
8	High grade	Pneumonectomy, right	Alive(8Mo)
9	High grade	Conservative	Loss
10	Low grade	Bilobectomy, RML, RLL	—
11	Low grade	Bilobectomy, RML, RLL	—
12	Low grade	Lobectomy, LLL, sleeve resection	—
13	Low grade	Lobectomy, RUL	Alive(16Mo)
14	High grade	Pneumonectomy, left	Alive(3Mo)
15	High grade	Conservative	Death(17Mo)
16*	Low grade	Pneumonectomy, left	Alive(34Mo)
17	Low grade	Lobectomy, RUL, sleeve resection	—

*A case associated with adenocarinoma

월전부터 발작적 호흡곤란의 빈도가 증가되고 객혈, 천명 등의 증상이 나타나 본원으로 전원되었으며, 주 기관지폐쇄가 있었던 3예는 각각 5, 6, 11개월동안 기침, 천명, 잦은 상기도감염 등의 증상으로 폐염 혹

은 기관지천식으로 치료한 병력이 있었다.

기관 및 기관지 점액상피암은 단순흉부 X-선 사진 상 종괴 혹은 결절, 기관지의 폐쇄로 인한 이차적인 무기폐 및 폐렴 등의 소견을 보이며 암종이 중심성

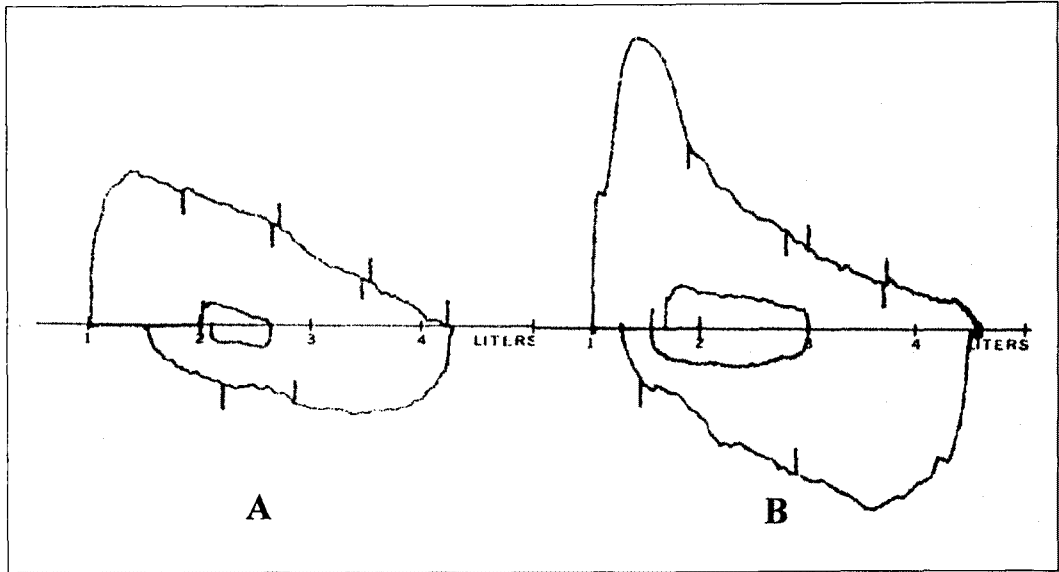


Fig. 1. Flow-Volume curves before(A) and after(B) laser therapy in patient with tracheal mucoepidermoid carcinoma.

기관지내에서 발생하여 기관지의 폐쇄가 동반되지 않는 경우에는 정상소견을 보일 수도 있다^{3,20)}. 점액상피암은 분절기관지 혹은 드물게는 말초기관지에서 발생할 수 있으나, 대부분 엽기관지 이상의 중심기도에서 발생하기 때문에 진단을 위해서는 기관지내시경검사가 필수적이며, 대부분 표면이 부드러운 점막으로 싸여 있기 때문에 세척 세포진 검사 혹은 술질 세포진 검사의 진단율은 낮으며 대부분 조직생검으로 진단된다^{1,18)}. 본 증례들의 폐기능검사 소견은 기관지의 폐쇄 등으로 무기폐나 이환된 부위의 용적감소로 인한 제한성환기장애로부터 정상까지 다양하였으나, 기관을 침범하는 기관지선종이나 점액상피암은 기류-용량곡선에 특징적인 상기도폐쇄의 양상을 나타낼 수 있으므로(Fig. 1-A) 장기간의 기관지확장제나 부신피질호르몬투여로도 호전이 없는 기도 폐쇄환자들에게는 기류-용량곡선 등의 폐기능검사가 필요하다^{23,25)}.

1952년 처음으로 기관지 점액상피암이 보고된 이후 이 질병의 양, 악성도에 대한 많은 논란이 있었다.

1958년 Sniffen 등²⁰⁾은 5명의 점액상피암을 보고하면서 질병의 생물학적 특징이 carcinoid종양과 같이 성장속도가 느린 양성종양이라고 하였으며, Wilkins 등²⁰⁾도 점액상피암을 포함한 기관지선종은 수술적절제로 장기생존율이 매우 높은 예후가 양호한 종양이라고 하였다.

그러나 Leonardi 등¹⁵⁾은 7예의 점액상피암 가운데 1예는 방사선치료에도 불구하고 사망하였으며 따라서 이 종양은 다양한 생물학적 특성을 나타낸다고 하였고, Turnbull 등¹⁴⁾도 간, 골, 중추신경계 및 부신 등에 광범위하게 전이된 예를 보고하면서 악성종양이라고 하였다. 그리고 Axelsson 등¹⁹⁾도 점액상피암을 상피양성분의 분화 정도에 따라 저분화 및 고분화의 암종으로 구분하였는데 분화가 덜된 암종일수록 성장속도가 빠르며, 분화가 아주 잘된 암종에서도 전이가 관찰되었다고 하면서 점액상피암은 비교적 성장속도가 빠른 악성종양이라고 하였다. 이후 Carter²⁷⁾은 육안 및 광학현미경소견으로 점액상피암의 조직학적분류를 시도하였고,

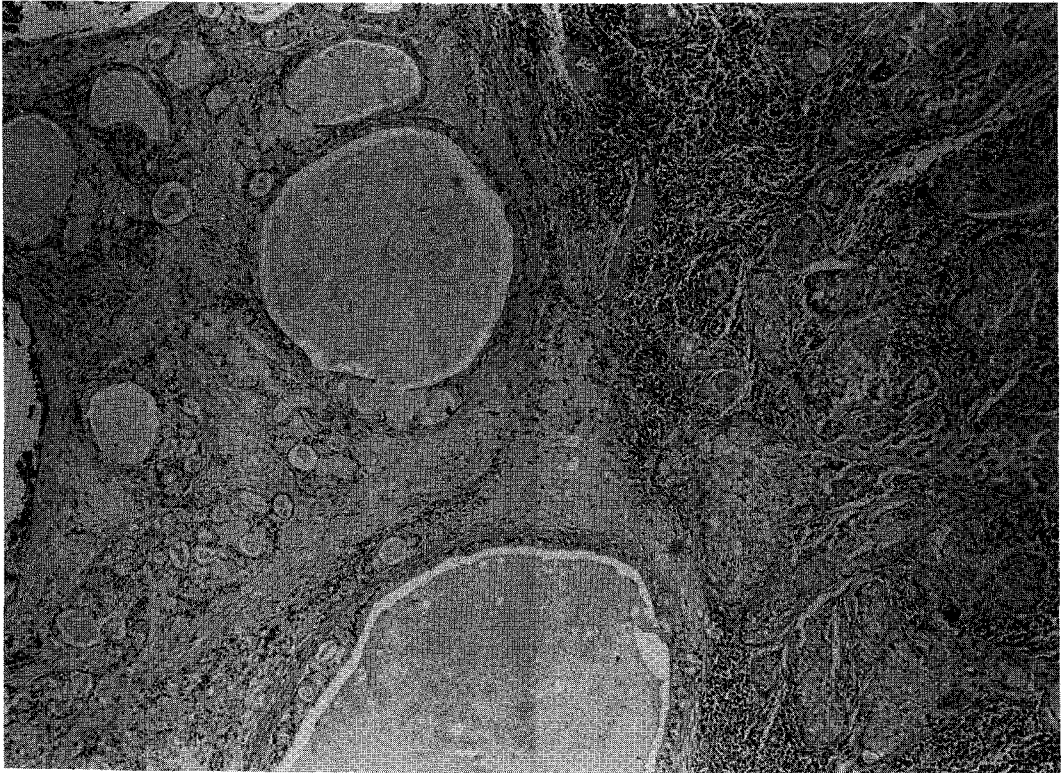

Fig. 2. Low grade mucoepidermoid carcinoma, showing glands, mucus-filled cysts and solid nests of cells(H&E stain 100×).

Klacsman¹²⁾은 전자현미경을 이용하여 점액선 세포, 사립체와 당원이 충만된 세포, 미분화세포, 이행세포 및 편평상피세포를 확인하고, 이들 세포의 표현정도와 세포내 미세구조물에 의해 저등급과 고등급으로 분류하였으며, 저등급은 비교적 전이가 드문 양성이고 고등급은 악성의 경과를 취한다고 하였다. Yousem 등¹⁰⁾과 Heitmiller 등³⁾은 이와같은 조직학적소견에 따른 임상양상을 조사하여 조직학적 등급이 환자의 예후를 결정하는 중요한 요소라고 하였다.

저등급 점액상피암은 육안적으로 대개 기관지내강으로 돌출하는 외장형으로 현미경적소견상 유사분열, nuclear polymorphism, 세포의 괴사 등은 관찰되지 않으며, 주로 점액선 세포들로 구성된 glandular

component가 저명하고(Fig. 2) 점액상피암의 75~80%를 차지한다. 한편 고등급종양은 50%에서 주위 폐실질의 침윤이 동반되고 현미경소견상 주로 이행세포와 상피양세포들로 구성되며 점액선 세포가 때로 관찰되나 gland 형성은 드물고(Fig. 3) 유사분열, nuclear pleomorphism, hyperchromasia, 세포의 괴사 등이 흔히 관찰된다¹¹⁾. 이와같은 고등급의 점액상피암은 선종편평상피암과 조직학적으로 감별이 어려운 경우가 많아 Klacsman¹²⁾은 고등급의 점액상피암의 조직학적 진단기준을 다음과 같이 제시하였다. 첫째, 기관지근위부에 위치하여 기관지내로 돌출하는 외장성 구조를 가지고 둘째, 표피상피내에서 상피내암종 변화가 없어야 되고 셋째, 종양은 다양한 세포성분과 함께 선상 및 판상부위가 무작위로 섞여 있으나 squa-

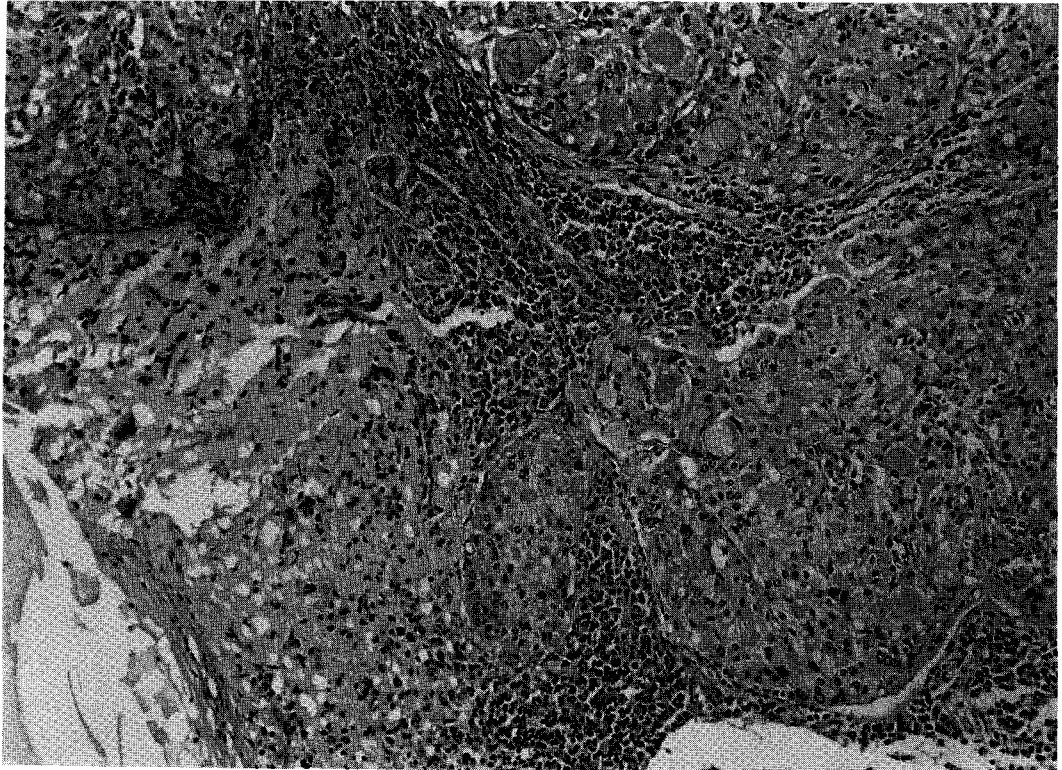


Fig. 3. High grade mucoepidermoid carcinoma, showing solid sheets and nests of intermediate and squamous cells without keratin pearls and with intermixed mucin secreting cells and minimal gland formation(H&E stain 200×).

mous pearl formation이나 세포의 각화는 드물어야 하며, 넷째, 저등급 점액상피암으로 이행부위가 있어야 한다고 하였다. 그러나 Heitmiller 등³⁾은 고등급의 점액상피암과 선종편평상피암은 근본적으로 같은 질병단위이며, 연골을 포함한 기관지에서 생기는 암종을 점액상피암, 그리고 내시경시야상 보이지 않는 말초에서 생기는 암종을 선종편평상피암이라고 하였다.

점액상피암의 치료는 초기 Turnbull 등¹⁴⁾이나 Axelsson 등¹⁵⁾은 병리조직학적인 소견에 관계없이 폐절제술을 주장하였으나 이후 조직학적인 등급이 질병의 임상상 및 환자의 예후에 중요한 요인이 밝혀진 후에는 등급에 따라 치료방향이 결정된다. 즉 저등급은 종양의 완전절제를 위해 일반적으로 열절제술이

시행되며, 종양이 기관지중심부위에 위치하는 경우에는 수상절제와 같은 보존적인 폐절제방법도 시행된다. 대부분 슬루 방사선치료나 항암화학요법 등은 필요하지 않으며 예후는 매우 좋다. 한편 고등급종양은 분화가 잘된 비소세포폐암이나 편평상피세포암과 같이 임파절생검을 포함한 폐절제술을 시행하며, 수술이 불가능한 경우는 방사선치료나 항암화학요법이 필요하다^{3, 23)}. Yousem 등¹⁸⁾은 폐절제술을 실시한 45예의 저등급종양환자 가운데 41예에서 평균 88.2개월동안 추적 가능하였는데 39명은 재발없이 건강하였고 2명은 폐외질환으로 사망하였다고 하며 수술시 폐문부임파절전이 있었던 1예는 추적이 불가능하였다고 하였다. 한편 수술을 받은 고등급 13명에서는 8명이 평

균 47.6개월동안 경과관찰이 되었고 수술시 폐문부 임파절전이 있었던 2예는 광범위한 원격전이로 사망하여 이 질환의 불량한 예후인자는 고등급의 조직소견, 진행된 병기 및 임파절전이라고 하였다. Heit-miller 등³⁾도 Yousem 등¹⁶⁾과 유사한 성적을 보고하면서 조직학적인 등급과 완전절제술여부가 예후에 중요하다고 하였다. 본 증례에서 수술을 시행한 9예의 저등급가운데 추적이 가능하였던 5예에서 평균 30개월동안 재발이 없었고, 수술이 불가능하였던 상부기관 암종환자는 방사선치료와 레이저요법을 병용하여 일시적인 증상 및 폐기능의 호전이 있었으나(Fig. 1-B) 진단후 36개월만에 사망하였다. 한편 7예의 고등급 환자 가운데 흉막, 심낭 및 임파절 등에 전이가 관찰된 4예와 폐결핵 및 만성 폐쇄성폐질환이 동반되어 전신증상이 불량하여 보존적인 치료를 받은 1예는 퇴원후 추적이 소실되거나 조기에 사망하였으며, 임파절생검 및 전폐절제술을 시행한 2예는 슬후 조직소견상 임파절전이가 없어 예후는 양호할 것으로 생각된다.

요 약

연구배경 :

기관지 점액상피암은 기관지의 점액선세포에서 기인한 악성 종양으로 세포들의 구성비와 mitosis 정도에 따라 저등급 및 고등급 종양으로 구분되며 저등급의 종양은 예후가 양호한 반면 고등급의 종양은 선종편평상피암과 조직학적으로 감별이 어렵고 악성 임상경과를 보인다. 기관지 점액상피암은 폐종양의 0.1~0.2%, 그리고 기관지선종의 1~5%를 차지한다고 알려져 있으나 국내에는 소수의 증례보고만 있었다. 저자들은 문헌으로 확인된 예를 포함하여 경북대학교 병원에서 기관 및 기관지 점액상피암으로 진단된 예에 대하여 임상고찰을 하였다.

방 법 :

1990년 1월부터 1996년 12월까지 점액상피암으로 진단받았던 9예와 국내에 보고된 증례가운데 문헌으

로 확인할 수 있었던 8예를 포함한 17예를 대상으로 임상상, 방사선 및 기관지내시경소견, 그리고 조직학적소견과 임상경과 등을 후향적으로 분석하였다.

결 과 :

남자 12예와 여자 5예였으며, 평균나이는 42세였다. 흡연력은 17예 가운데 5예에서 있었으며 평균 흡연력은 11인년이었다. 내원당시 주요 증상은 호흡곤란 9예, 기침 7예, 객혈 6예, 자각적 천명음 3예였으며, 증상이 없는 경우가 2예였다. 단순 흉부 X-선 사진상 폐허탈소견이 8예, 종괴양 음영 5예, 폐렴양침윤소견이 2예, 다발성결절소견이 1예였으며, 1예는 정상이었다. 17예 가운데 16예는 중심형으로 발생부위는 좌주기관지가 5예, 우주기관지가 4예, 우상엽기관지가 2예였고, 그의 기관, 우중간간기관지, 우상엽기관지 및 좌상엽기관지가 각각 1예였으며, 1예는 양측 기관지에 병변이 있었다. 중심형 16예의 기관지 내시경소견은 외장형 종괴 12예와 결절성 침윤소견 4예였다. 우폐하야에 위치한 말초형 1예는 정상기관지 내시경소견이었다. 조직소견상 10예가 저등급이었고 7예는 고등급이었다. 10예의 저등급가운데 9예는 수술을 시행하였으며 종양이 상부기관에 있었던 1예는 레이저요법 및 방사선치료를 받았으나 사망하였다. 고등급암종 7예의 경우 2예는 전폐절제술을 시행하였고 종격동임파절, 심낭 및 흉막의 전이가 있었던 4예와 폐결핵이 동반되어 전신상태가 불량하였던 1예는 항암화학요법과 방사선요법 또는 보존적치료를 하였다.

결 론 :

점액상피암은 다양한 연령층에서 발생하고 대부분 중심기도에 위치하여 기도 자극증상과 함께 폐허탈, 종괴양음영 및 폐쇄성폐렴 등과 같은 방사선소견을 보인다. 병리조직학적인 등급과 주위장기로의 전이유무 등이 치료 및 예후판정에 있어 중요하다.

참 고 문 헌

1. Colby TV, Koss MN, Travis WD : Tumors of the Lower Respiratory Tract. In : Atlas of Tumor

- Pathology, 3rd Series, p65, Washington, D.D., Armed Forces Institute of Pathology, 1995
2. Fishman AP, Elias JA, Fishman JA, Grippi MA, Kaiser LR, Senior RM : Fishman's Pulmonary Diseases and Disorders. 3rd Ed., p1754, New York, McGraw-Hill, 1997
 3. Heitmiller RF, Mathisen DJ, Ferry JA, Mark EJ, Grillo HC : Mucoepidermoid Lung Tumors. *Ann Thorac Surg* 47 : 394, 1989
 4. 송인석, 조건형, 이홍균 : 기관지에 발생한 양성 점액 상피종. *대한흉부외과학회지* 17 : 740, 1984
 5. 안 빈, 차홍대, 곤영대, 강진무 : Bronchial Mucoepidermoid Tumor 1예. *소아과* 28 : 102, 1985
 6. 변형섭, 안병희, 이동준 : 氣管枝 粘膜表皮腫 治驗. *대한흉부외과학회* 21 : 941, 1988
 7. 김준희, 김용복, 김철수, 김동순, 김예희, 김창호, 서연림 : 폐에 생긴 점액표피양 암종 2예. *결핵 및 호흡기 질환* 40 : 58, 1993
 8. 정재만, 송주영, 홍재락, 김영준, 김문식 : 폐결핵환자에서 발생한 점액표피양 암종 1예. *결핵 및 호흡기 질환* 41 : 429, 1994
 9. 김정미, 손장원, 양석철, 윤호주, 신동호, 박성수, 이정희, 홍은경, 이증달 : 폐에서 생긴 선암종과 동반된 점액표피양 암종 1예. *결핵 및 호흡기 질환* 44 : 677, 1997
 10. 임정윤, 손혜영, 박기령, 이기현, 신미승, 장중현, 김광호 : 기관지에서 발견된 점액상피양암 일례. *결핵 및 호흡기 질환* 44 : 1132, 1997
 11. Stewart FW : Mucoepidermoid Tumors of Salivary Glands. *Ann Surg* 122 : 820, 1945
 12. Klacman PG, Olson JL, Eggleston JC : Mucoepidermoid Carcinoma of The Bronchus. *Cancer* 43 : 1720, 1979
 13. Ozlu C, Christopherson WM, Allen JC : Mucoepidermoid Tumors of The Bronchus. *J Thorac Cardiovasc Surg* 42 : 24, 1961
 14. Turnbull AD, Huvos AG, Goodner JT, Foote FW : Mucoepidermoid Tumors of Bronchial Glands. *Cancer* 28 : 539, 1971
 15. Leonardi HK, Jung-Legg Y, Legg MA, Neptune WB : Tracheobronchial Mucoepidermoid Carcinoma. *J Thorac Cardiovasc Surg* 76 : 431, 1978
 19. Lack EE, Harris GBC, Eraklis AJ, Vawter GF : Primary Bronchial Tumors in Childhood. A Clinicopathologic Study of Six Cases. *Cancer* 51 : 492, 1983
 17. Reichle FA, Rosemond GP : Mucoepidermoid Tumors of the Bronchus. *J Thorac Cardiovasc Surg* 51 : 443, 1966
 18. Yousem SA, Hochholzer L : Mucoepidermoid Tumors of the Lung. *Cancer* 60 : 1346, 1987
 19. Axelsson C, Burcharth F, Johansen A : Mucoepidermoid Lung Tumors. *J Thorac Cardiovasc Surg* 65 : 902, 1973
 20. Sniffen RC, Soutter L, Robbins LL : Mucoepidermoid Tumors of the Bronchus Arising From Surface Epithelium. *Am J Pathol* 34 : 671, 1958
 21. Payne WS, Ellis FH, Woolner LB, Moersch HJ : The Surgical Treatment of Cylindroma (Adenoid Cystic Carcinoma) and Mucoepidermoid Tumors of The Bronchus. *J Thorac Cardiovasc Surg* 38 : 709, 1959
 22. Conlan AA, Payne WS, Woolner LB, Sanderson DR : Adenoid Cystic Carcinoma (Cylindroma) and Mucoepidermoid Carcinoma of the Bronchus. *J Thorac Cardiovasc Surg* 76 : 369, 1987
 23. 염호기, 안진철, 송영수, 김주인, 윤혜경, 전우기, 최수전 이봉춘 : 기관내 선양낭성암종 2예. *결핵 및 호흡기 질환* 42 : 387, 1995
 24. Bharani SN, Arbeit JM, Hyde JS, Dainauskas JR, Wilson RR : Mucoepidermoid Tumor of Tra-

- chea. Chest 70 : 782, 1976
25. Miller A : Pulmonary Function Tests in Clinical and Occupational Lung Diseases. 2nd Ed., p54, Grune and Stratton, 1986
26. Wilkins EW, Darling RC, Soutter L, Sniffen RC : A Continuing Clinical Survey of Adenomas of the Trachea and Bronchus in a General Hospital. J Thorac Cardiovasc Surg 46 : 279, 1963
27. Carter D, Eggleston JC : Tumors of The Lower Respiratory Tract. In : Atlas of Tumor Pathology, 2nd Series, p193, Washington, D.D., Armed Forces Institute of Pathology, 1980