

체외충격파쇄석술을 이용한 총담관 및 췌관 결석의 치료

안산전문대학 방사선과 · 아산재단 서울중앙병원 진단방사선과*
김함겸 · 손순룡* · 이원홍*

- Abstract -

Fragmentation of Common Bile Duct and Pancreatic Duct Stones by Extracorporeal Shock-wave Lithotripsy

Ham Gyum Kim · Soon Yong Son* · Won Hong Lee*
Dept. of Radiologic Techonlogy, Ansan Junior College
*Dept. of Diagnostic Radiology, Asan Medical Center**

To determine its usefulness and safety of extracorporeal shock-wave lithotripsy in common bile duct and pancreatic duct stones, we analyzed the results of 13 patients with common bile duct stones and 6 patients with pancreatic duct stones which were removed by endoscopic procedures using the balloon or basket, who was performed the extracorporeal shock-wave lithotripsy using the ultrasonography for stone localization with a spark gap type Lithotripter(Dornier MPL 9000, Germany).

Fragmentation and complete clearance of the common bile duct and pancreatic duct stones were obtained in 19 of 19 patients(100%).

Apart from transient attacks of fever in 2 of 13 patients with common bile duct stones(15%) and mild elevation of serum amylase and lipase in 2 of 6 patients with pancreatic duct stones(33%), no other serious side effects were observed.

In our experiences, extracorporeal shock-wave lithotripsy is a safe and useful treatment for endoscopically unretrievable common bile duct and pancreatic duct stones.

I. 서 론

총담관 및 췌관결석의 내시경적 치료술은 내시경적 역행성 담·췌관 조영술(endoscopic retrograde cholangio-pancreatography : 이하 ERCP)의 발달과 1974년 내시경적 유두괄약근 절개술(endoscopic sphincterotomy : 이하 EST)의 개발^{1,2)} 그리고 내시경 기기와 시술의 발달 등으로 EST를 이용한 자연배출법 및 balloon 또는 basket을 이용한 제거법이 주로 시행되고 있다. 이러한 시술방법은 결석의 제거율이 약 85~95%로 대단히 높아 불필요한 수술을 피할 수 있고,³⁻⁶⁾ 결석 수술의 기왕력이 있는 환자나 심폐질환으로 수술위험이 높은 환자에게 적용할 경우 비교적 위험 부담이 적은 효과적인 비수술적 치료방법이다.^{7,8)} 그러나 이러한 EST를 이용한 결석제거법도 결석이 너무 크거나 총담관이나 췌관에 완전히 밀착되어

basket으로 포획할 수 없을 경우, 또는 포획하더라도 결석이 너무 단단하여 기계적 분쇄가 불가능할 경우에는 치료에 여러 가지 제한점이 나타나게 된다. 이런 경우 과거에는 일반적으로 수술에 의존하였으나 최근에는 수술을 피하고 치료할 수 있는 방법에 대한 끊임없는 연구와 장비의 개발로 비수술적 치료방법인 중재적 시술이 이용되고 있다.

중재적 시술법의 하나인 체외충격파 쇄석술(extra-corporeal shock-wave lithotripsy : 이하 ESWL)은 1980년 Chaussy 등이 신장결석 환자를 대상으로 임상적으로는 처음 적용하였으며,⁹⁾ 담도 및 췌관결석에는 1986년 Sauerbruch 등이 처음으로 적용시켜 치료한 보고가 있다.^{10,11)} 그 후 전 세계적으로 담도 및 췌관결석의 분쇄 목적으로 활발히 이용되고 있으며, 많은 관심과 연구가 진행되고 있다.^{12,13)}

이에 저자 등은 EST후 balloon이나 basket을 이용한 제거법이 실패한 총담관 및 췌관결석 환자를 대상으로 ESWL을 적용시켜 그 안정성 및 적절성을 분석하고자 하였다.

II. 대상 및 방법

1. 대상

1994년 3월부터 1998년 1월까지 아산재단 서울중앙병원에 내원하여 총담관 및 췌관 결석진단을 받은 후, 내시경을 이용한 결석제거술로 제거가 어려웠던 총담관 결석 환자 13명과 췌관 결석환자 6명을 대상으로 하였으며, 이들은 모두 결석이 총담관 및 췌관에 완전히 밀착되어 basket으로 포획이 되지않은 경우였다.

대상환자의 성별분포는 총담관 결석환자의 경우 남녀 각각 5명과 8명, 췌관 결석환자의 경우 4명과 2명이었으며, 평균연령은 각각 67세(34~85세)와 48세(15~73세)였다.

총담관 결석수는 평균 3개(1~6개)로 3개 이하가 9표적, 4개 이상은 4표적이었으며, 최대직경은 평균 20.3 mm(13.8~41.5 mm)였다(Table 1). 또한 췌관 결석의 수는 평균 2개(1~3개)로 2개 이하가 4표적, 3개인 경우는 2표적 이었으며, 최대직경은 평균 16.8 mm(10.2~30.0 mm)였다(Table 2).

2. 방법

ESWL을 시행하기 전에 모든 대상에서 ERCP 및

EST를 시행하였으며, 총담관 결석환자의 경우 모든 예에서 내시경적 경비담도 배액술(endoscopic nasobiliary drainage)을, 췌관 결석환자의 경우 그 예에서 내시경적 경비췌관 배액술(endoscopic nasopancreatic drainage)을 시행하였다.

체외충격파 쇄석기는 초음파에 의해 결석을 포착하는 독일 Dornier 사의 MPL 9000(spark-gap type)을 이용하였으며, 시술중 배액관을 통하여 생리식염수를 계속 주입하였다.

충격파는 결석을 목표로 총담관의 경우 평균 14~18Kv의 에너지로 1회에 1,704회 내지 2,388회를 조사하였으며, 1일~2일 간격으로 시행하였다. 췌관의 경우 평균 15~17Kv의 에너지로 1회에 1,763회 내지 2,370회를 1일~2일 간격으로 조사하였으며, 필요시 진통제(Demorol 50mg)를 정맥주사하였다. 모든 대상에서 ESWL를 시행한 다음, 1일~2일 경과후 추가로 내시경을 이용하여 balloon이나 basket으로 결석제거를 시도하여 제거하였으며, 총담관결석의 1예에서 추가로 기계적쇄석술을 시행하였다. 결석의 완전제거여부는 최종적으로 ERCP를 이용하여 판정하였다.

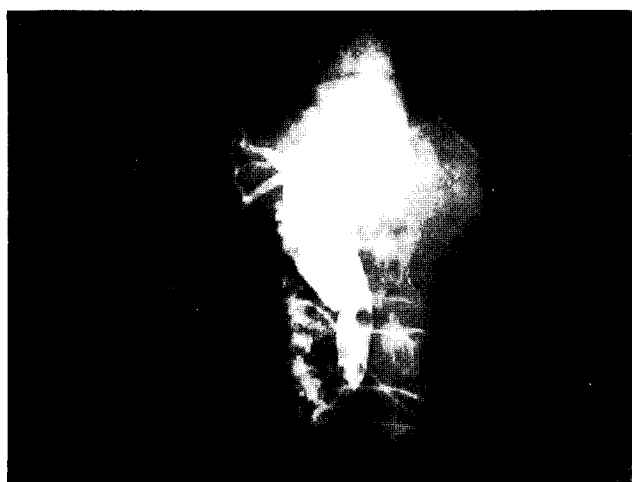
III. 결 과

1. 총담관 결석의 경우 6예는 결석의 갯수와 관계없이 1회의 충격파 조사로 완전히 분쇄되었고, 2회가 1예, 4회가 2예, 5회 조사가 1건으로 ESWL를 시행한 전 대상에서 결석의 성공적 분쇄가 이루어졌으며(Table 1).

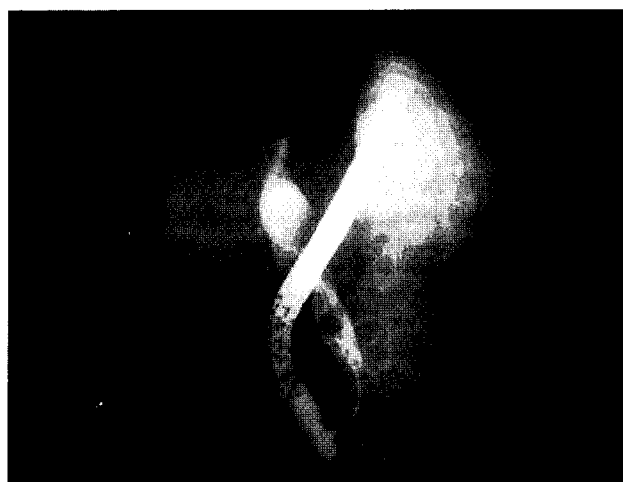ESWL 시행후 ERCP 진단하에 balloon 및 basket catheter에 의한 완전 제거가 이루어 졌다(Fig. 1).

Table 1. Clinical characteristics in the patients with common bile duct stones for ESWL

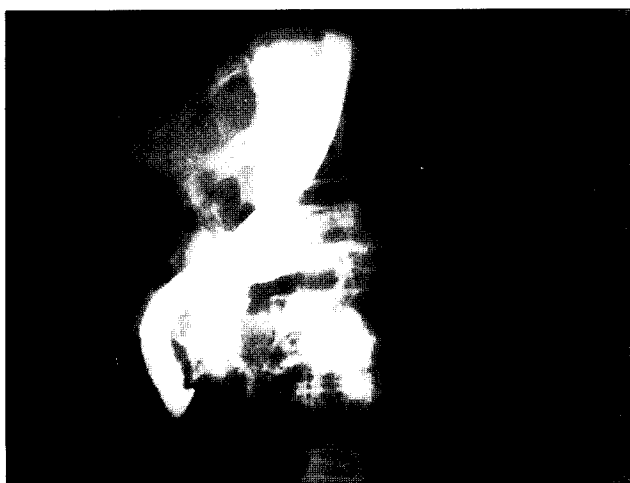Case	No / Max. diame-ter of stones	Average voltage of ESWL(kv)	No. of Tx	Average No. of shock wave	Total sum of shock waves
1	1 / 30.0	16 (15~17)	1	1,804	1,804
2	4 / 16.6	16 (15~17)	3	2,001	6,005
3	2 / 41.5	18 (16~20)	5	1,854	9,274
4	1 / 22.5	15 (15~17)	1	1,704	1,704
5	2 / 24.4	18 (17~18)	1	2,118	2,118
6	2 / 16.5	15 (15~16)	1	1,415	1,415
7	2 / 25.3	17 (15~17)	1	1,838	1,838
8	1 / 16.8	14 (14~16)	1	1,505	1,505
9	4 / 17.2	16 (15~17)	2	1,707	3,414
10	6 / 21.5	16 (15~17)	4	2,388	9,553
11	2 / 14.3	17 (17~18)	1	2,114	2,114
12	3 / 15.4	16 (16~17)	1	1,905	1,905
13	6 / 13.8	16 (16~18)	4	2,231	8,926



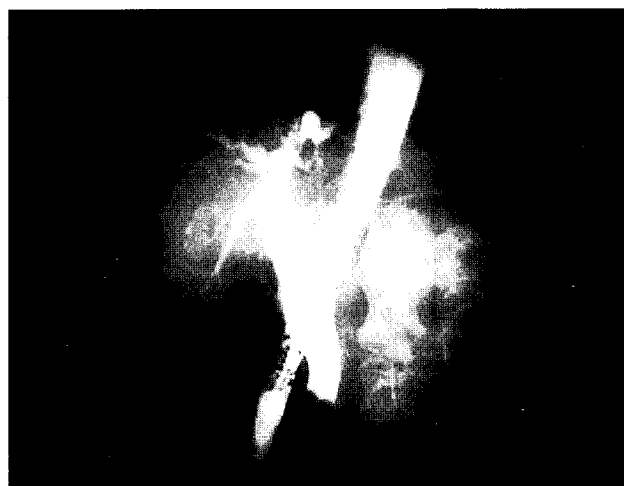A



C



B



D

Fig. 1. 총담관에 밀착된 결석의 ESWL 전과 후의 ERC 영상.

- A) ERC를 이용하여 총담관에 밀착된 결석 진단 및 ENBD 삽입.
- B) ESWL 후 분쇄된 결석을 ERC를 통한 진단.
- C) basket을 이용한 결석제거.
- D) 최종적으로 balloon catheter를 이용한 잔류결석 제거 및 완전히 제거된 후의 영상.

Table 2. Clinical characteristics in the patients with pancreatic duct stones for ESWL

Case	No / Max. diame-ter of stones	Average voltage of ESWL(kv)	No. of Tx	Average No. of shock wave	Total sum of shock waves
1	2 / 15.3	17 (15~18)	4	1,845	7,383
2	3 / 30.0	15 (14~17)	3	1,791	5,375
3	1 / 12.1	16 (15~17)	5	2,370	11,852
4	1 / 18.5	15 (14~16)	6	1,785	10,715
5	2 / 10.2	15 (14~16)	3	1,763	5,289
6	3 / 15.3	15 (14~16)	4	2,037	8,150

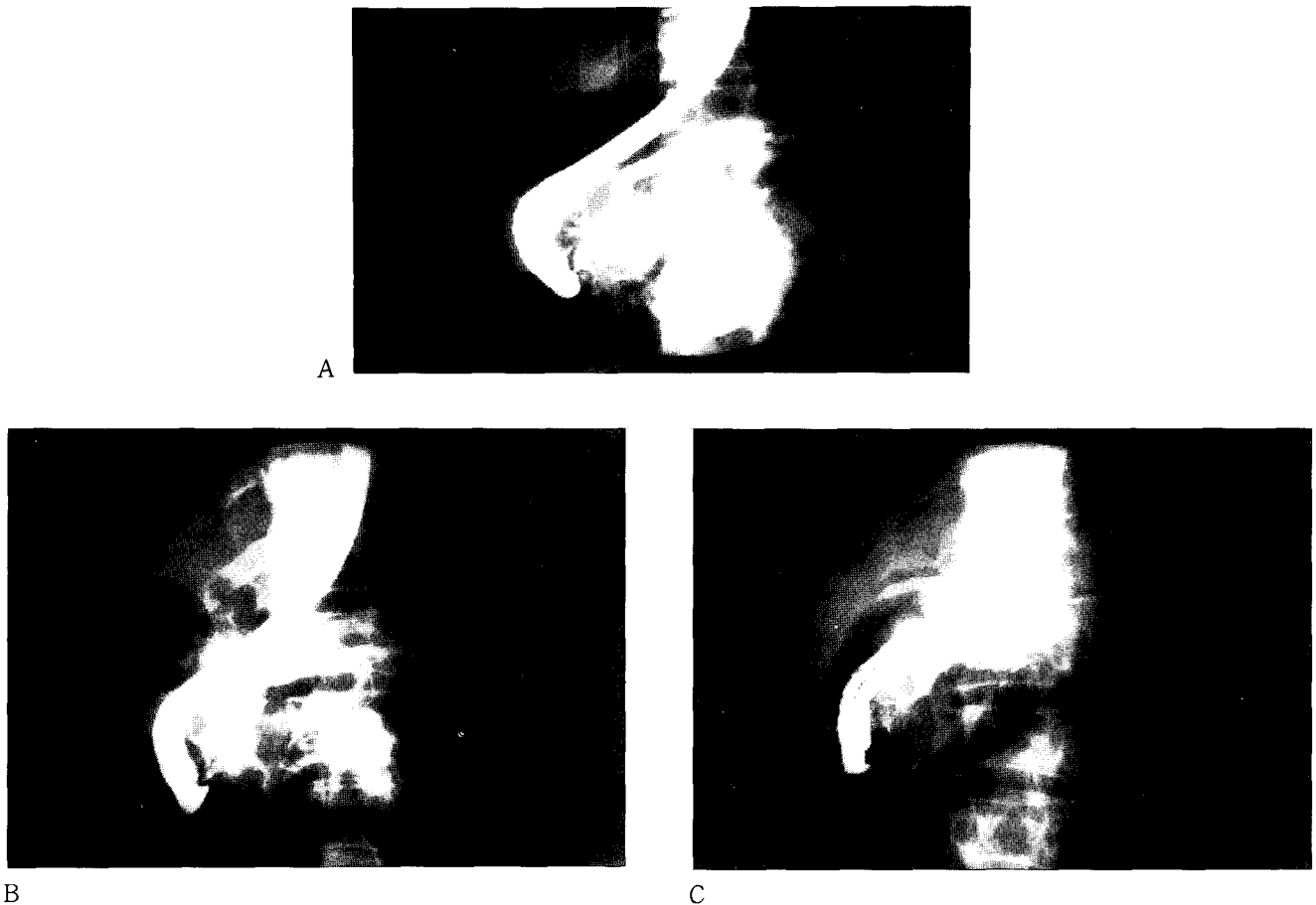


Fig. 2. 췌관두부에 밀착된 결석의 ESWL 전과 후의 ERP 영상.

- A) ERP를 이용하여 췌관두부에 밀착된 결석 진단 및 결석으로 ENPD 삽입이 안된 영상.
- B) ESWL후 분쇄된 결석을 ERP를 통한 진단.
- C) 췌관결석 제거용 basket으로 결석을 완전히 제거한 후의 ERP 영상.

2. 췌관 결석에 있어서는 모두 3회 이상의 ESWL를 시행한 후 제거가 가능하였다. 즉 3회 및 4회 충격파 조사가 2예, 5회와 6회 조사가 각각 1예로 총담관 결석보다는 많은 조사를 하였으나(Table 2), 모든 대상에서 성공적인 분쇄가 이루어졌다(Fig. 2).

3. ESWL을 시행한 후의 합병증으로는 총담관의 경우 2예(15%)에서 일시적 발열이 있었으며, 췌관의 경우 일시적인 amylase, lipase의 상승이 2예(33%)에서 발견되었을 뿐, 그 외의 대상에서는 특별한 부작용이 없었다.

IV. 고 찰

총담관 및 췌관 결석의 치료는 과거 외과적 수술에 의존하여 왔으나 최근에는 내시경을 이용한 EST가 개발되어 비수술적 치료인 내시경적 담·췌관 결석 제거술이 시행되면서 오늘날 결석제거에 대한 보다 안전하고 효과적인 치료법으로 평가되고 있다.^{6,14)} 그러나 이들 방법으로 제거가 가능한 담·췌관 결석의 크기에는 한계가 있어, 이에 대한 해결책으로 여러 가지 새로운 제거법으로 기계적 쇄석술(mechanical lithotripsy), 전기수압쇄석술(ele-

c-trohydraulic lithotripsy), 레이저를 이용한 쇄석술, 담석 용해제 주입술, 그리고 ESWL 등이 개발되었다.¹⁵⁾

기계적 쇄석술은 강화된 basket으로 결석을 포획하고 물리적 압력으로 분쇄한 후 제거를 용이하게 하는 방법으로, 이는 수기적으로 기존의 내시경적 결석제거술중에서 시행되므로 비교적 간편하며 무리한 유두부의 대절개와 basket 조작의 필요가 감소되므로 담석제거술에 따른 합병증 빈도를 줄일 수 있는 장점이 있지만,^{6,16)} 결석이 basket으로 포획되지 않거나 너무 단단하여 basket이 절단되어 분쇄가 안되는 경우에는 치료에 성공할 수 없으며 레이저나 전기수압쇄석법은 담도벽의 손상이나 천공이 발생할 수 있다. 담석용해제 주입법으로는 Mono-octanoin, MIBE(Methy tert-butyl ether) 등이 이용되고 있으나 모두 콜레스테롤 결석에 유용하고 EDTA 용액이 색소성 결석에 실험적으로 사용되고는 있으나 그 효과는 미지수이다.¹⁷⁾ ESWL은 이러한 쇄석술의 단점인 결석과의 직접적인 접촉으로 인한 천공 등의 합병증이나 결석 성분에 따른 쇄석의 어려움 등을 보완할 수 있으며, 담도·췌관의 협착 및 결석위치 등으로 기계적쇄석술이나 경피경간 담도경치료 및 내시경적 치료가 불가능한 경우에도 용이하게 시행할 수 있다.^{13,18~21)}

ESWL 중 결석을 확인하는 방법으로는 방사선 투시를 이용하는 방법과 초음파를 이용하는 방법이 있는데, 총담관과 췌관 결석의 경우 장내가스 때문에 초음파에 의한 결석포착이 어려운 단점으로 인하여 ESWL 시행시 경비담도관이나 경비췌관을 통해 조영제를 주입하면서 투시하에 결석을 분쇄하는 방법을 이용하기도 한다.^{18,19)} 그러나 방사선 투시 방법은 원거리 조정장비가 필요하고 방사선 노출의 위험이 있으며, 유두부에 결석이 있거나 완전히 췌관을 막는 결석이 있을 경우에는 총담관이나 췌관에 경비관을 위치시킬 수 없어, 조영제 주입이 불가능할 수 있으므로, 초음파 유도하에 ESWL을 시행할 경우 그 임상적 의의가 크다 하겠다.

결석의 분쇄는 EST후 경비담도관이나 경비췌관을 위치시킨 다음 조영제 대신 생리식염수를 주입하고 초음파 유도하에 충격파를 조사하였는데, 이때 주입된 생리식염수는 십이지장의 공기를 밀어내어 결석의 정확한 포착을 용이하게 해주며 cavitation 효과로 쇄석이 더 잘되고 또한 위치시킨 관은 초음파의 유도지표로도 이용할 수 있었으며, 모든 대상에서 결석의 포착에 성공할 수 있었다.

체외충격파 쇄석기는 그 충격파 발생장치에 있어서 몇 가지로 구분되는데, 서로 다른 충격파 발생장치에 따라서 그 에너지와 단위면적당 충격파의 상대적인 파괴력이 서로 상이하어 spark gap형, electromagnetic형, 그리고 piezoelectric형의 순으로 발생에너지가 강하며, 그 충격파 조사횟수 및 분쇄성적도 차이가 있는 것으로 알려져 있다.^{19,24-27)}

결석의 구성성분에 따라서 일반적으로 콜레스테롤 결석, 색소성 결석 그리고 석회화된 결석 순으로 분쇄가 잘 된다고 알려져 있으나,^{22,23,25)} Schachler 등은 실험적 연구에서 결석의 구성성분과 분쇄율과는 직접적인 관계가 없었다고 하였다.²⁸⁾ 저자 등의 경우 총담관결석의 경우 성분 검사는 하지 않았다. 췌관결석은 성분조사 결과 5예에서 석회화 결석으로 나타났으며, 완전제거 때까지 모두 3~6회의 시술을 하여 콜레스테롤 결석이나 색소성 결석보다는 석회화된 결석이 잘 분쇄되지 않는 것임을 알 수 있었다(Table 2).

결석의 수와 크기에 따른 분쇄율에 있어서는 결석의 수가 많을수록 분쇄가 잘되지 않으며, 크기가 클수록 분쇄율이 낮은 것으로 알려져 있다.^{29,30)}

저자 등의 경우에도 최대직경 30.0 mm 이하의 1~3개 결석에서는 1회만의 ESWL 시행으로 완전제거가 가능하였으나 4개 이상인 4예에서는 2~4회의 시술이 필요하였으며, 또한 최대직경 41.5 mm와 19.8 mm의 결석 2개인 1예에서 5회의 ESWL을 필요로 하였다(Table 1).

ESWL의 합병증으로는 간 또는 폐의 손상, 충격파가 우측신장을 통과하므로 올 수 있는 혈뇨, 췌장염, 피막하 출혈 등이 있는데,^{10,31-33)} 국내에서는 송시영 등의 경우 22전예에서 충격파가 조사된 피부에 경미한 통증 및 점상출혈이 관찰되었고 amylase치 상승이 2예에서 관찰되었으나, 모두 2~3일 내에 회복되었음을 보고하였다.³⁰⁾ 또

한 국외의 Staritz등은 피부의 경미한 점상출혈 외에는 특기할 합병증이 없었다고 보고하였다.¹⁹⁾ 저자 등의 경우에도 총담관 및 췌관 결석 전예에서 일시적인 발열이 2예, amylase, lipase 상승이 2예 있었으나 그외는 특별한 합병증이 없었다.

V. 결 론

결론적으로 ESWL은 결석 위치상의 어려움, 밀착된 결석, 관의 협착 등으로 내시경이나 경피적 제거술로 총담관 및 췌관의 결석 제거가 어려운 경우에 적용하면 결석제거율을 현저히 높일 수 있고, 합병증도 경미하여 임상증상의 호전을 가져올 수 있는 매우 효과적이면서도 비교적 안전한 방법으로 사료된다.

참 고 문 헌

1. Kawai K, Akasaka Y, Murakami K, et al : Endoscopic sphinterotomy of the ampulla of vater, *Gastrointest Endosc*, 20, 148-151, 1974
2. Classen M, Demling L : Endoscopic sphinterotomie der papilla vateri und steinextraktion aus dem ductus choledochus, *Dtsch Med Wochenschr*, 99, 496-497, 1974
3. Cotton PB, Valloon AG : British experience with duodenoscopic sphinterotomy for removal of bile ducts stones, *Br J Surg*, 68, 373-375, 1981.
4. Kawai K, Nakajima M : Present status and complications of EST in Japan, *Endoscopy*, 15, 169-172, 1983
5. Sugawa C, Wiencek RG : Endoscopic retrograde sphincterotomy in the treatment of biliary tract disease, *Am Surg*, 54, 412-418, 1988
6. Sivak MV : Endoscopic management of bile duct stones, *Am J Surg*, 158, 228-240, 1989
7. Dowsett JF, Vaira D, Polydorou A, et al : International endoscopy in the pancreaticobiliary tree, *Am J Gastroenterol*, 83, 1328-1336, 1988
8. 양용석, 이동환, 허운 등 : 내시경적 담석제거술의 임상적 고찰, *대한소화기내시경학회지*, 8, 159-162, 1988
9. Chaussy C, Brendol W, Schmiedt E : Extra-corporeally induced destruction of kidney stones by shock-waves, *Lancet*, 2, 1265-1268, 1980
10. Sauerbruch T, Delius M, Paumgartner G, et al : Fragmentation of gallstones by extracopereal shock waves, *N Engl J Med*, 314, 818-822, 1986
11. Sauerbruch T, Holl J, Paumgartner G, et al : Disintegration of pancreatic duct stone with extracopereal shock waves in a patient with chronic pancreatitis, *Endoscopy*, 19, 207-208, 1987

12. Sauerbruch T, Holl J, Sackmann M, et al : Extracorporeal shock wave lithotripsy of pancreatic stones, *Gut*, 30, 1406-1411, 1989
13. Costamagna G, Gabbriellini A, Mutignani M, et al : Extracorporeal shock wave lithotripsy of pancreatic stones in chronic pancreatitis : immediate and medium-term results, *Gastrointest endosc*, 46, 231-236, 1997
14. 大村良介, 富士匡, 天野秀雄, et al : Endoscopic treatments for pancreatolithiasis, *위와 장*, 11, 1271-1275, 1990
15. 김명환, 민영일, 이성구 : ERCP(내시경적 담도 췌관 조영술), *일조각*, 117-129, 1994
16. Schneider MU, Mark W, Bauer R, et al : Mechanical lithotripsy of bile duct stones in 209 patient : effect of technical advances, *Endoscopy*, 20, 248-253, 1988
17. Hermann RE, Nahrwold DL : Shock-wave lithotripsy and other new methods for treatment biliary stone disease, *Am J Surg*, 158, 171-173, 1989
18. Sauerbruch T, Stern M : Fragmentation of bile duct stones by extracorporeal shock waves, *Gastroenterology*, 96, 146-152, 1989
19. Staritz M, Rambow A, Grosse A, et al : Electromagnetically generated extracorporeal shock waves for fragmentation of extra and intrahepatic bile duct stones : indications, succes and problems during a 15 months clinical experience, *Gut*, 31, 222-225, 1990
20. Richter JM, Weinstein DF : Extracopereal shock waves lithotripsy of common bile duct stones, *Gastroenterology*, 96, 252-254, 1988
21. Joachim HB : Biliary lithotripsy, *Radiology*, 168, 333-335, 1988
22. Sauerbruch T : Technical consideration in performance of ESWL of gallstones, *Harvard Symposium of Biliary Lithotripsy*, June, 1988
23. Ferrucci J : Biliary lithotripsy, *AJR*, 153, 15-22, 1989
24. Burhenne HJ, Becker CD, Malpne DE, et al : Biliary lithotripsy : Early observation in 106 patients, *Radiology*, 171, 363-367, 1989
25. van Sonnenberg E, Hofmann AF : Horizons in gallstone therapy, *AJR*, 150, 43-46, 1988
26. Ferrucci J : Biliary lithotripsy, A review, *Radiology*,
27. Schoenfield LJ, Carey MC, Marks JW, et al : Gallstones, *Am J Gastroenterology*, 84, 999-1007, 1989
28. Schachler R, Saurebruch T, Wosiewicz U, et al : Fragmentation of gallstones using extracorporeal shock waves : an in vitro study, *Hepatology*, 8, 925, 1988
29. Ponchon T, Martin X, Barkun A, et al : Extracorporeal lithotripsy of bile duct stones using ultrasonography for stone localization, *Gastroenterology*, 98, 726-732, 1990
30. 송시영, 정재복, 김원호 등 : 체외충격파 쇄석술을 이용한 담관결석의 치료, *대한소화기병학회지*, 23, 165-174, 1991
31. Sackmann M, Weber W, Delius M, et al : Extracorporeal shock-wave lithotripsy of gallstones without general anesthesia : first clinical experience, *Ann Int Med*, 107, 347-348, 1987
32. Ell C, Kerzel W, Heyder N, et al : Tissue reactions under piezoelectric shockwave application for the fragmentation of biliary calculi, *Gut*, 30, 680-685, 1989
33. Delhaye M, Vandermeeren A, Baize M, et al : Extracorporeal shock-wave lithotripsy of pancreatic calculi, *Gastroenterology*, 102, 610-620, 1992