

## 여포상 갑상선종양에서 신생혈관형성 및 혈관내피성장인자(VEGF)의 발현의 의의\*

아주대학교 의과대학 외과학교실, 해부병리학교실\*\*  
류기선 · 소의영 · 임현이\*\* · 김명욱

= Abstract =

### Implication of Angiogenesis and Expression of VEGF in Follicular Thyroid Tumor

Ki Sun Ryu, M.D., Euy Young Soh, M.D.,  
Hyunee Yim, M.D.,\*\* Myung Wook Kim, M.D.

Department of Surgery and Pathology,\*\* Ajou University School of Medicine,  
Suwon, Korea

Tumor growth and metastasis depends on angiogenesis. Vascular endothelial growth factor (VEGF) is a potent mitogen for vascular endothelial cells *in vitro* and promotes neoangiogenesis *in vivo*.

**Objective** : Follicular thyroid cancers(FTC) are a vascular tumor and traditionally metastasize via blood vessels. Likely other cancers, angiogenesis may play a important role in FTC. We, therefore, investigated the expression of VEGF and microvascular density by immunohistochemistry in FTC and follicular adenoma(FA).

**Materials and Methods** : Findings of immunohistochemical stainings for VEGF and CD31 were measured by grading scale from +1 to 4+(strongest) and by counting the stained microvessels in 14 FTCs and 14 FAs.

**Results** : 1) Expression of VEGF. a) FTCs have stronger expression than FAs in areas of tumor adjacent to capsule(mean±SD :  $3.2 \pm 0.9$  vs  $2.0 \pm 0.9$ ,  $p < 0.01$ ) and in central area( $2.3 \pm 0.7$  vs  $1.3 \pm 0.6$ ,  $p < 0.01$ ). b) The VEGF expression of capsular area in FTCs are higher than that of central area( $p < 0.05$ ). 2) Microvascular density by CD31. a) FTCs have more microvessels than FAs in areas of adjacent to capsule( $78.9 \pm 27.3$  vs  $38.7 \pm 15.6$ ,  $p < 0.01$ ) and in central area( $75.5 \pm 23.3$  vs  $27.8 \pm 10.7$ ,  $p < 0.01$ ). b) In FTCs, the number of microvessels of capsular area are more than that of central tumor area, but not significant statistically( $p > 0.05$ ).

**Conclusion** : The higher expression of VEGF and microvascular density in FTC suggests angiogenesis plays an important role in progression of FTC.

**KEY WORD** : Angiogenesis · Vascular endothelial growth factor(VEGF) · Follicular thyroid cancer CD31 · Immunohistochemistry.

\*1997년 추계 두경부종양학회에서 구연 발표하였습니다.

\*\*본 연구는 1998년 아주대학교 교수 정착연구비에 의해 지원되었습니다.

## 서 론

암의 성장과 전이는 신생혈관형성(angiogenesis)에 의존한다. 암세포에서 분비된 혈관생성인자는 직접 또는 간접적으로 새로운 혈관의 생성을 자극하여 암의 성장을 촉진시키고 암의 원격 전이를 일으키는 통로 역할을 하기도한다. 신생혈관형성을 유도 또는 억제하는 인자들이 여러 가지로 알려져 있는 데 이중 혈관내피성장인자(Vascular endothelial growth factor : VEGF)는 혈관내피세포에만 특이적으로 작용하는 분열유발인자로 암세포주에서도 분비된다는 특성 때문에 최근 많은 관심과 연구의 대상이 되고 있다<sup>1)</sup>. 혈관내피성장인자는 34-42kDa의 당단백질로서 세포막 수용체(flt-1, flk-1/KDR)에 작용하여 phospholipase C system을 활성화시켜 혈관내피세포를 증식시키고, 미세 혈관의 투과성을 증가시켜 혈장 단백을 배출시키고 섬유소를 침착시킴으로 새로운 혈관의 형성을 돕는다<sup>2,3)</sup>. 이러한 신생혈관형성의 주요 인자인 혈관내피성장인자는 조직내의 저산소증(hypoxia)과 조직의  $\beta$ -FGF, TGF- $\alpha$ 와  $\beta$  및 세포의 *ras* oncogene 등에 의해 생성과 작용에 직접, 간접적으로 영향을 받는다고 알려져 있다<sup>4,6)</sup>.

갑상선암중 여포상암은 암세포의 혈관내 침윤의 유무가 중요한 진단 기준이 되며 주로 혈관을 통하여 원격전이를 일으킨다<sup>7)</sup>. 몇몇 종양의 성장과 전이가 신생혈관형성에 의존하는 것처럼<sup>8-10)</sup>, 갑상선여포상암의 형성 및 진행 과정에도 신생혈관형성이 중요한 역할을 할 것으로 추정할 수 있다. 저자들은 이미 갑상선 세포주들에서 혈관내피성장인자가 분비되고 갑상선암세포주들에서 정상세포주에 비하여 더 많이 분비가 됨을 관찰한 바 있다<sup>11,12)</sup>. 이에 저자들은 갑상선여포상선종(follicular adenoma)과 여포상암(follicular carcinoma)에서 미세혈관밀도 및 VEGF의 발현을 검사하여 신생혈관형성에 따른 차이점과 의의를 알아보고자 한다.

## 재료 및 방법

### 1. 연구의 재료

1994년 6월 부터 1997년 7월까지 아주대학교병원 일반외과학교실에서 갑상선종으로 수술받은 495예중, 갑상선 여포상암 14예와 여포상 선종 14예를 대상으로 하

였다. 갑상선 여포상암은 병리 소견상 피막과 혈관 침투 소견을 보이는 미세침투 여포상암(microinvasive follicular carcinoma)으로 진단된 예들이다. 여포상암과 여포상선종의 남녀 성비는 1 : 13과 0 : 14이었고 평균 연령은 36.2세와 38.1세로 두 군간의 차이는 없었다.

### 2. 실험 방법

먼저 종양 조직의 파라핀블록을 각각 2개씩 박절하여 xylene에 5분씩 4번 탈파라핀하였다. 그후 100% 알콜과 95%, 80%, 70% 알콜 및 증류수에 각각 3분간씩 담그어 재수화시켰다. 세포내의 peroxidase를 억제하기 위해 3% 과산화수소수에 5분간 담근후 phosphate buffered saline(PBS)에 5분씩 2회 씻는다. Pepsin으로 37°C에서 30분간 반응시켜 비특이적 바탕의 염색을 억제한다. 그후 rabbit anti-VEGF 다세포군 항체(Santacruz, USA, IgG, 1 : 200희석) 및 mouse anti-CD31 단세포군 항체(DAKO, Denmark, IgG, 1 : 20희석)를 이용하여 20분간 반응시킨후 PBS로 5분간 2회 씻는다. LSAB kit(DAKO, Denmark)를 사용하여 각각 20분간 반응시킨후 PBS로 5분간 2회 씻고 AEC substrate-chromogen으로 발색시키고 hematoxylin으로 대조 염색후 고정하여 광학 현미경하에서 평가하였다.

### 3. 자료의 분석 및 통계 처리

면역조직화학적 염색의 평가는 다음과 같이 하였다. 혈관내피성장인자의 발현은 각 종양의 중심부위와 피막근처의 종양부위에서 단계적도(가장약함(1+)에서 가장강함(4+)까지)를 이용하여 조사하였다. CD31에 의한 미세혈관밀도는 각 종양의 중심 부위와 피막근처의 종양부위의 10군데에서 광학현미경상(200배) 염색되는 혈관의 수를 세어 비교하였다. 통계처리는 Windows용 SPSS의 T-test를 이용하여 분석하였고 통계학적 유의 수준은 95% 이상( $p < 0.05$ )으로 정하였다.

## 결 과

갑상선여포상암과 여포상선종에서의 혈관내피성장인자의 발현은 다음과 같다(Table 1, Fig. 1). 1) 종양중심 부위에서의 혈관내피성장인자의 발현은 여포상암종 [ $2.3 \pm 0.7$ (Mean  $\pm$  SD)]에서 여포상선종 [ $1.3 \pm 0.6$ ]보다 높았다( $p < 0.01$ ). 2) 피막근처 종양부위에서의 혈관

내피성장인자의 발현은 여포상암종(3.2±0.9)에서 여포상선종(2.0±0.9)보다 높았다(p<0.01). 3) 갑상선여포상암에서의 혈관내피성장인자의 발현은 피막근처의 발현이 중앙중심 부위보다 높았다(p<0.05). 이상의 결과들로 혈관내피성장인자의 발현은 여포상선종보다 여포상암에서 높았으며 피막근처가 중심부위보다 높았다.

CD31 발현에 의한 미세혈관 밀도는 다음과 같다 (Table 2, Fig. 2). 1) 중앙중심 부위에서의 미세혈관 수는 여포상암종(75.5±23.3)에서 여포상선종(27.8±10.7)보다 높았다(p<0.01). 2) 피막근처 중앙부위에서

**Table 1.** Results of the VEGF expression by grading scale[ 1+ to 4+(strongest)]

Area	Type	Mean±SD	P value
Central area of tumor mass	FTC*	2.3±0.7	<0.01
	FA**	1.3±0.6	
Capsular area of tumor	FTC	3.2±0.9	<0.01
	FA	2.0±0.9	
Follicular thyroid cancer	Central area	2.3±0.7	<0.05
	Capsular area	3.2±0.9	

\*FTC=Follicular Thyroid Cancer

\*\*FA=Follicular Adenoma

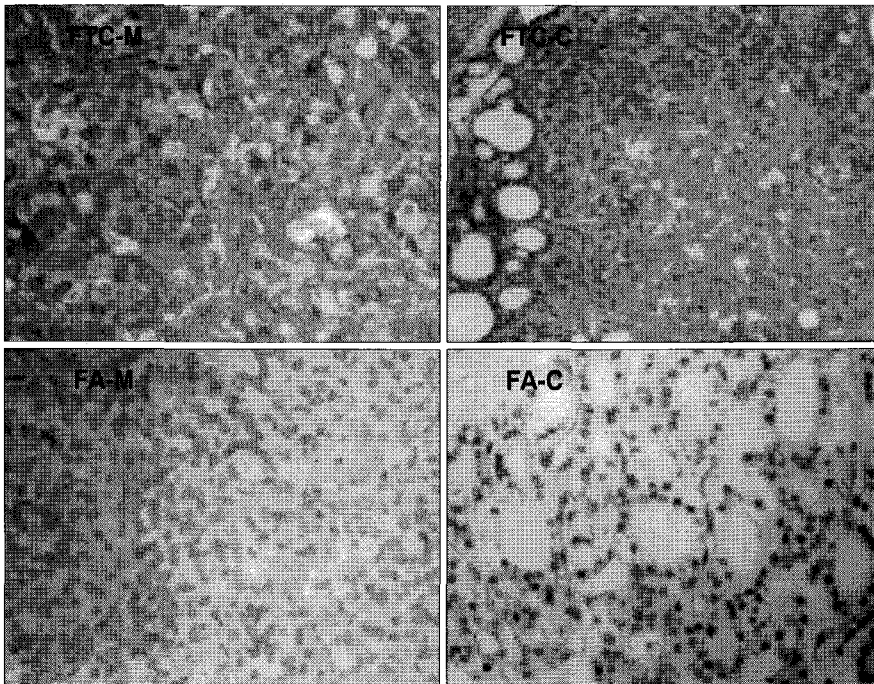
의 미세혈관수는 여포상암종(78.9±27.3)에서 여포상선종(38.7±15.6)보다 높았다(p<0.01). 3) 갑상선여포상암에서의 미세혈관수는 피막근처의 발현이 중앙중심 부위보다 높았으나 통계적 의의는 없었다(p>0.05). 이상의 결과들로 미세혈관 밀도는 여포상선종보다 여포상암에서 높았으며 피막근처가 중심부위보다 높았다.

## 고 찰

신생혈관형성은 배아 형성, 신체 성장 및 장기 재생과 같은 정상적인 생리 과정뿐만 아니라 또한 피부 질환

**Table 2.** Results of microvascular density by stained microvascular counts of CD31

Area	Type	Mean±SD	P value
Central area of tumor mass	FTC	75.5±23.3	<0.01
	FA	27.8±10.7	
Capsular area of tumor	FTC	78.9±27.3	<0.01
	FA	38.7±15.6	
Follicular thyroid cancer	Central area	75.5±23.3	>0.05
	Capsular area	78.9±27.3	



**Fig. 1.** The expression VEGF of follicular thyroid cancer(FTC) is higher than that of follicular adenoma(FA), respectively in capsular and central areas of tumor. The expression of capsular area of FTC is higher than that of central areas(X 200).

FTC-m : central area of follicular thyroid cancer  
FA-m : central area of follicular adenoma

FTC-c : capsular area of follicular thyroid cancer  
FA-c : capsular area of follicular adenoma

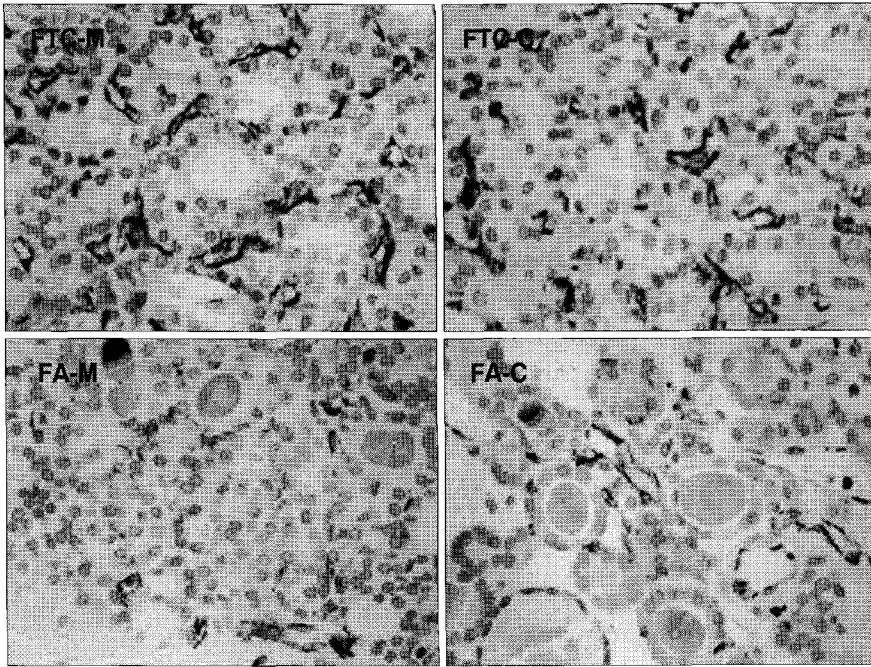


Fig. 2. Microvascular densities by expression of CD31 in FTC is higher than that of FA, respectively in capsular and central areas of tumor. The expression of capsular area of FTC is higher than that of central areas( $\times 200$ ).

에서 종양 형성까지의 병적인 과정에도 다양하게 관련되어 있다<sup>13</sup>. 종양이  $1\text{mm}^3$  이내인 경우는 확산에 의하여 산소와 영양분의 공급을 받으나 그 이상으로 자라기 위해서는 종양내로 새로운 혈관이 형성되어야 하고, 이 혈관을 통하여 타장기로 원격 전이가 가능하게 된다<sup>14</sup>. 유방암, 흑색종, 자궁경부암 등에서는 신생혈관형성의 정도가 병의 진행 정도와 예후에 관련되어 있으며, 항신생혈관형성제인 angiostatin을 이용하여 암의 진행을 억제하는 연구들이 활발하게 진행되고 있다<sup>10</sup>. Brem 등<sup>15</sup>은 유선의 과증식이 암으로 변형(transformation)되는 데는 신생혈관형성이 선행되고 Jensen 등<sup>16</sup>은 유방암의 변형과 진행에 신생혈관형성이 관계있음을 보고한 바 있다.

갑상선 여포상암은 선종과 유사한 조직학적 소견을 보이나 종양세포가 종양 주위의 피막, 또는 혈관으로 침윤이 있는 경우 진단을 할 수 있으며 유두상암과는 달리 주로 혈관을 통하여 원격 전이를 일으킨다<sup>7</sup>. 이러한 소견들은 여포상암의 발생 및 진행에 신생혈관형성이 관계가 있음을 시사하고 있다. 갑상선 여포상 세포가 여포상 선종, 여포상암으로 진행하는 데는 *ras* 종양 유전자의 활성화 등 다단계 암화과정이 필요하다. Rak 등<sup>17</sup>은 사람과 rodent 세포주를 이용한 실험에서 *K-ras*

또는 *H-ras* 종양유전자의 변이시 VEGF mRNA의 발현이 증가됨을 관찰하였고 Larcher 등<sup>18</sup>도 활성화된 *H-ras*치와 VEGF mRNA 발현간에 상관 관계가 있음을 입증하였다. 갑상선암에서는 3개의 *ras* 종양유전자가 모두 발견이 되는 데, 특히 여포상암의 발생에 관여를 하고 있다<sup>19</sup>. 본 연구에서 갑상선 여포상암이 선종에 비하여 미세혈관의 밀도와 VEGF의 발현이 높았는 데, 이는 선종에서 여포상암으로의 진행에 신생혈관의 형성이 관계있으며 VEGF가 중요한 역할을 하는 것을 보여주고 있다. 이러한 결과들로 신생혈관형성이 갑상선 선종에서 여포상암으로 진행되는 데 직접적으로 관여한다는 증거로는 볼 수 없으나 여포상암으로 진행되는 데 관여하는 여러 인자들이 간접적으로 신생혈관형성을 촉진하여 이의 진행을 유도하는 한 요인으로는 고려할 수 있다. 또한 VEGF 및 신생혈관형성이 증가되어 있는 것은 부분적으로 *ras* 종양유전자의 변이와 관계가 있을 수 있으며 향후 이에 대한 연구가 필요하다.

신생혈관형성의 주요 인자인 혈관내피성장인자는 조직내의 저산소증(hypoxia)과 조직의  $\beta$ -FGF, TGF- $\alpha$ 와  $\beta$  및 세포의 *ras* oncogene 등에 의해 생성과 작용에 직접, 간접적으로 영향을 받는다고 알려져 있다. 본 연구에서, 갑상선 여포상암의 피막 근처 부위가 종양 중심

부위에 비해 더 많은 혈관내피성장인자의 발현과 미세혈관밀도를 보이고 있음을 알 수 있었는데, 이는 미세혈관밀도가 주위 피막으로 확장되고 파급되어 종양의 성장에 중요함을 다시 입증하고 이는 이에 따른 종양 주위의 국소적인 저산소증 및 이에따른 VEGF의 증가에 의한 것으로 생각해 볼 수 있다. 또한 저자들은 TSH가 갑상선암 세포주에서 VEGF의 분비를 증가시키는 것을 관찰한 바 있다<sup>11)</sup>. 앞으로 정상 갑상선 조직에서 주위 조직을 광범위하게 침윤하는 여포상 갑상선암(widely invasive follicular thyroid cancer)까지의 암화 과정 각 단계에서 혈관내피성장인자의 발현과 미세혈관밀도를 비교하면 암화 과정과 신생혈관 형성의 관계를 더 분명히 알 수 있을 것이다. 또한 혈관내피성장인자와 그 수용체의 발현을 함께 연구하면 더 의미있을 것이다.

CD31 항원은 혈관내피세포의 표면 항원으로 혈관내피세포에만 민감하고 특이하게 염색된다. 따라서 조직에서 미세혈관을 확인하는 방법으로 사용되며 종양의 혈관계 기원을 밝히는 데 이용되어 왔다<sup>20)</sup>. 본 연구에서도 CD31에 의해 염색되는 미세혈관수는 여포상암에서 선종에 비해 의의있게 많았다. 이러한 소견은 factor VIII들이 종전의 면역조직화학염색에서 주종양사이에 미세혈관의 밀도에 있어 차이를 보지 못했다는 Segal 등<sup>19)</sup>의 결과와 상치되는 것이었으나, 향후 더 많은 예에서 연구를 진행함으로써 그 차이를 알 수 있을 것으로 사료된다. 또한 미세혈관밀도를 측정하는 방법으로 흔히 사용하였던 factor VIII과 CD34와 함께 CD31을 신생혈관 형성의 연구에 이용할 수 있다고 사료된다.

갑상선암 특히 여포상암은 혈관이 풍부한 종양으로 신생혈관을 통하여 쉽게 암세포의 침윤 및 원격 전이를 일으킨다. 몇몇 악성 종양과 마찬가지로, 갑상선암의 성장 및 전이에 신생혈관형성이 관여하고, 그 과정에 혈관내피성장인자가 중요한 역할을 함을 본 연구를 통해 알 수 있었다. 향후 방사성요오드 치료를 할 수 없는 갑상선암 환자들에게 항신생혈관형성 치료를 적용시키고 국내에 흔한 소화기암, 유방암, 폐암 등과 같은 다른 장기의 암화 과정에 대한 이해 및 치료에 많은 도움을 주리라 사료된다.

## 결 론

혈관내피성장인자의 발현과 CD31에 의한 미세혈관

밀도는 갑상선 여포상암에서 여포상선종에 비해 높고 여포상암의 피막근처에서 종양중심 부위에 비해 높았다. 이러한 결과들은 갑상선암, 특히 여포상 갑상선암의 암화 과정에 혈관내피성장인자의 과발현과 신생혈관 형성이 중요한 역할을 한다고 사료된다.

앞으로 갑상선암의 암화과정 각 단계에서 신생혈관형성과 혈관내피성장인자와의 관계에 대한 보다 많은 연구가 필요하며 국내에 흔한 소화기암, 유방암, 폐암 등과 같은 다른 장기의 암화 과정에 대한 이해 및 치료에 도움을 줄 수 있을 것으로 사료된다.

## References

- 1) Weidner N : *Intratumor microvessel density as a prognostic factor in cancer. Am J Pathol* 1995 ; 147(1) : 9-19
- 2) Houck K, Ferrara N, Winer J : *The vascular endothelial growth factor family : Identification of a fourth molecular species and characterization of alternative splicing of RNA. Mol Endocrinol* 1991 ; 5(12) : 1806-1814
- 3) Shibuya M : *Role of VEGF-Flt receptor system in normal and tumor angiogenesis. Adv. Cancer Res.* 1995 ; 67 : 281-316
- 4) Ikeda E, Achen MG, Breier G, Risa W : *Hypoxia-induced transcriptional activation and increased mRNA stability of vascular endothelial growth factor in C6 glioma cells. J Biol Chem* 1995 ; 270(34) : 19761-19766
- 5) Stavri GT, Zachary IC, Baskerville PA, Martin JF, Erusalimsky JD : *Basic fibroblast growth factor upregulates the expression of vascular endothelial growth factor in vascular smooth muscle cells : synergistic interaction with hypoxia. Circulation* 1995 ; 92(1) : 11-14
- 6) Pertovaara L, Kaipainen A, Mustonen T, et al : *Vascular endothelial growth factor is induced in response to transforming growth factor-beta in fibroblastic and epithelial cells. J Biol Chem* 1994 ; 269 : 6271-6274
- 7) Soh EY, Clark OH : *Surgical considerations and approach to thyroid cancer. Endo Metab Clin Nor Am* 1996 ; 25 : 115-138
- 8) Folkman J, Watson K, Ingber D, Hanahan D : *Induction of angiogenesis during the transition from hyperplasia to neoplasia. Nature* 1989 ; 339(6219) : 58-61

- 9) Bouck N : *Tumor angiogenesis : The role of oncogenes and tumor suppressor genes. Cancer cells* 1990 ; 2(6) : 179-185
- 10) Berse B, Brown LF, Van de Water L, Dvorak HF, Senger DR : *Vascular permeability factor(vascular endothelial growth factor) gene is expressed differentially in normal tissues, macrophage, and tumor. Mol Bio Cell* 1992 ; 3(2) : 211-220
- 11) Soh EY, Sobhi SA, Wong MG, Meng YG, Siperstein AE, Clark OH, Duh QY : *Thyroid-stimulating hormone promotes the secretion of vascular endothelial growth factor in thyroid cancer cell lines. Surgery* 1997 ; 120 : 944-947
- 12) Soh EY, Duh QY, Sobhi SA, Young DM, Ebstein HD, Wong MG, Garcia YK, Min YD, Grossman RF, Siperstein AE, Clark OH : *Vascular endothelial growth factor expression is higher in differentiated thyroid cancer in normal or benign thyroid. J Clin Endo Metab* 1997 ; 82 : 3741-3747
- 13) Brown LF, Berse B, Jackman RW, et al : *Increased expression of vascular permeability factor(vascular endothelial growth factor) and its receptor in kidney and bladder carcinoma. Am J Pathol* 1993 ; 143(5) : 1255-1262
- 14) Leung DW, Cachianes G, Kuang WJ : *Vascular endothelial growth factor is a secreted angiogenic mitogen. Science* 1989 ; 246(4935) : 1306-1309
- 15) Brem SS, Gullino PM, Medina D : *Angiogenesis : A marker for neoplastic transformation of mammary papillary hyperplasia. Science* 1977 ; 195 : 880-881
- 16) Jensen HM, Chen I, DeValut MR, Lewis AE : *Angiogenesis induced by normal human breast tissue : A probable marker for precancer. Science* 1982 ; 218 : 293-295
- 17) Rak J, Mitsuhashi Y, Bayko L, Filmus J, Shrisawa T, Kerbel RS : *Mutant ras oncogene upregulate VEGF/VPF expression : implications for induction and inhibition of tumor angiogenesis. Cancer Res* 1990 ; 55 : 4575-4580
- 18) Larcher F, Robles AI, Duran H, Murillas R, Quintanilla M, Cano A, Conti CJ, Farcano JL : *Up-regulation of vascular endothelial growth factor/vascular permeability factor in mouse skin carcinogenesis correlates with malignant progression state and activated H-ras expression levels. Cancer Res* 1996 ; 56 : 5391-5396
- 19) Segal K, Shpitsner T, Feinmesser M, Stern Y, Feinmesser R : *Angiogenesis in follicular tumors of the thyroid. J Surg Oncol* 1996 ; 63 : 95-98
- 20) Horak ER, Leek R, Klenk N, et al : *Angiogenesis, assessed by platelet/endothelial cell adhesion molecule antibodies, as indicator of node metastasis and survival in breast cancer. Lancet* 1992 ; 340(8828) : 1120-1124