

갑상선 수술 시의 성대마비의 처치

연세대학교 의과대학 이비인후과학교실, 음성언어의학연구소
최홍식 · 김세헌 · 박국진 · 김광문 · 홍원표

= Abstract =

Management of Vocal Cord Palsy during Thyroid Surgery

Hong-Shik Choi, M.D., Se-Heon Kim, M.D., Kuk-Jin Park, M.D.,
Kwang-Moon Kim, M.D., Won Pyo Hong, M.D.

*Department of Otorhinolaryngology, Institute of Logopedics & Phoniatrics, Yonsei University
College of Medicine, Seoul, Korea*

Objectives, Materials & Methods : To prevent deterioration of postoperative voice due to iatrogenic transection of the recurrent laryngeal nerve during the thyroid surgery, intraoperative medialization of the membranous vocal cord by type I thyroplasty together with direct epineurial neurotomy was done on 2 cases of benign thyroid lesion. To improve the quality of voice together with complete removal of advanced thyroid carcinoma, intraoperative vocal cord medialization on the lesion side together with total thyroidectomy was done by type I thyroplasty in 2 cases and combined procedure by arytenoid adduction and type I thyroplasty in another 2 cases.

Results : The resultant voice of the iatrogenic injury cases was relatively tolerable. The voice of the combined procedure was better than that of type I thyroplasty cases for the intraoperative rehabilitation cases. Not only for the preoperative evaluation of the severity of the nerve lesion but also the prognosis will be expected by use of laryngeal EMG in the cases of thyroid cancer with vocal cord palsy.

Conclusion : Intraoperative simultaneous rehabilitation for the vocal cord palsy during thyroid surgery is beneficial for the patients.

KEY WORDS : Vocal cord palsy · Thyroid cancer · Type I thyroplasty · Arytenoid adduction · Laryngeal EMG.

서 론

성인에서의 편측 혹은 양측 성대마비의 원인으로 가장 흔한 것은 수술적 외상이라고 보고되고 있다¹⁾²⁾. 그 중에서도 갑상선에 대한 어떤 수술적 처치를 하는 과정

에서 의인성으로 발생하는 예가 상당수에 이르러라고 추정되고 있다. 또한, 악성 종양으로 인한 성대마비의 숫자도 점점 증가되는 추세이며, 성대마비를 초래하는 악성종양으로는 폐암, 갑상선암, 식도암, 하인두암, 후두암 등이 있다¹⁾.

따라서, 갑상선의 양성종양 혹은 악성종양을 제거하

는 과정에서 의인성으로 본의 아니게 발생하는 성대마비의 숫자와 갑상선의 악성종양에 의하여 이미 발생한 성대마비의 숫자를 합친다면 상당한 숫자일 것으로 예상할 수 있으며, 실제로 보고되고 있다.³⁾

갑상선절제술 시에 반회후두신경을 확인한 후에 혈관들을 절찰하고 갑상선을 절제하는 것이 보다 안전한 술식이라는 것에는 대부분의 의사들이 동감한다고 생각되나, 신경의 주행이 통상적이 아닌 주행을 보이거나, 종양에 의하여 좌나 우로 많이 밀려나서 주행하고 있을 때에는 수술 시에 신경을 찾지 못하는 경우도 있으며, 본의 아니게 신경이 손상되거나 경우에 따라서는 절단될 수도 있을 것이다. 수술 시에 술자가 반회후두신경을 확실하게 찾아서 박리하였기 때문에 신경의 절단은 없다고 확신한 경우에도 간혹 수술 직후 성대의 마비와 함께 권목소리가 나는 경우가 있다. 이때에 어떻게 수술한 의사로서 대처할 지는 다소의 의견 차이가 있을 지는 몰라도, 대개의 경우 원인을 알 수 없는(idiopathic) 편측성대마비에 준하여 약 6개월 내지 1년을 기다려 보면서 마비의 자연 회복을 기다리는 것이 전반적인 의견인 것으로 생각된다.⁴⁾

그러나, 수술 시에 반회후두신경의 확실한 절단이 확인된 때에는 어떻게 할 것인지는 아직 의견의 규합이 확실치 않은 것 같다. 왜냐하면, 반회후두신경은 우리 몸에서 유일하게 한 신경 안에 성대를 외전시키는 근육(후윤상피열근)으로 연결되는 신경섬유와 성대를 내전시키는 성대내전근으로 연결되는 신경섬유, 즉 서로 상반되는 기능을 가지고 있는 신경섬유를 함께 가지고 있는 독특한 신경이기 때문에 반회후두신경을 절단한 직후에 바로 다시 단단문합을 하여도 성대의 기능이 돌아오지 않으며⁶⁾, 그 이유는 과오재식(misdirected reinnervation)에 의한 공동현상(synkinesis) 때문이다⁷⁾. 그러나 대부분의 술자들은 절단된 신경을 단단문합하여 최소한 성대근의 탈신경화로 인한 근육의 위축을 막으려고 노력하여 왔다⁸⁾.

한편, 진행된 갑상선암으로 인하여 초진 시에 이미 성대마비가 되어있는 경우도 많으며, 수술전 성대의 완전 마비는 없었으나 수술 시에 갑상선암이 후두반회신경을 침윤한 것이 확실하여 절제를 하게 되는 경우도 있어서, 이런 때에 수술 후 남게 되는 편측 성대마비로 인한 증상들을 완화시키기 위하여, 이차적인 처치로 갑상선결핵성형술 제 1형⁹⁾ 혹은 피열연골내전술¹¹⁾ 등을

시행하여 왔다.

본 논문에서는 갑상선 수술 시에 한 수술 시야 하에서 어떠한 원인으로건 간에 발생한 성대마비를 갑상선 수술과 동시에 수술적 처치를 시행하였던 증례들을 모아 발표하고자 하며, 음성을 전공으로 하는 이비인후과 의사의 입장에서 갑상선절제술과 관련된 성대마비의 효과적인 진단과 치료 방침에 대하여 논하고자 한다.

대상 및 방법

1. 대 상

1994년 3월부터 1998년 2월까지 연세의대 이비인후과학교실에서 저자가 경험하였던 갑상선수술과 동시에 성대마비에 대한 처치를 시행하였던 7예에 대하여 후향적으로 분석하였다(Table 1).

1번과 2번의 두 증례는 갑상선의 편측 양성 병변으로 일반외과에서 갑상선엽절제술(lobectomy)를 실시하던 중, 의인성으로 절단된 반회후두신경을 확인하고 응급으로 이비인후과로 협진 의뢰가 와서 함께 수술하였던 증례들이었으며, 3, 4, 5, 6번의 네 증례는 애성을 주증상으로 이비인후과로 왔다가 갑상선암에 의한 성대마비가 확인되어 수술 전 검사 후에 갑상선암에 대한 수술을 시행하면서 동시에 음성개선술을 시행한 증례들이었다.

마지막 7번 증례는 이미 내과에서 좌측 성대마비가 동반된 갑상선 유두선암으로 진단받고 수술을 권유받았으나 환자가 수술을 거부하고 투약중이던 중, 갑자기 호흡 곤란이 발생되어 이비인후과로 협진 의뢰되어 진찰한 결과 우측의 성대도 부정중위에 고정된 양측 성대마비로 확인되어 응급 기관절개수술을 시행하고, 며칠 후에 갑상선암 수술과 동시에 호흡 개선을 위하여 좌측의 레이저 피열연골절제술을 시행한 증례였다.

2. 방 법

1) 갑상선 수술 중 의인적 반회후두신경 절단의 경우 (증례 1, 2)

절단된 반회후두신경의 근위부(proximal)와 원위부(distal)를 확인하고 문합시에 긴장도가 높지 않도록 주변의 조직으로부터 충분히 박리를 한 후, 양단 면의 신경외막(epineurium)을 9-0 나이론으로 2~3 바늘 봉합하여 연결하였다.

Table 1. Summary of the patient's profiles and medical records

No	Sex/ Age	Preop. VCP	Cause of VCP	Pathology	Surgery	Preop. study	Types of phonosurgery
1	F/43	-	Iatrogenic	Adenoma	Lobectomy (Rt)	-	Neurorraphy+T1(Rt)
2	F/45	-	Iatrogenic	Adenomatous goiter	Lobectomy (Rt)	-	Neurorraphy+T1(Rt)
3	F/63	Lt.	Tumor invasion	Papillary Ca.	TT+FND(Lt)+CCND	VDL+LEMG	T1(Lt)
4	F/56	Rt.	Tumor invasion	Papillary Ca.	TT+CCND	VDL	T1(Rt)
5	F/47	Rt.	Tumor invasion	Papillary Ca.	TT+CCND	VDL+LEMG	AA+T1(Rt)
6	M/77	Lt.	Tumor invasion	Papillary Ca.	TT+CCND	VDL+LEMG	AA+T1(Lt)
7	F/63	Both	Lt-tumor invasion Rt-compression	Papillary Ca.	TT+FND(B)+CCND	LEMG	Laser arytenoidectomy(Lt)

VCP : vocal cord palsy

CCND : central compartment neck dissection

T1 : type 1 thyroplasty

LEMG : laryngeal electromyography

VDL : vocal dynamic lab. evaluation including videostroboscopic exam., aerodynamic study, computer analysis of voice, electroglottography

TT : total thyroidectomy

FND : functional neck dissection

AA : arytenoidectomy

마비된 성대는 대부분이 부정중위(paramedian position)에 고정되며 신경이 자라들어가더라도 공동현상(synkinesis)으로 인하여 원래의 성대기능을 회복하기 어려우므로 발성 시에 예상되는 성문틈(glottal chink)을 최소화시키기 위하여 신경 손상입은 쪽에 제 1형 갑상연골성형술을 silicone block을 이용하여 시행하였다. 실리콘 브럭의 형태는 Neterville⁹⁾이 사용한 모양으로 디자인하였으며, 성대를 내전시키고자 하는 최대 깊이는 3~4mm로 다소 작게 만들었다.

2) 성대마비가 이미 동반된 갑상선암 환자의 경우(증례 3-6)

수술전 전 예에 대하여 갑상선암에 대한 검사로 세침흡인조직검사, 초음파검사, 경부 CT 촬영, 갑상선기능검사 등을 시행하였으며, 술전 음성클리닉정밀검사(VDL)로 videostroboscopy, 컴퓨터 음성검사(Kay, MDVP), 공기역학적검사(Kay, Aerophone II), 전기성문파형검사(Kay, EGG)를 시행하였다.

증례 3, 5, 6에서는 술전에 후두근전도검사(laryngeal EMG)를 시행하여서 완전마비인지 부분마비인지와 반회후두신경의 이상인지 상후두신경의 이상인지를 확인하고자 하였다. 사용한 전극은 bipolar concentric needle electrode 이었으며, 근육은 양측의 갑상피열근(TA muscle)과 윤상갑상근(CT muscle)이었다.

갑상선암에 대한 수술은 병변의 진행 상태에 따라서 다소 달랐으나, 갑상선전절제술(total thyroidectomy)

과 level VI의 림프선절제술(central compartment neck dissection)을 기본으로 하였다. 이때 양쪽의 반회후두신경은 모두 세심히 찾았으며, 병변 반대측의 신경은 모두 확인하여 살렸으나, 병변 쪽은 4례 모두 압으로 이미 침윤된 것이 확인되어 종양과 함께 모두 절제하였다.

음성 개선을 위하여 병변 측에 대하여 증례 3과 4는 제 1형 갑상연골성형술만 행하였고, 증례 5와 6에 대하여는 피열연골내전술과 제 1형 갑상연골내전술을 동시에 시행하였다. 이 방법은 이미 발표된 논문에 기술된 대로 실시하였다.⁹⁻¹²⁾

수술후의 객관적인 음성 개선 정도를 알기위하여 술 후 2~3개월에 술전과 동일한 방법으로 음성클리닉정밀검사(VDL)를 시행하였다.

3) 갑상선암에 의하여 발생한 양측 성대마비(증례 7)의 경우

호흡 곤란을 해소하기 위하여 응급 기관절개수술을 한 후, 신경의 상태를 알아보기 위하여 후두근전도 검사를 실시하였다.

갑상선전절제술과 함께 경부림프절 전이를 제거하기 위하여 양측 기능적 경부림프절절제술(FND)과 중앙부 경부림프절절제술(CCND)을 시행하였다. 이때 성대마비가 오래전부터 있었던 좌측의 반회후두신경은 종양에 의한 침윤이 심하여 절제하였으며, 최근에 마비된 우측 반회후두신경은 종괴에 심하게 눌려있었으나

절제하지는 않았다.

우측 성대마비의 회복을 자신있게 기대할 수 없다는 판단하에 호흡 곤란을 미리 제거하기 위하여, 경부 피부 봉합 직후 현수후두경 하에서 레이저 피열연골적출술(좌측)을 시행하였다.

결 과

1. 갑상선 수술 중 의인적 반회후두신경 절단의 경우 (증례 1, 2)

수술 직후 일반외과 주치의가 환자 및 보호자에게 수술 시에 의인적인 반회후두신경의 절단이 있었으나 적절한 조치를 취했으며, 앞으로 이비인후과에서 음성의 변화에 대한 관찰과 평가를 받아야한다는 동의를 받았음.

비슷한 시기에 발생된 두 증례 모두 수술 직후 마비측 성대의 피열연골은 부정중위(paramedian position)에 고정되었으나, 마비측 막양성대의 중간 부분이 약간의 bulging을 보일 정도의 적절한 medialization이 관찰되었으며,

수술후 2개월에 실시한 음성클리닉(VDL) 정밀검사 결과, 보통 크기 보통 높이의 모음 발성 시에는 정상에 가까운 결과를 보였다(Table 2). 다만, 큰 소리를 지를

때에 다소 바람 세는 듯하며, 큰 소리가 잘 안나온다고 하였다.

그 후, 수개월 간격으로 약 2년간 외래 검진 실시하고 있으나, 음성의 악화는 관찰되지 않고 있음.

2. 성대마비가 이미 동반된 갑상선암 환자의 경우(증례 3-6)

증례4를 제외한 세 증례(증례 3, 5, 6)에 대하여는 후두근전도검사(laryngeal EMG)를 실시하였으며, 세 예 모두 내시경상 성대마비가 있는 쪽의 갑상피열근(TA muscle)의 탈신경전위(denervation potential)를 보였으며, 반대측 성대근이나 운상갑상근(CT muscle)은 정상적이었다(Table 2).

네 증례 모두 수술 시에 종양에 의하여 침윤된 반회후두신경을 절단하여 종양과 함께 적출하였으며 사전에 계획한대로 음성개선훈을 시행하였다. 술 후의 radioiodine 치료, 호르몬제의 투여 등의 사항은 내분비내과에서 진행하였으며, 후두내시경검사, 음성검사 등을 주기적으로 이비인후과에서 행하였다.

수술 후 2개월 내지 3개월에 시행한 음성클리닉 정밀검사상(Table 2), 제 1형 갑상연골내전술만을 행하였던 증례 3과 증례 4에 비하여 제 1형 갑상연골성형술과 동시에 피열연골내전술을 행한 증례 5와 증례 6에서 전

Table 2. Findings of preoperative laryngeal EMG findings and comparison of preop. versus postop. Vocal Dynamics Lab. (VDL) Findings

No	Sex/ Age	Preop. LEMG (TA)	Preop. VDL study					Postop. VDL study(2-3mon)					Follow-up (months)
			Grade (B0-B3)	MPT (sec)	MFR (ml/sec)	Jitter (%)	Shimmer (%)	Grade (B0-B3)	MPT (sec)	MFR (ml/sec)	Jitter (%)	Shimmer (%)	
1	F/43	-			-			B0	12.5	150	2.4	2.9	24
2	F/45	-			-			B0	11.0	140	2.1	2.5	22
3	F/63	Lt-denerv Rt-WNL	B2	3.2	350	7.3	9.2	B1	6.5	200	4.7	5.5	27
4	F/56	Lt-WNL Rt-denerv	B1	4.6	290	4.3	6.8	B1	4.9	250	3.8	4.9	26
5	F/47	Lt-WNL Rt-denerv	B2	6.3	557	4.8	9.2	B0	13.0	128	2.1	2.8	16
6	M/77	Lt-denerv Rt-WNL	B2	2.2	498	11.5	26.7	B0	11.4	197	1.4	6.8	9
7	F/63	Lt-denerv Rt-part. denerv			-			B0	16.5	130	1.8	2.0	36

LEMG : laryngeal EMG

part. denerv : partly denervated

MPT : maximum phonation time

Jitter : cycle to cycle variation of voice frequency

denerv : denervated

Grade(B0-B3) : Grade of breathiness(B0, B1, B2, B3)

MFR : mean airflow rate

Shimmer : cycle to cycle variation of voice intensity

반적으로 더 좋은 음성의 개선(Grade, jitter, shimmer)과 공기역학적인 후두의 기능 개선(MPT, MFR)을 보였다. 특히 증례 5가 가장 좋은 호전을 보였으며, 증례 4는 약간의 도움은 되었으나 큰 호전을 보이지는 못하였다.

비디오스트로보스코피(videostroboscopy) 검사상 수술전에는 발성 시 성대의 최대 내전에서 양측 성대 사이에 큰 틈이 있었으나, 수술 후에는 성문 앞쪽은 완전히 막히는 것을 볼 수 있다(Fig. 1 : 증례5).

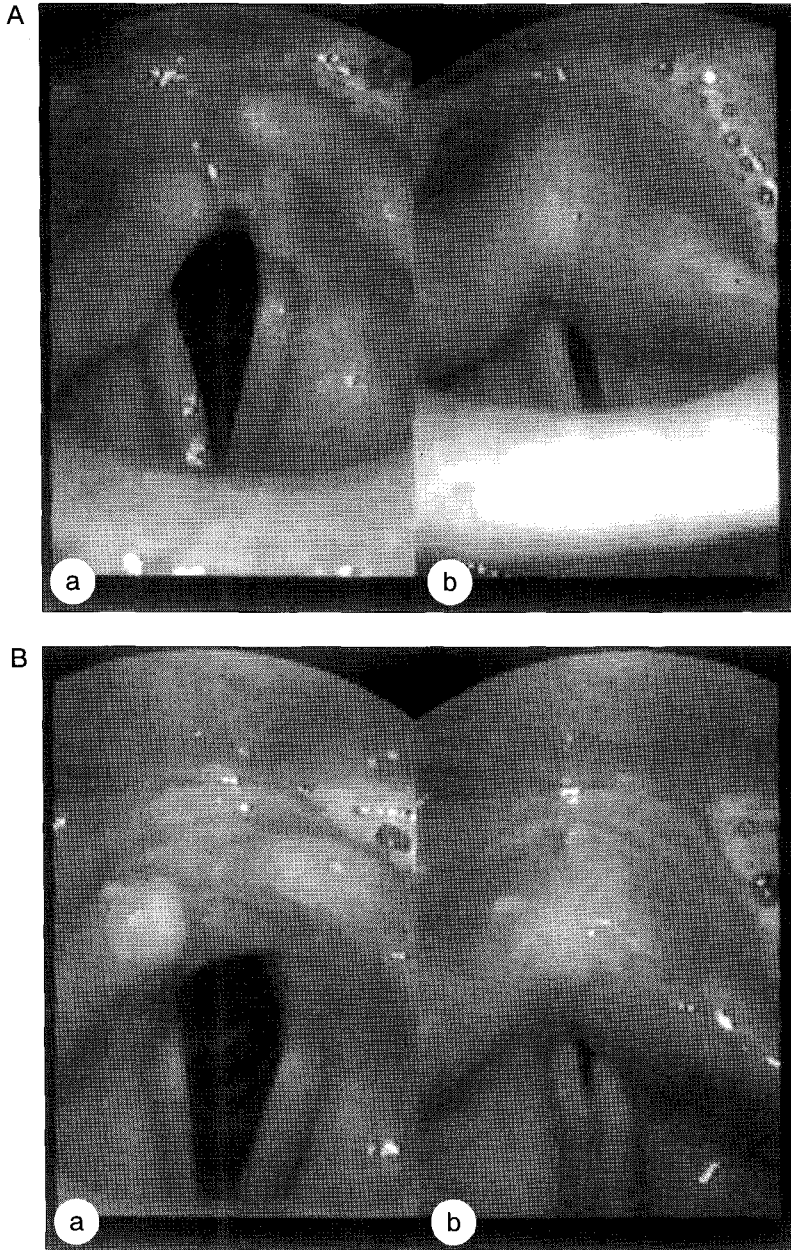


Fig. 1. Preoperative(A) and postoperative(B) videostroboscopic findings of the intraoperative medialization of the paralyzed right vocal cord by combined arytenoid adduction and type I thyroplasty procedures(case 5). A big glottic chink during phonation(A-b) was almostly disappeared after the intraoperative combined medialization procedures(B-b). a : inspiration b : phonation

3. 갑상선암에 의하여 발생한 양측 성대마비(증례 7)의 경우

수술 후 7일째부터 기관 캐놀라에 대한 막기 연습(corking)을 시행하기 시작하여 수술 후 10일째에 기관 캐놀라를 제거할 수 있었다.

퇴원 후 1주일 간격으로 외래에서 관찰하던 중, 술 후 5주가 되던 때에 갑자기 음성이 좋아져서 내시경으로 관찰한 결과, 나중에 마비되었고 술 전 후두근전도 검사에서 부분마비를 보였던 우측 성대의 움직임이 회복된 것이 확인되었다.

술 후 2개월에 음성클리닉 정밀검사를 실시한 결과, 반대측의 레이저 피열연골절제술에도 불구하고 거의 정상적인 음성기능 회복을 보였다(Table 2).

고 찰

갑상선 질환으로 인하여 성대가 마비될 가능성을 요약하면, 양성종양이나 그레이브씨병과 같은 양성 질환의 경우 병변으로 인하여 직접적으로 신경 마비가 올 가능성은 거의 희박하며, 대개는 수술로 종양의 제거, 편엽절제술(lobectomy), 갑상선아전절제술(subtotal thyroidectomy) 등을 행하다가 신경에 대한 의인적 손상으로 인하여 발생되는 것으로 추정할 수 있다¹³⁾.

한편, 악성종양의 경우, 진단 시에 이미 편측 혹은 양측의 성대마비가 발견되는 경우도 그리 드물지 않으며 그 기전은 악성종양에 의하여 반회후두신경이 침윤되었거나, 종양에 의하여 미주신경 자체가 침윤되어서 발생된다. 그러나, 갑상선의 악성 종양으로 진단받고 수술을 시행한 경우, 성대마비가 수술 전에는 없었으나 수술 후에 성대마비가 되는 수도 종종 있는데, 그 원인으로서는 첫째로, 의사의 실수로 인하여 신경이 절단된 경우, 둘째로, 신경에 대한 긴장손상(stretch injury)이 심했던 경우, 세째로, 신경 주변의 출혈을 지혈시키는 과정에서 화상을 입거나 실로 혈관을 결찰할 때 신경의 일부가 함께 결찰되어 axoplasmic flow가 일시적으로 혹은 영구히 차단된 경우 들일 것이다.

수술 시에 술자가 신경의 심각한 손상이 없었다고 확신할 수 있는 수술직후의 성대마비는 대개 일정 기간이 지나면 차츰 그 기능이 돌아오는 경우가 대부분이므로 우선 기다려보는 것도 좋은 방법일 수 있다. 그러나, 술자의 입장에서 갑상선과 관련된 성대마비를 수술하

는 도중에 그 치료 방침을 결정하고 시행에 옮겨야 할 경우가 있으며, 다음 두가지로 요약될 수 있을 것이다.

첫째로, 수술 시에 의인성으로 반회후두신경이 절단되는 일이 발생된 경우이다. 이럴 때 잘린 신경을 바로 이어준 경우, 성대의 기능이 회복되는 지에 대한 의견은 둘로 나뉜다. Ezaki 등(1982)⁹⁾의 보고대로 성대의 움직임이 정상화된다는 소수의 의견과 그 반대로 즉시 단단문합을 실시하여도 그 기능이 돌아오지 않는다는 대부분 많은 연구 보고가 있는데, 이는 개를 이용한 동물실험들⁶⁾¹⁴⁾과 사람에 대한 후두근전도검사들로서⁷⁾, 그 이유는 반회후두신경 내에 막 섞여있는 서로 상반되는 기능을 가지고 있는 신경섬유들이 단단문합 후 신경의 재식(regeneration)과정에서 성대내전근과 성대외전근에 잘못 자리들어가서 발생하는 공동현상(synkinesis) 때문이라는 것이 밝혀짐에 따라 정설화 되었다⁷⁾. 따라서, 몇몇 연구자들은 ansa cervicalis 등 목의 다른 근육에 있는 신경들을 이용하여 마비된 성대의 내전근과 외전근에 따로 따로 재식시킴으로써 성대의 기능을 재생시키고자 노력하여 왔으나¹⁵⁾¹⁶⁾ 아직은 완전한 것은 아니다. Netterville등은⁹⁾ 편측 성대마비에 대하여 제 1형 갑상연골성형술을 시행하면서, 근전도검사상 신경재식이 되어있지 않으면 제 1형 갑상연골성형술과 동시에 ansa cervicalis로 신경재식을 함께 시행하는 것이 가장 바람직하다고 제시한 바 있다. 이번에 저자가 경험한 제 1 및 제 2증례에서는 절단된 반회후두신경은 단단문합으로 잘 이어주어서 성대근육의 위축과 그에 의한 성대의 휨(bowing)을 어느정도 막아주면서, 동시에 제 1형 갑상연골성형술을 시행함으로써 성대의 막양부를 다소 가운데로 밀어주어서 차후 발생될지 모르는 발성시의 성문틈의 생성 방지 및 성대 질량(mass)과 긴장도(tension)를 강화시키는 것이 그 목적이었으며, 추적 검사결과 비교적 만족할 만한 결과를 얻을 수 있었기에 앞으로 좀더 증례를 모을 예정으로 있다.

둘째로, 세침흡인 검사상 갑상선 악성종양으로 확진 되었으면서 성대마비로 인한 음성장애가 이미 발생한 진행된 갑상선암 환자를 수술할 때, 성대마비의 처치는 어떻게 하는 것이 좋을 지의 문제다. 여태까지는 대개 암수술을 먼저 실시하고 추후에 암의 재발이 없다고 판단되면서 환자의 예성이 심하거나 음식먹을 때 흡인이 심하게 되는 때에 한하여 성대내전술을 시행하여왔다⁹⁾

¹¹⁾ 최근에 김광현 등¹⁷⁾에 의하여 갑상선수술 시에 마비

된 성대측에 대하여 제 1형 갑상연골성형술이나 피열연골내전술 중 한가지를 선택하여 시행한 결과 비교적 좋은 결과를 얻었다고 보고하였다. 그러나, 편측 반회후두신경이 압으로 침윤되어 성대가 마비된 환자의 수술 시에는 신경이 압과 함께 영구히 제거되므로 성대근의 탈신경화로 인한 성대근의 위축이 현저해질 것임이 틀림없으므로, 제 1형 갑상연골성형술이나 피열연골내전술 단독만을 행하는 것보다는 두가지의 술식을 동시에 함께 시술함으로써 더 좋은 결과를 기대할 것이라는 다른 원인의 성대마비의 수술 결과로 짐작할 수 있었듯이⁹⁾¹²⁾, 이번의 증례 3, 4 즉 '제 1형 갑상연골성형술만 행한 것'에 비하여 증례 5, 6 즉 '제 1형 갑상연골성형술+피열연골내전술'을 동시에 시행한 환자들의 음성과 후두기능의 전자보다 현저히 좋았던 것이 밝혀졌으므로, 앞으로 보다 많은 증례를 모을 필요가 있음이 입증되었다.

그러나, 암수술 시에 후두 내의 방어작용을 할 것으로 생각되는 갑상연골에 창을 만드는 것이나, 피열연골내전술 등의 추가적인 수술이 향후 갑상선암의 예후에 어떤 영향을 끼칠 것인지 등에 대하여는 추후 보다 많은 증례와 보다 긴 추적 조사기간이 있어야만 정확히 말할 수 있을 것이다. 저자는 분화된 갑상선암의 수술 시에는 음성개선술의 동시 시행이 병의 예후에 크게 나쁘게 작용하지는 않을 것으로 생각하는 바이다.

또한, 압으로 성대마비가 이미 발생된 측의 성대마비가 회복될 수 없는 상황에서, 반대측의 반회후두신경을 수술 시 잘 확인하고 살렸더라도 수술후 일시적인 마비나 불행하게도 영구마비가 오지않는다는 것을 확실하게 배제할 수 없으므로 마비된 측에 대한 성대내전술이 호흡관을 초래하는 등 위험하지 않을까 하는 의견이 있을 수 있으므로, 갑상선암에 대한 어느 정도의 수술 경험과 적절한 성대내전술을 수행할 수 있는 경험이 필요하다고 할 수 있겠다.

마지막으로, 증례 7에서 볼 수 있듯이 갑상선암 환자에서 임상적으로 성대의 마비가 관찰되더라도 그 기간이 그다지 길지 않으면서 압의 직접적인 침윤보다는 압에 의하여 신경이 눌려서 마비된 경우에는 갑상선암의 제거로 신경 마비가 다시 돌아올 수 있다는 점이 확인되었다는 점이다. McCall 등⁵⁾도 이와 유사한 보고를 한 바 있다. 한편, 이번의 증례에서 볼 수 있듯이 후두근전도의 사용이 이런 신경회복의 가능성을 미리 예측할 수 있는 방법이 될 수 있으며, 수술 범위를 정하는 데에도

도움이 될 수 있다는 것을 확인할 수 있었다. 이 환자에 대하여 병변이 심하여 오래된 성대마비가 있었던 좌측 성대에 대하여 레이저피열연골절제술을 시행하였던 이유는 양측 성대마비 상태가 좀 오래가지 않을까 하는 생각 때문에 기관개놀라의 조기 제거를 위하여 실시하였던 것이었는데, 5주만에 우측 성대마비가 회복되었기 때문에 오히려 레이저피열연골절제술을 안하여도 좋았을 것이라고 생각되었다. 그러나 다행히 우측 성대의 움직임이 좋아진 이후에 반대측 피열연골절제술에도 불구하고 목소리는 거의 정상 상태로 유지되었다.

따라서, 성대마비가 이미 병발된 갑상선암 환자를 수술하고자 할 때에는 후두근전도를 실시하여 반회후두신경의 마비 정도를 미리 확인하여 완전 마비가 아닌 분화암일 때에는 갑상선절제술 시행 시에 가능하다면 반회후두신경을 살려서 성대기능의 회복을 도모해 보는 것이 좋다고 생각되며, 만약 후두근전도검사 상 완전마비가 이미 와 있거나, 근전도검사상 완전마비는 아니더라도 세침흡인 조직검사상 보다 공격적인 성양의 암 종류로 판명된 경우의 수술 시에는 신경의 재생에 의한 성대 기능 재건을 기대하기 어려우므로 암수술과 동시에 제 1형 갑상연골내전술과 피열연골내전술을 동시에 시행하여 음성개선과 후두기능의 개선을 1차 수술시에 동시에 시행해보는 것이 좋을 것으로 생각된다.

결 론

술전 성대의 움직임이 정상인 환자의 갑상선 수술 시에 실수로 반회신경이 절단된 경우에도 간혹 수술 후의 목소리가 많이 나빠지지 않도록 예방 차원으로 음성수술을 동시에 시행하는 경우가 있으며, 신경의 단단문합술과 동시에 다친 측에 대하여 제 1형 갑상연골성형술을 2예에서 시행한 결과 비교적 좋은 결과를 보였다.

한편, 갑상선 종양으로 인하여 갑상선절제술을 행할 때에 환자가 이미 악성종양의 침윤으로 인한 성대마비를 가지고 있을 때에는 간혹 암수술 시에 마비된 성대의 기능을 회복시키기 위한 음성수술(phonosurgery)을 동시에 시행하는 경우가 있다. 편측 성대마비에 대한 음성개선수술로는 제 1형 갑상연골성형술과 피열연골내전술을 동시에 시행한 예들(2예)이 제 1형 갑상연골내전술만 행한 예들(2예) 보다 좋은 결과를 보였다.

한편, 후두근전도의 사용으로 신경마비의 정도를 예

측할 수 있었으며, 양측 성대마비를 보인 1예에서 근전도검사상 부분마비를 보였던 쪽의 성대마비가 5주만에 회복됨을 관찰할 수 있었다.

References

- 1) Woodson GE, Miller RH : *The timing of surgical intervention in vocal cord paralysis. Otolaryngol Head Neck Surg.* 1981 ; 89 : 264-267
- 2) Holinger LD, Holinger PC, Holinger PH : *Etiology of bilateral abductor vocal cord paralysis. Ann Otol Rhinol Laryngol.* 1976 ; 85 : 428-436
- 3) Terris DJ, Arnstein DP, Nguyen HH : *Contemporary evaluation of unilateral vocal cord paralysis. Otolaryngol Head Neck Surg.* 1992 ; 107(1) : 84-89
- 4) Hirano M : *Phonosurgery-Basic and clinical investigations. Otologica(Fukuoka).* 1975 ; 21 : 239-442
- 5) McCall AR, Jarosz H, Lawrence AM et al : *Improvement of vocal cord paresis after thyroidectomy. Am Surg.* 1987 ; 53(7) : 377-379
- 6) Choi HS, Kim KM, Kim GR : *An experimental study on laryngeal reinnervation. Korean J Otolaryngol.* 1986 ; 29(6) : 792-808
- 7) Crumley RL : *Laryngeal synkinesis Its significance to the laryngologist. Ann Otol Rhinol Laryngol.* 1989 ; 98(2) : 87-92
- 8) Ezaki H, Ushio H, Harada Y et al : *Recurrent laryngeal nerve anastomosis following thyroid surgery. World J Surg.* 1982 ; 6 : 342-346
- 9) Netterville JL, Stone RE, Luken ES et al : *Silastic medialization and arytenoid adduction : The Vanderbilt Experience-A review of 116 phonosurgical procedures. Ann Otol Rhinol Laryngol.* 1993 ; 102 : 413-424
- 10) Lsshiki N, Okamura H, Ishikawa T : *Thyroplasty type I(Jateral compression) for dysphonia due to vocal cord paralysis or atrophy. Acta Otolaryngol(Stockh).* 1975 ; 80 : 465-473
- 11) Lsshiki N, Tanabe M, Sawadi M : *Arytenoid adduction for unilateral vocal cord paralysis. Arch Otolaryngol.* 1978 ; 104 : 555-558
- 12) Choi HS, Kim KM, Cho JI, Kim SH, Kim HY : *Effects of arytenoid adduction and type I thyroplasty combined surgery for unilateral vocal cord paralysis. Korean J Otolaryngol.* 1997 ; 40(4) : 505-512
- 13) Harness JK, Fung L, Thompson NW et al : *Total thyroidectomy-complications and technique. World J Surg.* 1986 ; 10 : 781-786
- 14) Mu M, Yang S : *An experimental study on the laryngeal electromyography and visual observations in varying types of surgical injuries to the unilateral recurrent laryngeal nerve in the neck. Laryngoscope.* 1991 ; 101 : 699-708
- 15) Crumley RL : *Repair of the recurrent laryngeal nerve. Otolaryngol Clinic North Am.* 1990 ; 23(3) : 553-563
- 16) Green DC, Berke GS, Graves MC : *A functional evaluation of ansa cervicalis nerve transfer for unilateral vocal cord paralysis-Future directions for laryngeal reinnervation. Otolaryngol Head Neck Surg.* 1991 ; 104(4) : 453-466
- 17) Kim KH, Sung MW, Choi SH, Kang JG, Rho JL, Park HJ : *Thyroidectomy with vocal cord medialization. J Kor Soc Logo Phoniater.* 1996 ; 7(1) : 5-10